

مطالعات بافت شناسی و هیستوشیمی نای در شترمرغ (گردن آبی)

بهزاد مبینی*

گروه آموزشی علوم پایه، دانشکده دامپزشکی، واحد شهرکرد، دانشگاه آزاد اسلامی، شهرکرد، ایران

(دریافت مقاله: ۱۰ بهمن ماه ۱۳۹۶، پذیرش نهایی: ۱۳ خرداد ماه ۱۳۹۷)

چکیده

زمینه مطالعه: نای اصلی ترین مجرای عبور هوا بوده که از نظر جانورشناسی اهمیت زیادی در طبقه بندی پرندگان داشته و دارای تفاوت های ساختاری زیادی بین گونه های مختلف پرندگان است. **هدف:** این مطالعه به منظور تعیین ساختار بافت شناسی و هیستوشیمی نای در شترمرغ انجام گرفت. **روش کار:** ۱۶ نای از ۸ جفت شترمرغ نر و ماده آفریقایی گردن آبی سالم ۹ ماهه از کشتارگاه اصفهان انتخاب شد. هر نای به سه قسمت قدامی، میانی و خلفی تقسیم و جهت پایدارسازی به فرمالین بافر ۱۰٪ منتقل شد. برش های بافتی با هماتوکسیلین-ئوزین و رنگ آمیزی های اختصاصی شامل ماسون تری کروم، ورهوف، فوت، ون گیسون پریودیک اسید شیف و آلسین بلور رنگ آمیزی گردید. **نتایج:** نای شترمرغ از طبقات مخاطی-زیرمخاطی، غضروفی، ماهیچه ای و سرورزی تشکیل شده است. بافت پوششی از نوع شبه مطبق استوانه ای مزه دار و شامل غدد حبابی ساده موکوسی از سلول های جامی بود. این غدد در رنگ آمیزی پاس واکنش منفی ولی در آلسین بلو، واکنش مثبت نشان دادند. بافت همبند پارین-زیرمخاط از نوع سخت بود. ماهیچه مخاطی وجود نداشت. طبقه غضروفی و ماهیچه ای از ماهیچه جناغی-نایی و حلقه های غضروفی تشکیل شده بود. حلقه های نایی صرفاً از نوع غضروف شفاف بود و بافت استخوانی در هیچ کدام از آن ها، مشاهده نگردید. طبقه سرورزی از بافت همبند سست حاوی گانگلیون عصبی پاراسمپاتیکی، سلول های چربی، رگ های خونی، و هر سه رشته بافت همبندی تشکیل شده است. ۳ غضروف خلفی نای، بخش صماخی جعبه صدا را بوجود می آورند. ساختار بافت شناسی نای بین شترمرغان نر با ماده، تفاوت قابل توجهی نداشت. بجز کاهش تعداد غدد موکوسی در قسمت خلفی نای، اختلاف بافتی قابل توجهی بین قسمتهای مختلف نای مشاهده نگردید. **نتیجه گیری نهایی:** براساس این مطالعه می توان بیان کرد که گرچه ساختار بافت شناسی و هیستوشیمی نای شترمرغ به برخی گونه ها مشابهت هایی دارد ولی دارای تفاوت هایی نیز می باشد.

واژه های کلیدی: هیستوشیمی، بافت شناسی، شترمرغ، جنس، نای

مقدمه

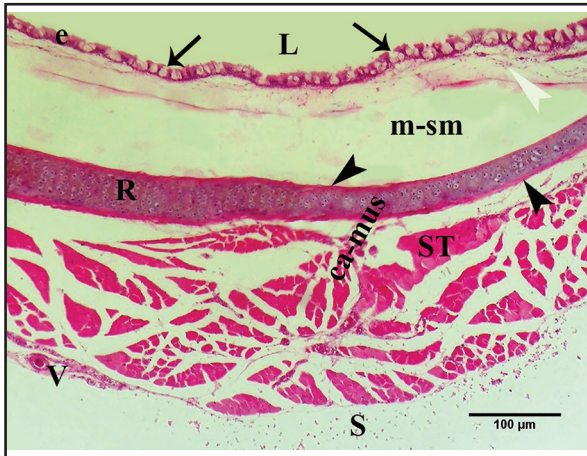
۲۰۱۰ (۸) و Mobini در سال ۲۰۱۵ (۲۳)، و عدم وجود غضروف اپیگلوت

حنجره توسط Tadjalli و همکاران در سال ۲۰۰۸ (۳۱) اشاره نمود. مجاری تنفسی در پرندگان از حنجره، نای، جعبه صدا و نایزه اولیه تشکیل شده است (۱۳، ۳). McLelland در سال ۱۹۶۵ اعلام نمود که نای اهمیت زیادی در طبقه بندی پرندگان از نظر جانورشناسی دارد (۲۱). این اندام در تمام پرندگان اهلی در امتداد پشتی حنجره قرار گرفته و ساختار آن بین گونه های مختلف دارای تفاوت های قابل ملاحظه ای است (۲۴، ۱۷، ۴). King در سال ۱۹۹۳ و Prum در سال ۱۹۹۳ و نیز Griffiths در سال ۱۹۹۴ اعلام نمودند که این تفاوت های داخل گونه ای در ساختار نای، در نتیجه سازش گونه های خاص به شرایط طبیعی متفاوت، ارتباط صوتی، عادات زندگی مشخص و تنوع در طول، انعطاف پذیری و تحریک پذیری گردن بوده است (۲۸، ۲۰، ۱۴).

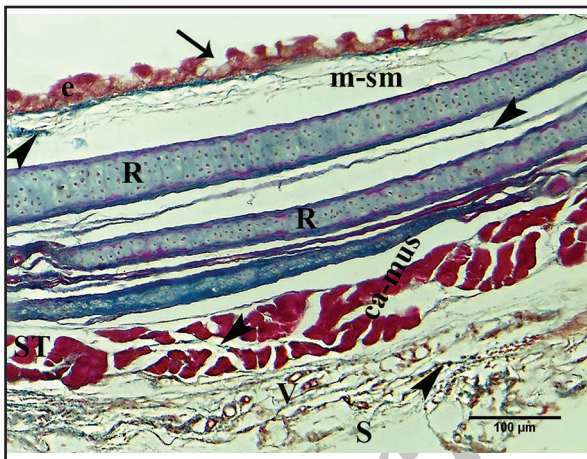
با توجه به نقش نای در انتقال هوا به کیسه های هوایی و ریه ها در پرندگان و نیز مشارکت آن در تشکیل جعبه صدا (۳۳) و نیز منحصر بفرد بودن ساختار نای در هر گونه و اهمیتی که در علم طبقه بندی پرندگان از نظر جانورشناسی دارد و نیز از آنجا که تاکنون ساختار بافت شناسی نای در گونه ای همچون شترمرغ مورد مطالعه قرار نگرفته، این تحقیق جهت مشخص شدن ویژگی های فوق در شترمرغ آفریقایی گردن آبی که دارای گردن بسیار درازتری نسبت به سایر گونه ها می باشد، به انجام رسید.

شترمرغ آفریقایی گردن آبی (*Struthio camelus*) از نظر علم جانورشناسی حیوان مهره داری است که در خانواده استروتیونیده (*Struthionidae*) از زیر راسته استروتیونس (*Struthionos*)، و راسته استروتیونی فرمس (*Struthioniformes*) از رده پرندگان (*Aves*) قرار دارد (۱۱). در حال حاضر بیش از دو میلیون شترمرغ در دنیا وجود دارد که بیش از ده هزار قطعه آن در ایران است (۲۵). شترمرغ بزرگ ترین پرنده زنده جهان است (۱۰) که عمدتاً برای تولید گوشت پرورش داده می شود (۲). علاوه بر این از شترمرغ برای تولید پوست و چرم نیز استفاده می شود (۱۵). Xavier Medina و Aguilar در سال ۲۰۱۴ بیان نمودند که بین سال های ۲۰۰۴ تا ۲۰۱۲، مصرف گوشت شترمرغ مصرف آن ۶ برابر شده است (۳۲). این افزایش مصرف بخاطر پایین تر بودن کلسترول، چربی اشباع و چربی کل آن و نیز بیشتر بودن پروتئین و آهن آن و ارزش بالاتر غذایی گوشت شترمرغ نسبت به گوشت سایر دام های مصرفی بوده است (۹، ۲). محققین، وجود تفاوت های ساختاری زیادی را بین این گونه با پرندگان دیگر اعلام نموده اند که از جمله آن ها می توان به عدم وجود تیغه در استخوان جناغ و عدم وجود چینه دان توسط Simonetti و Camiruaga و در سال ۲۰۰۳ (۵)، عدم وجود غده پرین توسط Dyce و همکاران در سال





تصویر ۱. نای در شترمرغ گردن آبی از طبقات مخاطی-زیرمخاطی (m-sm)، غضروفی و ماهیچه‌ای (ca-mus) و سروزی (S) تشکیل شده است. لومن (L)، ماهیچه جناغی-نایی (ST)، حلقه‌های نایی (R)، غدد موکوسی جامی (پیکان‌ها) در بین بافت پوششی (e)، پریکندریوم (سرپیکان‌های سیاه)، رگ خونی (V)، حضور سلول‌های خونی و لنفاوی در پارین-زیرمخاط (سرپیکان سفید)، هماتو-کسیلین اتوزین.



تصویر ۲. حضور رشته‌های کلاژن (سرپیکان‌ها) در پارین-زیرمخاط (m-sm)، در بین رشته‌های ماهیچه‌ای (ca-mus) و در طبقه سروزی (S) نای شترمرغ گردن آبی. ماهیچه جناغی-نایی (ST)، حلقه‌های نایی (R)، غدد موکوسی جامی (پیکان‌ها)، بافت پوششی (e)، ماسون تری کروم.

بودند، در بین سلول‌های پوششی مشاهده گردید (تصاویر ۱، ۲). واکنش این غدد در رنگ‌آمیزی آلسین بلو، مثبت (تصویر ۵) ولی در رنگ‌آمیزی پریودیگ اسید شیف منفی بود (تصویر ۷).

طبقه غضروفی و ماهیچه‌ای نای، از ماهیچه مخطط (جناغی-نایی) و حلقه‌های غضروفی تشکیل شده بود (تصاویر ۱ تا ۴). حلقه‌های نایی از نوع غضروف شفاف بوده و از اطراف توسط پرده پریکندریوم پوشیده شده‌اند (تصویر ۸). در بافت پریکندریوم، هر سه رشته الاستیک (تصویر ۳)، کلاژن (تصویر ۲، ۴) و رتیکولر مشاهده شد (تصویر ۶).

برخلاف نای پستانداران که فقط مقطع یک حلقه نایی در زیر میکروسکوپ مشاهده میشود، در شترمرغ در اغلب برش‌ها مقطع دو غضروف شفاف مشاهده گردید که یکی از آن‌ها دارای پهنای بیشتری بود

مواد و روش کار

این تحقیق بر روی ۱۶ شترمرغ نر و ماده بالغ سالم با میانگین سنی ۹ ماهه از نژاد آفریقایی گردن آبی به انجام رسید. پس از کشتار پرندگان در کشتارگاه اصفهان، بلافاصله نای بطور کامل از سایر اندام‌های گردن جدا و از حنجره تا جعبه صدا از لاشه خارج و سپس به سه قسمت قدامی، میانی و خلفی تقسیم شد. محدوده قسمت قدامی از خلف غضروف حلقوی حنجره تا حلقه نایی ۷۰، محدوده قسمت میانی از حلقه ۷۰ تا حلقه ۱۴۰ نایی و محدوده قسمت خلفی از حلقه ۱۴۰ تا اولین حلقه غضروفی جعبه صدا در نظر گرفته شد.

از بخش‌های میانی هر قسمت، نمونه‌هایی انتخاب و پس از پایدارسازی در فرمالین بافر ۱۰٪، مطابق روش‌های معمول بافتی قالب‌های پارافینی تهیه گردید. جهت مطالعه ساختار کلی نای ابتدا برش‌های بافتی ۵ میکرومتری با هماتو-کسیلین اتوزین رنگ‌آمیزی شد. پس از مطالعه کلی جهت تعیین تفاوت‌ها در هر جنس و نیز در هر قسمت و آشکارشدن بیشتر جزئیات بافتی نای در هر پرنده، اقدام به رنگ‌آمیزی‌های اختصاصی زیر گردید.

رنگ‌آمیزی اختصاصی ماسون تری کروم جهت رشته‌های کلاژن، رنگ‌آمیزی ورهوف جهت رشته‌های الاستیک، رنگ‌آمیزی فوت جهت رشته‌های رتیکولر، ون گیسون جهت ماهیچه‌های مخطط و نیز رشته‌های کلاژن، پریودیگ اسید شیف (پاس) برای تعیین گلیکوژن و ترکیبات گلیکو-کونژوگه و رنگ‌آمیزی اختصاصی آلسین بلو (pH ۲/۵) برای تعیین موکوپولی ساکاریدها مورد استفاده قرار گرفت (۱۹). مطالعات با استفاده از میکروسکوپ نوری بر روی برش‌های رنگ شده انجام گرفت و تصاویر لازم گرفته شد.

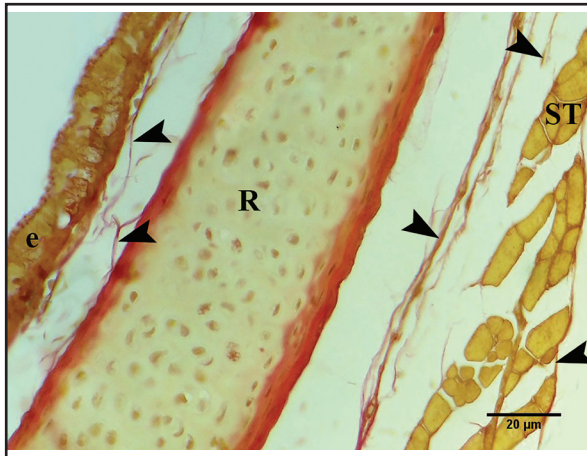
نتایج

ساختار بافتی نای بین شترمرغان نر با ماده، تفاوت قابل توجهی نشان نداد. نای در شترمرغان مورد مطالعه، از طبقات مخاطی-زیرمخاطی، غضروفی، ماهیچه‌ای و سروزی تشکیل شده است (تصاویر ۱ تا ۳).

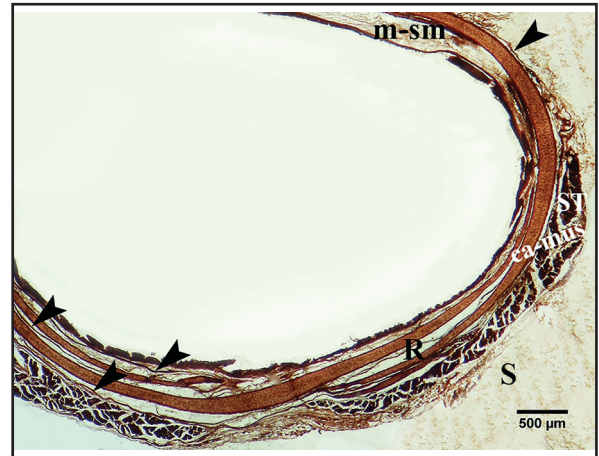
طبقه مخاطی-زیرمخاطی از بافت پوششی شبه مطبق استوانه‌ای مژده‌دار که بر روی غشای پایه قرار گرفته و بافت همبند سست پارین-زیرمخاط تشکیل شده است (تصاویر ۱، ۲، ۴، ۵). ماهیچه مخطط در نای هیچکدام از شترمرغان مورد مطالعه، مشاهده نگردید.

در بافت همبند سخت پارین-زیرمخاط، مقادیر زیادی رشته‌های الاستیک (تصویر ۶)، سلول‌های خونی و لنفاوی مشاهده گردید (تصاویر ۵، ۷). میزان رشته‌های کلاژن مشاهده شده در بافت همبند پارین-زیرمخاط، متوسط (تصاویر ۲، ۴) و رشته‌های رتیکولر نیز بسیار اندک بود (تصویر ۶). غدد موکوسی که از نوع حبابی ساده و از سلول‌های جامی تشکیل شده

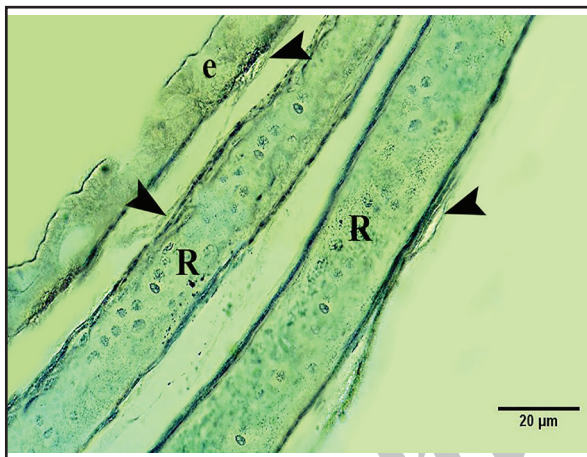




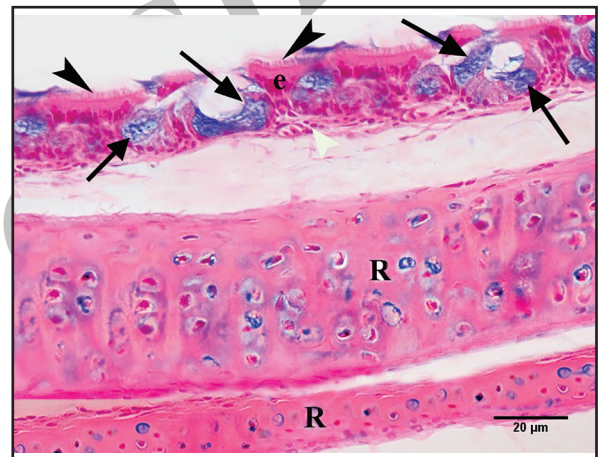
تصویر ۴. حضور رشته‌های کلاژن (سرپیکان‌ها) در طبقات مختلف نای شترمرغ گردن آبی. بافت پوششی (e)، حلقه‌های غضروفی (R)، ماهیچه جناغی-نایی (ST)، ون‌گیسون.



تصویر ۳. حضور رشته‌های الاستیک (سرپیکان‌ها)، در پارین-زیرمخاط (m-sm)، بین رشته‌های ماهیچه‌ای (ca-mus) و در طبقه سرروزی نای (S) نای شترمرغ گردن آبی. ماهیچه مخمط جناغی-نایی (ST)، حلقه‌های غضروف شفاف (R)، ورهوف.



تصویر ۶. حضور رشته‌های رتیگولر (سرپیکان‌ها) در طبقات مختلف نای شترمرغ گردن آبی. بافت پوششی (e)، حلقه‌های غضروفی (R)، فوت.



تصویر ۵. واکنش مثبت غدد موکوسی (پیکان‌ها) در رنگ‌آمیزی آلسین بلو، مژه‌ها (سرپیکان‌های سیاه) در بافت پوششی (e)، حضور سلول‌های خونی (سرپیکان سفید) در پارین-زیرمخاط، حلقه‌های غضروف شفاف (R).

بصورت بسیار فشرده کنار هم قرار گرفته‌اند تا بخش صماخی جعبه صدا را ایجاد نمایند.

بجز کاهش محسوس تعداد غدد موکوسی متشکل از سلول‌های جامی مجتمع در بافت پوششی قسمت خلفی نای و جایگزین شدن سلول‌های جامی پراکنده بجای آن‌ها، ساختار بافتی نای بین قسمت‌های مختلف آن تفاوت قابل توجهی نشان نداد.

بحث

در این تحقیق، ساختار بافتی نای بین شترمرغان نر با ماده، تفاوت قابل توجهی نشان نداد که با نتایج حاصل از تحقیقات Mobini در سال ۲۰۱۵ در کبک‌های بومی همخوانی دارد (۲۴).

برخلاف Rajathi و همکاران در سال ۲۰۰۹ که اعلام نمودند نای بلدرچین ژاپنی از طبقات مخاطی، زیرمخاطی - غضروفی و سرروزی تشکیل

(تصاویر ۳، ۵، ۲). بندرت در برخی برش‌ها، تعداد مقاطع غضروفی بیشتری نیز مشاهده شد (تصویر ۲) ولی در هیچکدام از مقاطع، بافت استخوانی مشاهده نگردید.

ماهیچه‌های مخمط جناغی-نایی، در اطراف حلقه‌های نایی و بصورت پراکنده مشاهده شدند (تصاویر ۱ تا ۴). در بین رشته‌های ماهیچه‌ای، هر سه رشته الاستیک، کلاژن و رتیگولر مشاهده شدند ولی میزان نفوذ رشته‌های الاستیک در بین رشته‌های ماهیچه‌ای، بیشتر از سایر رشته‌ها بود (تصاویر ۲ تا ۴، ۶). ماهیچه صاف نایی در هیچیک از برش‌ها، مشاهده نشد. طبقه سرروزی از بافت همبند سست تشکیل شده (تصاویر ۱ تا ۳) که حاوی گانگلیون عصبی پاراسمپاتیکی، سلول‌های چربی، رگ‌های خونی (تصویر ۸)، و هر سه رشته الاستیک (تصویر ۳)، کلاژن (تصاویر ۲، ۴) و رتیگولر می‌باشد (تصویر ۶).

در قسمت خلفی نای و در محل تشکیل جعبه صدا، ۳ غضروف نایی



در سال ۲۰۱۲ و Mobini در سال ۲۰۱۵ حضور این غدد را بترتیب در بین سلول‌های پوششی نای بوقلمون‌های بومی و کبک‌های بومی نشان دادند (۲۴، ۱). این غدد در نای شترمرغ مشاهده شد.

AI-Mussawy و همکاران در سال ۲۰۱۲ این غدد را در بوقلمون‌های بومی از نوع لوله‌ای منشعب ساده (۱)، در حالیکه Mobini در سال ۲۰۱۵ نوع آن‌ها را در کبک‌های بومی حبابی ساده گزارش کرده‌اند (۲۴). این غدد در نای شترمرغ نیز از نوع حبابی ساده بود.

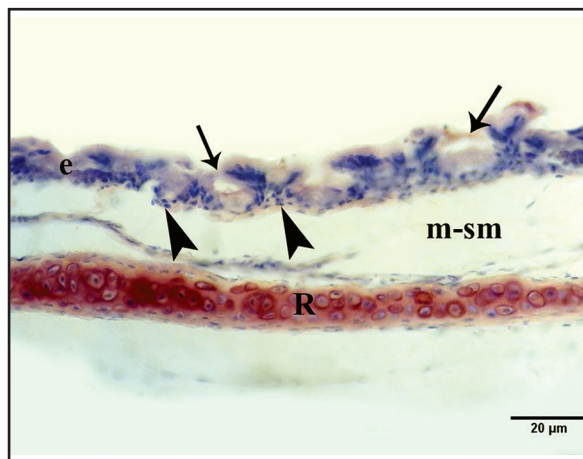
AI-Mussawy و همکاران در سال ۲۰۱۲ گزارش نمودند که تعداد غدد موکوسی جامی در قسمت خلفی نای بوقلمون اهلی بشدت کاهش می‌یابد (۱). در شترمرغ نیز تعداد غدد موکوسی متشکل از سلول‌های جامی مجتمع، در قسمت خلفی نای کاهش یافته و بجای آن‌ها، سلول‌های جامی پراکنده در بین بافت پوششی مشاهده گردید.

AI-Mussawy و همکاران در سال ۲۰۱۲ و Mobini در سال ۲۰۱۵ مشخص نمودند که غدد موکوسی جامی در رنگ‌آمیزی پرئودیک اسید شیف واکنش منفی داشتند (۲۴، ۱). غدد موکوسی در شترمرغ نیز واکنش منفی در این رنگ‌آمیزی داشته که نشان‌دهنده عدم حضور گلیکوژن و ترکیبات گلیکوکونژوگه و موکوپلی ساکاریدهای خنثی در ترشحات این غدد می‌باشد.

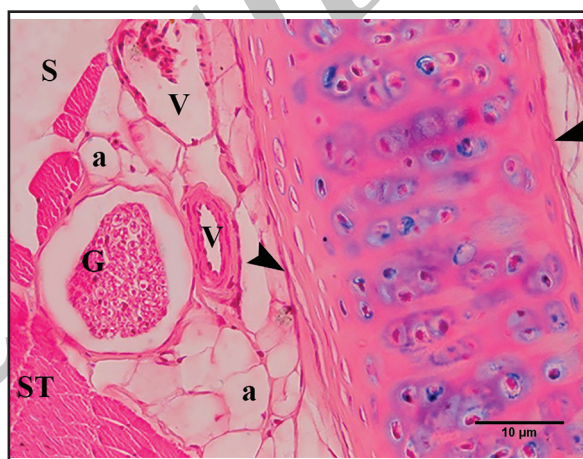واکنش مثبت غدد موکوسی جامی نای در رنگ‌آمیزی آلسین بلو که قبلاً توسط AI-Mussawy و همکاران در سال ۲۰۱۲ در بوقلمون‌های اهلی و Mobini در سال ۲۰۱۵ در نای کبک‌های بومی گزارش شده و نشان‌دهنده حضور موکوپلی ساکاریدهای اسیدی در ترشحات این غدد می‌باشد (۲۴، ۱)، در شترمرغ نیز مشاهده گردید. Naruse و همکاران در سال ۲۰۰۵ اعلام نمودند که موسین ترشح شده از این غدد و سلول‌های جامی به‌مراه مژه‌های بافت پوششی، اولین سد دفاعی نای پس از مواجهه با عفونت، سموم، التهاب و آلودگی می‌باشند (۲۶).

گرچه برخی از محققین مانند Rajathi و همکاران در سال ۲۰۰۹ و AI-Mussawy و همکاران در سال ۲۰۱۲ و همچنین Mobini در سال ۲۰۱۵ بافت همبند پارین-زیرمخاط نای را از نوع سست بیان کرده‌اند (۲۹، ۲۴، ۱)، ولی در شترمرغان این تحقیق از نوع سخت بود.

در بافت همبند پارین-زیرمخاط نای شترمرغ، سلول‌های خونی و لنفاوی و هر سه رشته بافت همبندی مشاهده گردید که بیشترین رشته مشاهده شده، الاستیک و کمترین رشته نیز رشته‌های رتیکولر بود. ساختارهای مشاهده شده در بافت همبند پارین-زیرمخاط نای گونه‌های مختلف پرندگان، متفاوت بوده بطوریکه Rajathi و همکاران در سال ۲۰۰۹ وجود رشته‌های کلاژن و الاستیک و سلول‌های لنفاوی را در بلدرچین ژاپنی، AI-Mussawy و همکاران در سال ۲۰۱۲ صرفاً رشته کلاژن و سلول‌های لنفاوی را در بوقلمون‌های اهلی و Mobini در سال ۲۰۱۵ فقط هر سه رشته بافت همبندی را در بافت همبند پارین-زیرمخاط



تصویر ۷. واکنش منفی غدد موکوسی جامی (پیکان‌ها) در رنگ‌آمیزی پاس. حضور سلول‌های لنفاوی (سریکان‌ها) در پارین-زیرمخاط (m-sm)، بافت پوششی (e)، حلقه‌های غضروفی (R).



تصویر ۸. طبقه سروزی (S) از بافت همبند سست حاوی گانگلیون عصبی پاراسمپاتیکی (G)، سلول‌های چربی (a)، رگ‌های خونی (V) تشکیل شده است. پرئکندریوم (سریکان‌ها)، ماهیچه جناغی-نایی (ST)، آلسین بلو.

شده (۲۹)، Mobini در سال ۲۰۱۵ نشان داد که نای در کبک‌های بومی از طبقات مخاطی-زیرمخاطی، غضروفی-ماهیچه‌ای و سروزی تشکیل شده است که با نتایج این تحقیق همخوانی دارد (۲۴). AI-Mussawy و همکاران نیز در سال ۲۰۱۲ بیان نمودند که نای در بوقلمون‌های بومی فقط از طبقه مخاطی-زیرمخاطی تشکیل شده که از خارج توسط غضروف‌های شفاف احاطه شده است (۱).

Rajathi و همکاران در سال ۲۰۰۹ در بلدرچین ژاپنی، AI-Mussawy و همکاران در سال ۲۰۱۲ در بوقلمون اهلی و نیز Mobini در سال ۲۰۱۵ در کبک‌های بومی گزارش کردند که بافت پوششی نای از نوع شبه مطبق استوانه‌ای مژدار می‌باشد. در بررسی حاضر نیز این بافت پوششی مشاهده گردید (۲۹، ۲۴، ۱). بافت پوششی نای در شترمرغ نیز مانند سایر گونه‌ها، بر روی غشای پایه قرار گرفته بود (۲۴).

برخلاف Rajathi و همکاران در سال ۲۰۰۹ که غدد موکوسی را در نای بلدرچین ژاپنی مشاهده نکرده‌اند (۲۹)، AI-Mussawy و همکاران

صاف نایی در نای گونه‌های مختلف پرندگان وجود ندارد (۲۹، ۲۴، ۷، ۱). این ماهیچه در نای شترمرغان این تحقیق نیز مشاهده نگردید. در این تحقیق، هر سه رشته بافت همبندی در بین رشته‌های ماهیچه‌ای جناغی-نایی مشاهده شد که با نتایج حاصل از تحقیقات Mobini در سال ۲۰۱۵ در کبک‌های بومی همخوانی دارد (۲۴). مطالعاتی که در پرندگان توسط Eurell و Dellmann در سال ۱۹۹۸، Rajathi و همکاران در سال ۲۰۰۹ در بلدرچین ژاپنی، AL-Mussawy و همکاران در سال ۲۰۱۲ در بوقلمون‌های اهلی و Mobini در سال ۲۰۱۵ در کبک‌های بومی انجام شده حاکی از سست بودن بافت همبند طبقه سروزی نای است (۲۹، ۲۴، ۷، ۱). Mobini در سال ۲۰۱۵ نشان داد که این بافت همبند سست در نای کبک‌های بومی شامل گانگلیون عصبی پاراسمپاتیکی، سلول‌های چربی، رگ‌های خونی، و هر سه رشته الاستیک، کلاژن و رتیکولر می‌باشد که با نتایج تحقیق حاضر همخوانی دارد (۲۴). بخش صماخی جعبه صدا در گونه‌های مختلف پرندگان، از تعداد مختلفی غضروف نایی تشکیل شده است بطوریکه Yildiz و همکاران در سال ۲۰۰۵ تعداد آن‌ها را در کبوتر ۵ عدد، Çevik Demirkan و همکاران در سال ۲۰۰۷ تعداد آن‌ها را در بلدرچین ژاپنی ۲ عدد، Kabak و همکاران در سال ۲۰۰۷ تعداد آن‌ها را در سقز ۳ عدد، Gezer İnce و همکاران در سال ۲۰۱۲ تعداد آن‌ها را در مرغ دریایی ۵ عدد و Khaksar و همکاران در سال ۲۰۱۲ تعداد آن‌ها را در بوقلمون ۲ عدد اعلام نموده‌اند (۳۴، ۱۸، ۱۷، ۱۲، ۶). در این تحقیق، بخش صماخی جعبه صدا در شترمرغ از ۳ غضروف خلقی نای ایجاد شده بود که قبلاً نیز گزارش شده است (۳۳). به طور کلی نتایج حاصل از بررسی ساختارهای بافتی نای در شترمرغ نشان می‌دهد که با وجود شباهت در برخی لایه‌ها یا طبقات بافتی در نای این گونه با گونه‌های دیگر، همچنان نای شترمرغ تفاوت‌های ساختاری مهمی با پرندگان دیگر دارد که از جمله آن‌ها می‌توان به سخت بودن بافت همبند پارین-زیرمخاط و حضور هر سه رشته بافت همبندی و سلول‌های خونی و لنفاوی در آن، عدم حضور بافت استخوانی در حلقه‌های نایی و کاهش تعداد غدد موکوسی در قسمت خلقی نای و جایگزینی آن‌ها با سلول‌های جامی پراکنده اشاره کرد.

تشکر و قدردانی

بدینوسیله از همه عزیزانی که در انجام این تحقیق یاری رساندند، صمیمانه سپاسگزاری می‌شود.

References

1. AL-Mussawy, A. M., AL-Mehanna, N. H., AL-Baghdady E. F. (2012) Histological study of the trachea in indigenous male Turkey (*Meleagris gallopava*). AL-Qadisiya J Vet Med Sci. 11(2):

نای کبک‌های بومی گزارش نموده‌اند (۲۹، ۲۴، ۱). مطالعه صورت گرفته در کبک‌های بومی توسط Mobini در سال ۲۰۱۵ مشخص کرد که ماهیچه مخاطی در نای حضور ندارد که با نتایج تحقیق حاضر همخوانی دارد (۲۴).

جنس حلقه‌های نایی در گونه‌های مختلف پرندگان، متفاوت گزارش شده است بطوریکه Pierko در سال ۲۰۰۷ جنس آن‌ها را در پرندگان آبی مانند غاز، قو و اردک صرفاً از بافت استخوانی (۲۷)، در حالیکه Ibe و همکاران در سال ۲۰۰۸ در مرغ شاددار غرب آفریقا، Rajathi و همکاران در سال ۲۰۰۹ در بلدرچین ژاپنی، AL-Mussawy و همکاران در سال ۲۰۱۲ در بوقلمون‌های بومی و Mobini در سال ۲۰۱۵ در کبک‌های بومی جنس آن‌ها را صرفاً از بافت غضروف شفاف گزارش نموده‌اند (۲۹، ۲۴، ۱۶، ۱). برخی نیز مانند King در سال ۱۹۹۳ و Miller و همکاران در سال ۲۰۰۸ جنس حلقه‌های نایی را تماماً از غضروف و در قسمتی استخوانی گزارش کرده‌اند (۲۲، ۲۰). در نای شترمرغ حلقه‌های نایی صرفاً از بافت غضروف شفاف تشکیل شده بود.

بررسی‌های صورت گرفته توسط Eurell و Dellmann در سال ۱۹۹۸، Rajathi و همکاران در سال ۲۰۰۹، AL-Mussawy و همکاران در سال ۲۰۱۲ و Mobini در سال ۲۰۱۵ نشان داده که حلقه‌های نایی از اطراف توسط پرده پریکندریوم پوشیده شده‌اند که در شترمرغ نیز چنین بود (۲۹، ۲۴، ۷، ۱). در پریکندریوم حلقه‌های نایی شترمرغ مانند کبک‌های بومی، هر سه رشته الاستیک، کلاژن و رتیکولر مشاهده گردید (۲۴). اگرچه AL-Mussawy و همکاران در سال ۲۰۱۲ وجود بافت استخوانی را در حلقه‌های نایی بوقلمون‌های بومی نشان دادند (۱) ولی در شترمرغ مانند کبک‌های بومی بافت استخوانی در هیچیک از حلقه‌های نایی مشاهده نگردید (۲۴). Rezaian در سال ۱۹۹۸ بدون ذکر گونه پرنده بیان داشته که روند استخوانی شدن در حلقه‌های نایی پرندگان از ۱۵ هفتگی پس از جنینی آغاز شده و با افزایش سن، بتدریج این روند صورت می‌گیرد (۳۰).

مطالعاتی که توسط Banks در سال ۱۹۹۳، Rajathi و همکاران در سال ۲۰۰۹، AL-Mussawy و همکاران در سال ۲۰۱۲ و Mobini در سال ۲۰۱۵ انجام شده حاکی از وجود ماهیچه مخطط جناغی-نایی در نای گونه‌های مختلف پرندگان می‌باشد که در نای شترمرغان این تحقیق نیز مشاهده گردید (۲۹، ۲۴، ۴، ۱).

مشاهده بیش از یک حلقه نایی در اغلب برش‌ها که قبلاً توسط Mobini در سال ۲۰۱۵ در کبک‌های بومی گزارش شده بود، در این مطالعه نیز دیده شد (۲۴).

مطالعات مختلف صورت گرفته توسط Eurell و Dellmann در سال ۱۹۹۸، Rajathi و همکاران در سال ۲۰۰۹، AL-Mussawy و همکاران در سال ۲۰۱۲ و Mobini در سال ۲۰۱۵ نشان داد که ماهیچه



- 121-127.
2. Anon, A. (1998) Policy for Grading Ostrich Skins. Ostrimark SA Co-op. Alexandria, South Africa. p. 312.
 3. Baker, M.C. (2001) Bird song research; The past 100 years. *Bird Behav.* 14: 3-50.
 4. Banks, W.J. (1993) Applied Veterinary Histology. (3rd ed.). Mosby Year Book, St. Louis, USA. p. 404-407.
 5. Camiruaga, M., Simonetti, C. (2003) Avestruces, his food and digestive system. *Rev Agron For UC.* 12: 10-14.
 6. Çevik Demirkan, A., Hazıroğlu, R. M., Kürtül, I. (2007) Gross morphological and histological features of larynx, trachea and syrinx in Japanese quail. *Anat Histol Embryol.* 36: 215-219.
 7. Dellmann, H. D., Eurell, J. (1998) Textbook of Veterinary Histology. (5th ed.) Williams and Wilkins, Baltimore, USA. p. 162-163.
 8. Dyce, K. M., Sack, W. O., Wensing, C. J. G. (2010) Textbook of Veterinary Anatomy. (4th ed.) Saunders Elsevier, China. p. 787.
 9. Fasone, V., Adamo, E. (2001) Meat which is adapted to modern nutritional requirements. *Rivista di Avicoltura.* 70: 22-24.
 10. Fatimah, A. A., Hoda, A. A. (2013) Histological Observations on the Proventriculus and Duodenum of African Ostrich (*Struthio camelus*). *Life Sci J.* 10 (2): 479-486.
 11. Folch, A. (1992) Family Struthionidae (Ostrich). In: Handbook of the Birds of the World. Elliott, A., Sargatal, J. (eds.). Vol. 1. Lynx Edicions, Barcelona, Spain. p. 696.
 12. Gezer İnce, N., Pazvant, G., Alpak, H. (2012) Anatomical features of the syrinx in sea gulls. *Ankara Univ Vet Fak Dergisi.* 59: 1-3.
 13. Gorissen, L., Janssens, E., Pinxten, R., Eens, M. (2002) Differences in song repertoire size and composition between two populations of blue tits *Parus caeruleus*. *Avian Sci.* 2 (1): 39-47.
 14. Griffiths, C. S. (1994) Syringeal morphology and the phylogeny of the Falconidae. *Condor.* 96: 127-140.
 15. Horbanczuk, J., Sale, J., Celeda, T., Konecka, A., Zinaba, G., Kawaka, P. (1998) Cholesterol content and fatty acid composition of ostrich meat as influenced by subspecies. *Meat Sci.* 50: 385-388.
 16. Ibe, C., Onyeanus, S., Salami, O., Umosen, A. and Maidawa, M. (2008) Studies of the major respiratory pathway of the West African guinea fowl (*Numida melagris galeata*): the morphometric and macroscopic aspects. *Int J Poult Sci.* 7 (10): 991-1000.
 17. Kabak, M., Orhan, I. O., Hazıroğlu, R. M. (2007) The gross anatomy of larynx, trachea and syrinx in the long-legged buzzard (*Buteo rufinus*). *Anat Histol Embryol.* 36: 27-32.
 18. Khaksar, Z., Tavakol Kookhdan, E., Parto, P. (2012) A study on anatomy and histological structure of larynx in adult male and female turkeys. *World J Zool.* 7 (3): 245-250.
 19. Kiernan, J. A. (2015) Histological and histochemical Methods: Theory and Practice. (5th ed.). Scion, Bloxham, UK. p. 502.
 20. King, A. S. (1993) Apparatus Respiratorius (systema respiratorium). In: Handbook of Avian Anatomy: Nomina Anatomica Avium. Baumel, J.J., King, A.S., Breazile, J.E., Evans, H.E. and Vanden Berge, J.C. (eds.). (2nd ed.) Nuttall Ornithological Club. Cambridge, Massachusetts, USA. p. 257- 299.
 21. McLelland, J. (1965) The anatomy of the rings and muscles of the trachea of *Gallus domesticus*. *J Anat.* 99 (3): 651-656.
 22. Miller, E. H., Seneviratne, S. S., Jones, I. L., Robertson, G. J., Wilhelm, S. I. (2008) Syringeal anatomy and allometry in murrelets (alcidae: *Uria*). *J Ornithol.* 149: 545-554.
 23. Mobini, B. (2015) Basic Veterinary Anatomy. (1st ed.). Shahrekord Islamic Azad University, Shahrekord, Iran. p. 239.
 24. Mobini, B. (2015) Histological and anatomical study of trachea of native partridges (*Chukar chukar*). *Vet J.* 112: 2-9.
 25. Monazahian, M. H. (2011) Strauße. (1th ed.). Kara Payam Publication. Tehran, Iran. p. 8-9.
 26. Naruse, H., Gomi, T., Kimura, A., Adriaensen, D., Timmermans, J. P. (2005) Structure of the respiratory tract of the red-bellied newt *Cynops pyrrhogaster*, with reference to serotoninpositive

- neuroepithelial endocrine cells. *Anat Sci Int.* 80: 97-104.
27. Pierko, M. (2007) Morphological comparison of upper respiratory tract in mallard *Anas Platyrhynchos* and scaup *Aythya Marila*, *EJPAU.* 10 (4): 80.
28. Prum, N. O. (1993) Phylogeny, biogeography and evolution of the broadbills (*Eurylamidae*) and asities (*Philepitidae*) based on morphology. *Ornithol Adv.* 110: 304-324.
29. Rajathi, S., Lucy, K. M., Maya, S., Chungath, J. J. (2009) Anatomical studies on the trachea in japanese quail (*Coturnix coturnix japonica*). *J Vet Anim Sci.* 40: 17-19.
30. Rezaian, M. (1998) *A Text Atlas of Veterinary Histology.* (1st ed.). University of Tehran, Tehran, Iran. p. 263.
31. Tadjalli, M., Mansouri, S. H., Poostpasand, A. (2008) Gross anatomy of the oropharyngeal cavity in the ostrich (*Struthio camelus*). *Iran J Vet Res.* 25: 316 -323.
32. Xavier Medina, F., Aguilar, A. (2014) Ostrich Meat: nutritional, breeding, and consumption aspects. The case of Spain. *J Food Nutr Res.* 2 (6): 301-305.
33. Yıldız, H., Bahadır, A., Akkoç, A. (2003) A study on the morphological structure of syrinx in ostriches (*Struthio camelus*). *Anat Histol Embryol.* 32 (3): 187-91.
34. Yıldız, H., Yılmaz, B., Arıcan, I. (2005) Morphological structure of the syrinx in the Bursa roller pigeon (*Columba livia*). *Bull Vet Inst Pulawy.* 49: 323-327.



Histological and Histochemical Studies on the Trachea of the Ostrich (*Struthio camelus*)

Mobini, B.*

Department of Anatomical Sciences, College of Veterinary Medicine, Shahrekord Branch, Islamic Azad University, Shahrekord, Iran

(Received 30 January 2018, Accepted 3 June 2018)

Abstract:

BACKGROUND: The trachea is the main air passage which is important for taxonomic reasons. The structure of trachea varies considerably in different avian species. **OBJECTIVES:** This study has been carried out in order to determine the histological and histochemical structure of the trachea in ostriches. **METHODS:** Sixteen tracheas of 8 female and 8 male nine-month-old healthy blue-necked African ostriches in slaughterhouse of Isfahan were selected. Each trachea was divided into cranial, middle and caudal portions and fixed in 10% neutral buffered formalin. Tissue sections were stained with H&E and special stains included Masson's trichrome, Verhoeff's, Foot's, Van Gieson's, Periodic acid-Schiff, and Alcian blue. **RESULTS:** The trachea of blue-neck ostriches was composed of tunica mucosa-submucosa, cartilaginous, muscular and serosa. The epithelium was ciliated pseudostratified columnar contained simple alveolar goblet mucous glands. These glands reacted negatively to Periodic acid-Schiff but positively to Alcian blue. The propria-submucosa was composed of dense connective tissue. The muscularis mucosa was absent. Tunica cartilaginous and muscular was made up of sternotrachealis muscle and cartilaginous rings. The rings were only composed of hyaline cartilage. There is no osseous tissue in the tracheal rings. Tunica serosa was composed of loose tissue containing parasympathetic ganglia, adipose tissues, vessels, and all the connective fibers. Three final cartilage rings were shaped tympanum of the syrinx. The histological structure of the trachea showed no significant differences between the male and female ostriches. Except for the decreased number of mucous glands in caudal portion of the trachea, the histological structures of the trachea showed no considerable differences among various portions. **CONCLUSIONS:** Based on this study, it can be concluded that although the histological and histochemical structure of the trachea in ostrich was similar to those of some other species, that there were also some differences.

Keyword: Histochemistry, Histology, Ostrich, Sex, Trachea

Figure Legends and Table Captions

Figure 1. The trachea of blue-necked ostriches was composed of tunica mucosa-submucosa (m-sm), cartilaginous-muscular (ca-mus) and serosa (S). Lumen (L), sternotrachealis muscle (ST), tracheal rings (R), mucous goblet glands (arrows) among epithelium (e), perichondrium (black arrowheads), blood vessels (V), haemocytes and lymphatic cells (white arrowhead) in the propria-submucosa (H & E).

Figure 2. Presence of collagenous fibers (arrowheads) in the propria-submucosa (m-sm), among muscle fibers (ca-mus) and serosa (S), sternotrachealis muscle (ST), tracheal rings (R), mucous goblet glands (arrows), epithelium (e), Masson's trichrome.

Figure 3. Presence of elastic fibers (arrowheads) in propria-submucosa (m-sm), among muscle fibers (ca-mus) and serosa (S), sternotrachealis muscle (ST), tracheal rings (R), Verhoeff's.

Figure 4. Presence of collagenous fibers (arrowheads) in various tunics of the trachea of blue-necked ostriches. Epithelium (e), tracheal rings (R), sternotrachealis muscle (ST), Van Gieson's.

Figure 5. The mucous glands showing positive reaction to Alcian Blue (arrows). Note presence of cilia (black arrowheads) in epithelium (e), haemocytes (white arrowhead) in the propria-submucosa, and tracheal rings (R).

Figure 6. Presence of reticular fibers (arrowheads) in various tunics of the trachea of blue-necked ostriches. Epithelium (e), tracheal rings (R), Foot's.

Figure 7. The mucous goblet glands reacted negatively to Periodic acid-Schiff (arrows). Note presence of lymphatic cells (arrowheads) in the propria-submucosa (m-sm). Epithelium (e), tracheal rings (R).

Figure 8. Tunica serosa (S) was composed of loose tissue that contained parasympathetic ganglia (G), adipose tissues (a), and blood vessels (V). Perichondrium (arrowheads), sternotrachealis muscle (ST), Alcian Blue.

*Corresponding author's email: dr.mobini@iaushk.ac.ir, Tel: 031-37754770, Fax: 038-33361045