

بررسی اثر مخلوط عصاره هیدروالکلی سرشاخه گلدار
Amaranthus caudatus L. و *Hypericum perforatum L.*
بر تشکیل رگه‌های چربی در خرگوشهای هیپرکلسترولمیک در مقایسه با لوستاتین

نجمه کیبری^۱، صدیقه عسگری^{۲*}، حسین مدنی^۳، پروین محزونی^۴ و پروش رحیمی^۱

۱- کارشناس ارشد، گروه زیست‌شناسی، دانشگاه اصفهان

۲- نویسنده مسئول، دانشیار، مرکز تحقیقات قلب و عروق اصفهان، مرکز تحقیقات فیزیولوژی کاربردی، دانشگاه علوم پزشکی اصفهان،

پست الکترونیک: s_asgari@crc.mui.ac.ir, sasgari@yahoo.com

۳- استادیار، گروه زیست‌شناسی، دانشکده علوم، دانشگاه اصفهان

۴- دانشیار، گروه پاتولوژی، دانشگاه علوم پزشکی اصفهان

تاریخ پذیرش: آذر ۱۳۸۷

تاریخ اصلاح نهایی: آبان ۱۳۸۷

تاریخ دریافت: شهریور ۱۳۸۶

چکیده

هیپرکلسترولمیا و فشارهای اکسیداتیو موجب افزایش سطح کلسترول و LDL-C و در نتیجه موجب افزایش خطر پیشرفت آترواسکلروز می‌شود. آنتی‌اکسیدانها نقش مهمی در بازدارندگی و جمع‌آوری رادیکالهای آزاد دارند و در جلوگیری از افزایش بیماریهای قلبی و عروقی در افراد مؤثر می‌باشند. در این مطالعه اثر ضد آترواسکلروزی مخلوط عصاره‌های هیدروالکلی سرشاخه گلدار دو گیاه گل‌راعی (*Hypericum perforatum L.*) و تاج‌خروس (*Amaranthus caudatus L.*) بر روی برخی از فاکتورهای مؤثر در ایجاد آترواسکلروز در خرگوشهای هیپرکلسترولمی بررسی شده است. همچنین برای مقایسه این عصاره با داروهای شیمیایی بر پیشگیری از آترواسکلروز از لوستاتین استفاده شد. در این مطالعه ۲۰ خرگوش نر بالغ از نژاد نیوزیلندی به‌طور تصادفی در چهار گروه پنج‌تایی تقسیم شدند. این گروهها با رژیمهای غذایی پایه، پرکلسترول، رژیم پرکلسترول به همراه مخلوط عصاره‌های دو گیاه گل‌راعی و تاج‌خروس (هر عصاره به‌طور مساوی با دوز ۷۵ mg/kgbw) و نیز پرکلسترول به همراه لوستاتین با دوز ۱۰ mg/kgbw، به مدت ۶۰ روز تیمار شدند. در ابتدا، اواسط و پایان دوره از خرگوشها خون‌گیری بعمل آمد و فاکتورهای سرمی (کلسترول، LDL-C، HDL-C، TG) آنها مورد بررسی قرار گرفت. در پایان مطالعه، آئورت برای عملیات بافت‌شناسی نمونه‌برداری شد تا تشکیل پلاک‌های آترواسکلروز مورد مطالعه قرار گیرد. نتایج نشان داد که مخلوط عصاره‌ها و همچنین لوستاتین سبب کاهش معنی‌دار سطح کلسترول، تری‌گلیسرید، LDL-C و افزایش معنی‌دار سطح HDL-C نسبت به گروه پرکلسترول می‌شود. این تحقیق به‌طور مشخصی اثر مؤثر عصاره را در کاهش معنی‌دار فاکتورهای بیوشیمیایی مانند TG، کلسترول و کاهش معنی‌دار ضایعه نسبت به گروه دریافت‌کننده لوستاتین نشان داد. مصرف مخلوط عصاره‌های دو گیاه گل‌راعی و تاج‌خروس در کاهش سطح فاکتورهای خطر بیماریهای قلبی عروقی در خرگوشهای پرکلسترول مؤثرتر از لوستاتین می‌باشد.

واژه‌های کلیدی: آترواسکلروز، *Amaranthus caudatus L.*، *Hypericum perforatum L.*، لوستاتین.

مقدمه

پاتولوژی آترواسکلروز مکانیسم پیچیده‌ای شامل لیپیدها، آندوتلیوم، سلولهای التهابی، پلاکتها و سلولهای ماهیچه صاف می‌باشد. افزایش سطح LDL-C یک فاکتور خطر مهم برای ایجاد آترواسکلروز می‌باشد. فرایندهایی مانند فشارهای اکسیداتیو که منجر به اکسیداسیون LDL-C می‌شوند نقش مهمی در آغاز و پیشرفت آترواسکلروز یا بیماری قلبی عروقی دارند (Orford et al., 2000; Liao et al., 2000). فشارهای اکسیداتیو موجب تغییر ساختار LDL-C و جمع‌آوری آن توسط گیرنده‌های جمع‌کننده در سطح ماکروفاژها، سلولهای آندوتلیال و سلولهای ماهیچه صاف شده و موجب تشکیل سلولهای کف‌آلود و پلاک‌های آترواسکلروزی می‌شود (Roos, 1999).

در این تحقیق از تاج‌خروس با نام علمی *Amaranthus caudatus* و نام مترادف *Amaranthus paniculatus* L. از خانواده *Amaranthaceae* و گل‌راعی (هوفاریقون) با نام علمی *Hypericum perforatum* L. از خانواده *Hypericaceae* استفاده شده است (میرحیدر، ۱۳۷۳؛ نقدی بادی و همکاران، ۱۳۸۴).

تاج‌خروس دارای مقادیر بالایی از پروتئین، فیبر، بتا-استرول و فیتواسترول، مخلوط توکوترینول توکوفرول و اسکوالین می‌باشد که در بیوستز کلسترول نقش دارند و نیز بتا-کاروتن و اسید آسکوربیک که دارای فعالیت آنتی‌اکسیدانی می‌باشند (Bhatia & Jain, 2003).

گیاه گل‌راعی دارای فلاونوئیدهایی شامل فلاونول، فلاونها، بی‌فلاونها و کاتشین‌ها، ترکیبهای فنلی، اسانس، اسیدها، روغنهای فرار، کاروتنوئیدها، بتا-سیتواسترول و فیتواسترول می‌باشد (نقدی بادی و همکاران، ۱۳۸۴).

مهمترین خواص این گیاه عبارت است از: مدر، تب‌بر، ضد درد، ضد نفرس، روماتیسم و اسپاسمهای مزمن گوارشی، درمان سیاتیک، درمان بیماریهای عفونی مانند سفلیس، سل، اسهال خونی، سیاه سرفه و اثر ضد ویروسی (به‌ویژه ویروس ایدز)، ضد باکتری و ضد قارچ است. از موارد استفاده دیگر آفتاب سوختگی، برص و نیش حشرات ذکر شده است. همچنین در درمان اختلالات عصبی به‌ویژه افسردگی و میگرن استفاده می‌شود (میرحیدر، ۱۳۷۵؛ قاسمی دهکردی، ۱۳۸۱).

هدف از این مطالعه بررسی اثر ترکیب عصاره دو گیاه گل‌راعی و تاج‌خروس بر برخی ریسک فاکتورهای مهم در بیماریهای قلبی عروقی و تشکیل پلاک‌های آترواسکلروزی در خرگوشهای هیپرکلسترولمی و مقایسه اثر این عصاره با داروی لوستاتین (یک داروی شیمیایی کاهنده چربی خون) بود.

مواد و روشها

گیاه تاج‌خروس از مرکز تحقیقات کشاورزی و منابع طبیعی استان اصفهان تهیه شد و تأیید نام علمی آن توسط هرباریوم دانشکده علوم دانشگاه اصفهان انجام شد.

تهیه عصاره هیدروالکلی

ابتدا سرشاخه گلدار دو گیاه تاج‌خروس و گل‌راعی توسط آسیاب برقی پودر شد. بعد مقدار ۱۰۰ گرم از هر گیاه به‌وسیله ترازوی دیجیتال به‌طور دقیق وزن شد و درون یک ارلن یک لیتری ریخته شد. بعد حدود ۴۰۰-۳۵۰ میلی‌لیتر الکل اتیلیک ۹۶٪ به آنها اضافه شد. ارلن به مدت ۴۸ ساعت روی دستگاه تکان‌دهنده قرار گرفت و سپس محلول صاف شد. در مرحله بعد به تفاله

کلسترول (شرکت مرک) به میزان ۱٪ در رژیم غذایی استفاده شد.

اندازه‌گیری فاکتورهای بیوشیمیایی

قبل از شروع مطالعه، اواسط و پایان مطالعه، خرگوشها برای ۱۲ ساعت در حالت ناشتا قرار گرفتند. سپس از رگ میانی گوش خرگوشها خون گرفته شد. سرم نمونه خون برای بررسی فاکتورهای بیوشیمیایی استفاده شد. کلسترول تام، HDL-C، LDL-C با استفاده از کیت آنزیمی زیست شیمی و توسط دستگاه Automatic Analyzer 902 Hitachi اندازه‌گیری شد. تمامی فاکتورها در ابتدا، اواسط و انتهای مطالعه اندازه‌گیری شدند. اندیس آتروژنیک از طریق فرمول $AI = LDL-C / HDL-C$ محاسبه شد (Zou *et al.*, 2005).

آن حدود ۴۰۰-۳۵۰ میلی‌لیتر الکل اتیلیک ۹۶٪ اضافه و حدود ۲۴ ساعت روی دستگاه تکان‌دهنده قرار گرفت. این محلول نیز صاف شد و محلول صاف شده مرحله اول و مرحله دوم با هم مخلوط و توسط دستگاه تقطیر در خلأ در دمای ۶۰ درجه سانتی‌گراد و سرعت چرخش ۷۰ دور در دقیقه تا ۱/۳ حجم اولیه غلیظ شد. محلول غلیظ‌شده در سه مرحله (یک بار با ۱۰۰ میلی‌لیتر و دو بار با ۵۰ میلی‌لیتر کلروفرم) دکانته شد. محلول بدست‌آمده از آخرین مرحله درون یک ظرف ریخته شد و تحت دمای حدود ۵۰ درجه سانتی‌گراد و شرایط استریل خشک شد. پودر خشک شده در آخرین مرحله وزن شده و تحت دمای ۴ درجه سانتی‌گراد نگهداری شد (Erdemoglu *et al.*, 2003).

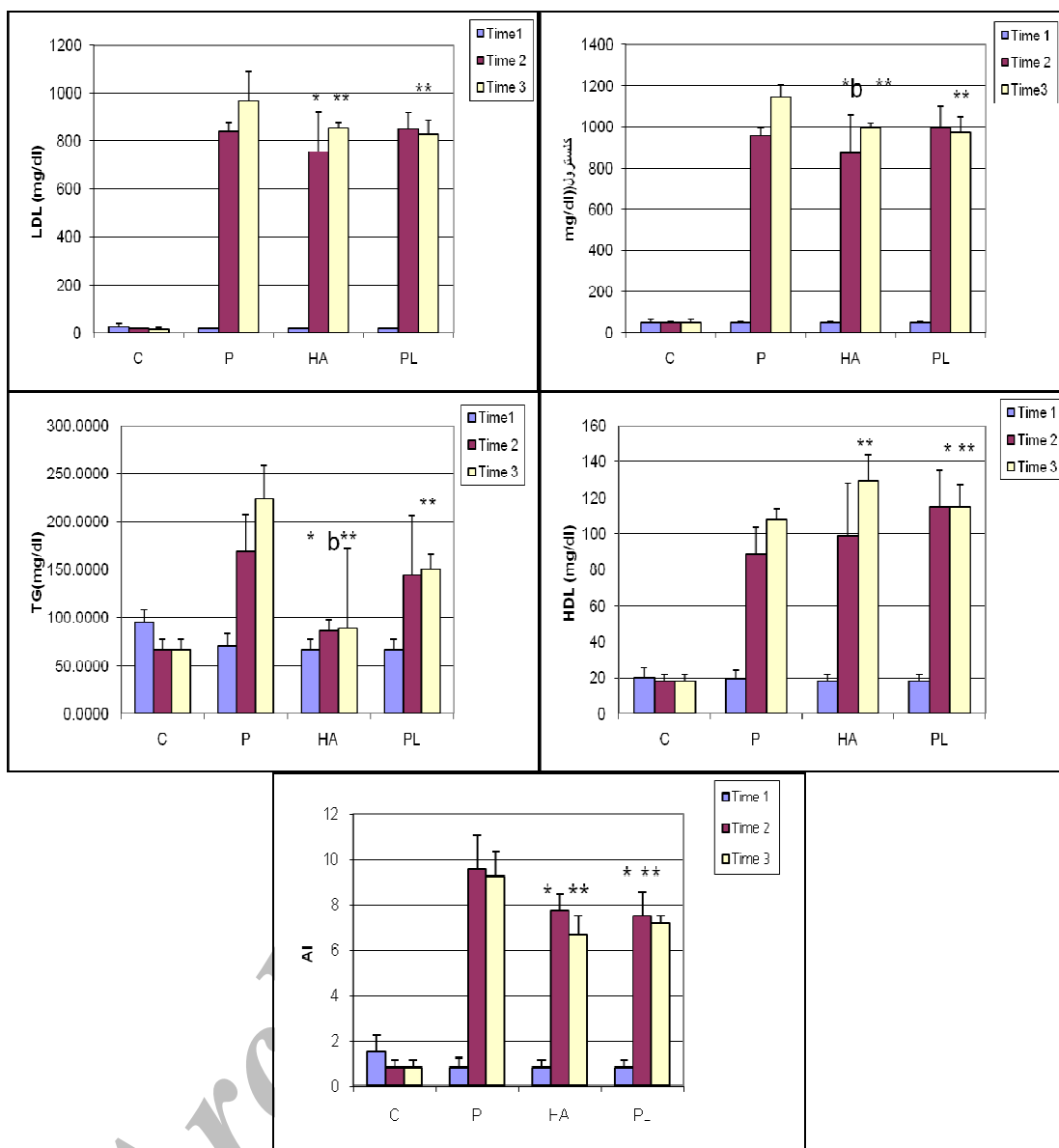
گروه‌بندی و تیمار خرگوشها

بررسی میزان تشکیل پلاک آترواسکلروزی در آئورت
بعد از خون‌گیری در پایان دوره خرگوشها به‌وسیله پنتوباریتال با دوز ۶۰ mg/kg به‌صورت داخل وریدی بیهوش و پس از شکافتن قفسه سینه آئورت خارج شد و با محلول سرم فیزیولوژیک شسته شده و بعد برای آماده‌سازی جهت دیگر مراحل در فرمالین ۱۰٪ قرار داده شد. مقاطع تهیه شده از آئورت به روش هماتوکسیلین-آنوزین رنگ‌آمیزی شد. در این تقسیم‌بندی اندازه پلاک نسبت به ضخامت مدیا توسط میکرومتر در یک مقیاس ۴-۱ تعیین شد (Chekanov, 2003).

تعداد ۲۰ خرگوش نر بالغ از نژاد نیوزیلندی با وزن ۱/۷-۲ kg از مؤسسه رازی کرج خریداری شد و به لانه حیوانات دانشکده علوم دانشگاه اصفهان انتقال یافتند. به منظور تطابق با محیط، خرگوشها به مدت ۲ هفته تحت رژیم پایه و شرایط استاندارد از لحاظ نور و درجه حرارت نگهداری شدند و سپس به‌طور تصادفی در ۴ گروه پنج‌تایی تقسیم شدند. گروه اول رژیم معمولی، گروه دوم رژیم پرکلسترول (کلسترول یک درصد وزن غذا)، گروه سوم رژیم پرکلسترول به همراه مخلوط عصاره‌های تاج‌خروس و گل‌راعی (هر کدام با دوز ۷۵ mg/kg.bw)، گروه چهارم رژیم پرکلسترول (کلسترول یک درصد وزن غذا) به همراه لوستاتین با دوز ۱۰ mg/kg.bw (رجیبیان و همکاران، ۱۳۸۳) به مدت ۶۰ روز از طریق گاواژ دریافت کردند. به منظور تهیه رژیم پرکلسترول، از پودر خالص

آنالیز آماری

نتایج به صورت Mean±SD مورد تجزیه و تحلیل آماری قرار گرفته است. برای مقایسه میانگین فاکتورهای بیوشیمیایی و هیستولوژی اندازه‌گیری شده میان گروهها از



شکل ۱- اثر مخلوط عصاره گل‌راعی و تاج‌خروس و لوستاتین بر روی سطح فاکتورهای بیوشیمیایی سرم خرگوشها

C: گروه نرمال، P: گروه پرکلسترول، HA: رژیم پرکلسترول به همراه مخلوط عصاره گل‌راعی و تاج‌خروس، PL: رژیم پرکلسترول به همراه لوستاتین

کلسترول، LDL-C، TG، تری‌گلیسرید، HDL-C، AI: شاخص آتروژنیک

Time1: خون‌گیری در ابتدای مطالعه

Time2: خون‌گیری در اواسط مطالعه

Time3: خون‌گیری در انتهای مطالعه

*، $p < 0.05$ ، معنی‌دار بودن گروه‌های پرکلسترولی تیمار شده با عصاره و لوستاتین نسبت به گروه پرکلسترول در اواسط دوره.

**، $p < 0.01$ ، معنی‌دار بودن گروه‌های پرکلسترولی تیمار شده با عصاره و لوستاتین نسبت به گروه پرکلسترول در پایان دوره.

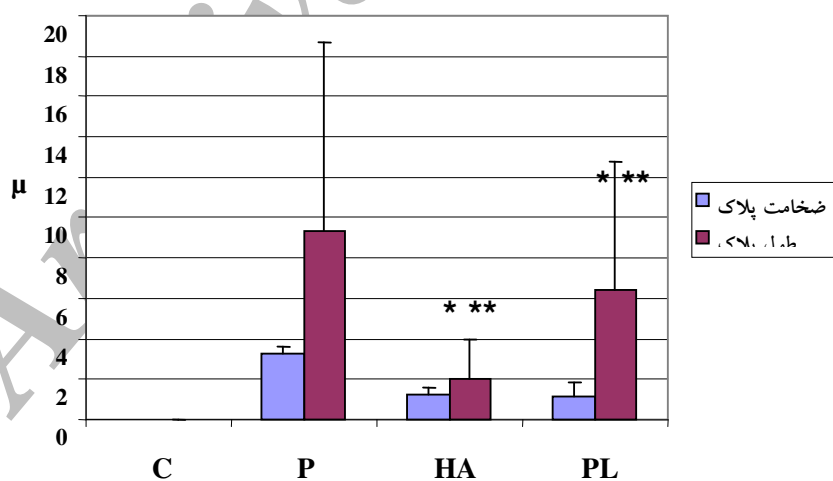
b، $p < 0.05$ ، معنی‌دار بودن بین گروه تیمار شده با کلسترول+ عصاره و گروه تیمار شده با کلسترول+ لوستاتین.

هر ستون انحراف معیار \pm میانگین (Mean \pm SD) را نشان می‌دهد.

نتایج بافتی

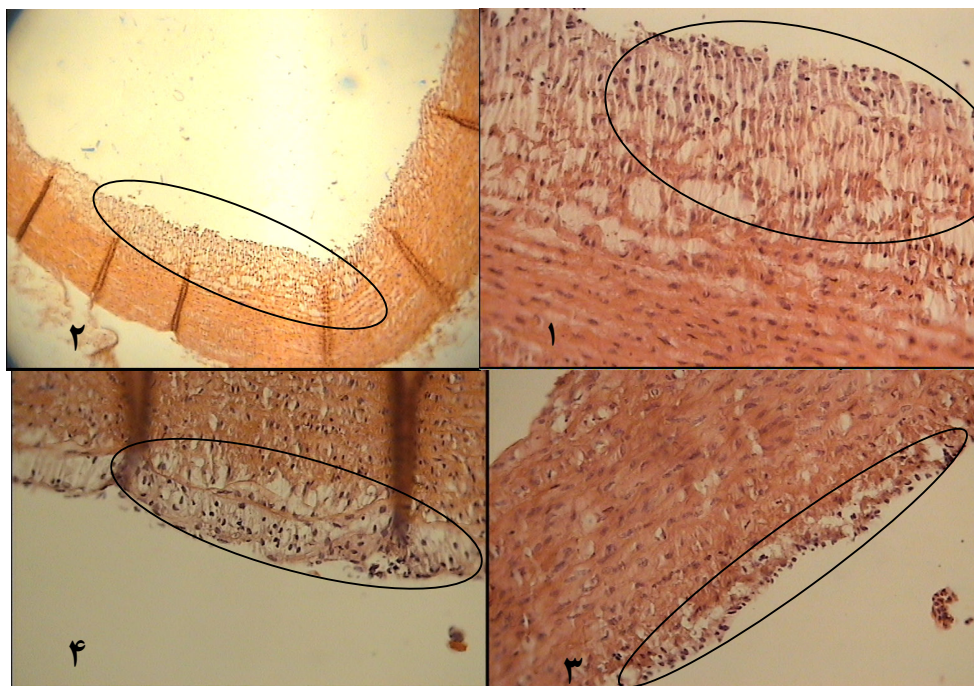
نتایج بافتی نشان می‌دهد که در گروه کنترل، آئورت کاملاً طبیعی است و هیچ‌گونه ضایعه‌ای در ایستیمای مدیا مشاهده نمی‌شود. در برشهای تهیه شده از آئورت گروه تیمار شده با کلسترول (یک درصد)، پلاک‌های آترومی قابل تشخیص می‌باشد. در این پلاک‌ها، ماکروفاژهای مملو از چربی سلولهای کف‌آلود را ایجاد کرده‌اند. همچنین سلول ماهیچه صاف درون پلاک دیده می‌شود. ضخامت پلاک نیز افزایش یافته و درجه پلاک ۳ می‌باشد ($3/5 \pm 0/0353 \mu$) ضخامت پلاک بیش از نصف ضخامت مدیا می‌باشد (شکل ۲). همچنین طول پلاک در گروه پرکلسترول افزایش یافته بود ($9/3 \pm 2/9 \mu$) (شکل ۲). در گروه تیمار شده با کلسترول به همراه عصاره گل‌راعی + تاج‌خروس میانگین طول پلاک، $1/4 \pm 1/049 \mu$ است و میانگین ضخامت پلاک، $1/2 \pm 0/424 \mu$ می‌باشد (شکل ۲). ضخامت پلاک کمتر از نصف ضخامت مدیا است و درجه پلاک یک است و محدود به تشکیل

سلول کف‌آلود در لایه ایستیمای می‌باشد (شکل ۳). در گروه تیمار شده با لوستاتین میانگین طول پلاک، $6/4 \pm 2/503 \mu$ است و میانگین ضخامت پلاک، $1/13 \pm 0/757 \mu$ می‌باشد (شکل ۲). ضخامت پلاک کمتر از ضخامت مدیا است و درجه پلاک یک است. محدود به تشکیل سلول کف‌آلود در لایه ایستیمای می‌باشد ($1/33 \pm 0/757 \mu$). شدت ضایعه اگرچه در گروه تیمار شده با لوستاتین نسبت به گروه دریافت کننده کلسترول کمتر می‌باشد، ولی نسبت به گروه تیمار شده با ترکیب عصاره شدت ضایعه بیشتر است (شکل ۳). مقایسه گروه تیمار شده با لوستاتین در مقایسه با گروه تیمار شده با مخلوط عصاره گل‌راعی و تاج‌خروس نشان می‌دهد که مخلوط عصاره گل‌راعی و تاج‌خروس در جلوگیری از تشکیل پلاک‌های آترومی مؤثرتر از لوستاتین بوده است.



شکل ۲- ضخامت و طول پلاک در گروههای مورد مطالعه

C گروه نرمال، P گروه پرکلسترول، HA رژیم پرکلسترول به همراه مخلوط عصاره گل‌راعی و تاج‌خروس، PL رژیم پرکلسترول به همراه لوستاتین $(p < 0/05)$ * معنی دار بودن ضخامت پلاک در گروههای تیمار شده با کلسترول + ترکیب عصاره گل‌راعی و تاج‌خروس و کلسترول + لوستاتین نسبت به گروه پرکلسترول $(p < 0/05)$ ** معنی دار بودن طول پلاک در گروههای تیمار شده با کلسترول + ترکیب عصاره گل‌راعی و تاج‌خروس و کلسترول + لوستاتین نسبت به گروه پرکلسترول



شکل ۳- مقطع عرضی آئورت

۱ و ۲: گروه پرکلسترول (تصویر ۱ ضخامت با بزرگنمایی ۴۰X و تصویر ۲ طول پلاک بزرگنمایی ۱۰X)
 ۳: گروه پرکلسترول+ عصاره تاج خروس و گل راعی، ۴: گروه پرکلسترول+ لوستاتین، با بزرگنمایی ۴۰X

بحث

نتایج بدست آمده در این تحقیق نشان داد گروه پرکلسترول به همراه ترکیب عصاره تاج خروس و گل راعی و گروه پرکلسترول به همراه لوستاتین سبب کاهش سطح کلسترول، LDL-C و افزایش سطح HDL-C، apoA نسبت به گروه پرکلسترول می شود.

تحقیقات نشان می دهد که آنتی اکسیدانها می توانند از آترواسکلروز به وسیله حفاظت LDL-C از اکسیداسیون که با اثر ضد هیپرکلسترولمی ارتباط دارد، عمل کنند (Chen et al., 1999؛ Freyschuss, et al., 2001).

Hakimoglu و همکاران (۲۰۰۷) نشان دادند که عصاره اتانولی *Hypericum lisimachiodes* (HL) موجب کاهش سطح کلسترول و LDL-C در خرگوشهایی که بعد از ۵ هفته تیمار با HL همراه با رژیم پرکلسترول و

همچنین افزایش سطح HDL-C در مقایسه با گروه تیمار شده با کلسترول شد. نتایج مطالعه ZOU و همکاران (۲۰۰۵) نشان داد سطح کلسترول LDL-C و TG در گروهی که رژیم پرکلسترول به همراه عصاره فلاونویدی گل راعی (HP) دریافت کرده بودند، در مقایسه با گروه تیمار شده با کلسترول کاهش یافته بود و سطح HDL-C افزایش یافته بود. کاهش در میزان کلسترول که به وسیله عصاره ایجاد می شود احتمالاً به وسیله اثر بازدارندگی فعالیت HMG COA یا افزایش دفع اسیدهای صفراوی و کلسترول است. مصرف عصاره گل راعی به طور مشخصی سطح TG سرم را کاهش می دهد و این کاهش احتمالاً در ارتباط با کاهش جذب TG و افزایش دفع TG از طریق مدفوع است. مشابه این نتایج به وسیله Shukla و همکاران (۲۰۰۴) بدست آمده است. تحقیقات اثر مثبت عصاره

Hypericum lisimachoides در کاهش ضایعات آترواسکلروزی در خرگوشهای هیپرکلسترولمیک اثبات شده است (Hakimoglu et al., 2007). نتایج این مطالعه نشان داد میزان ضایعه در گروه مصرف کننده عصاره به طور معنی دار کمتر از گروه مصرف کننده لوستاتین است. کاهش شدت ضایعه احتمالاً به دلیل کاهش سطح لیپوپروتئینها و کاهش پراکسیداسیون لیپیدی و همچنین اثر فلاونوئیدها بر کاهش تولید رادیکالهای آزاد، مهمتر از همه اثر بر میزان اکسیداسیون LDL-C می باشد.

بنابراین می توان نتیجه گیری کرد که ترکیب عصاره تاج خروس و گل راعی همزمان با مصرف غذای پرکلسترول در خرگوشها موجب کاهش تری گلیسرید و لیپوپروتئینهای آتروژنیک (LDL-C) و افزایش سطح HDL-C و کاهش ضایعات آترواسکلروزی می شود. اثر ترکیب عصاره تاج خروس و گل راعی بر پارامترهای بیوشیمیایی مورد نظر در حد داروی لوستاتین با دوز ۱۰mg و در مواردی بهتر از آن می باشد. با توجه به اثر مؤثر این عصاره ها در کاهش ضایعه، انجام تحقیق بیشتر در مورد سمیت گیاه و مکانیسم اثر روی لیپوپروتئینهای خون ضروری می باشد.

سپاسگزاری

تحقیق حاضر قسمتی از طرح تحقیقاتی شماره ۸۴۱۴۱ مصوب مرکز تحقیقات قلب و عروق اصفهان می باشد و قسمتی به صورت پایان نامه کارشناسی ارشد در دانشگاه اصفهان انجام شده است.

بدین وسیله از معاونت پژوهشی مرکز تحقیقات قلب و عروق اصفهان، کادر محترم آزمایشگاه مرکز تحقیقات قلب و عروق اصفهان جهت انجام آزمایشهای بیوشیمیایی

تاج خروس را در کاهش سطح کلسترول، LDL-C، VLDL-C و تری گلیسرید نشان داده است (Andrea & Plate, 2002). همچنین مشخص شده تاج خروس دارای ترکیبهای توکوترینول و وتوکوفرول می باشد، اخیراً نشان داده شده که این دو مخلوط میزان متابولیسم کلسترول را تنظیم می کنند، به نحوی که سطح کلسترول و LDL-C در افرادی که ۲۰۰mg توکوترینول هر روز برای ۸ هفته مصرف کرده بودند ۱۵٪-۸٪ کاهش پیدا کرده بود (Qureshi et al., 1991). اثر مؤثر تاج خروس بر روی سطح لیپید در رت ها، به فیبرهای نامحلول و محلول موجود در آن نسبت داده شده است (Danz & Lupton, 1992). تاج خروس حاوی بتا-کاروتن می باشد که دارای اثر آنتی اکسیدانی قوی در از بین بردن رادیکالهای آزاد و ضد اکسیداسیون لیپید است (Bhatia & Jain, 2003). در این تحقیق به منظور مقایسه اثر یک داروی استاندارد با اثر عصاره، از لوستاتین با دوز ۱۰mg بر کیلوگرم بر وزن بدن خرگوش استفاده شد. نتایج حکایت از کاهش معنی دار غلظت کلسترول، TG، LDL-C، LDL-C، AI و افزایش سطح HDL-C دارد. استاتین ها یک گروه اصلی از داروهای کاهش دهنده LDL-C می باشند. استاتین ها موجب کاهش آمادگی LDL-C برای اکسیداسیون به وسیله مکانیسمهای متفاوتی می شوند. همچنین موجب کاهش محتوای کلسترول از لیپوپروتئینها از طریق اثر هیپوکلسترولمی و کاهش مقدار ترکیبهای قابل اکسیداسیون می شوند. (Wei et al., 2005؛ Blake & Ridker, 2000). از این رو مصرف ترکیب عصاره دو گیاه گل راعی و تاج خروس به همراه کلسترول همانند لوستاتین به میزان زیادی سبب کاهش ضایعات در دیواره عروق نسبت به گروه پرکلسترول می شود. اثر عصاره اتانولی

- Cereal Foods World, 37(7): 489-494.
- Erdemoglu, N., Kupeli, E. and Yesilada, E., 2003. Anti-inflammatory and antinociceptive assessment of plants used as remedy in Turkish folk medicine. *Journal of Ethnopharmacology*, 89: 123-129.
 - Freyschuss, A., Al-Schurbaji, A. and Bjorkhem, I., 2001. On the antiatherogenic effect of the antioxidant BHT in cholesterol-fed rabbits: inverse relation between serum triglycerides and atheromatous lesions. *Biochimica et Biophysica Acta*, 1534: 129-138.
 - Hakimoglu, F., Kizil, G., Kanay, Z., Kizil, M. and Isi, H., 2007. The effect of ethanol extract of *Hypericum lysimachioides* on lipid profile in hypercholesterolemic rabbits and its in vitro antioxidant activity. *Atherosclerosis*, 192: 113-122.
 - Liao, D.F., Jin, Z.G., Baas, A.S., Daum, G., Gygi, S.P., Aebersold, R. and Berk, B.C., 2000. Purification and Identification of Secreted Oxidative Stress-induced Factors from Vascular Smooth Muscle Cells. *Journal of Biological Chemistry*, 275(1): 189-196.
 - Orford, J.L., Selwyn, A.P., Ganz, P., Popma, J.J. and Rogers, C., 2000. The comparative pathobiology of atherosclerosis and restenosis. *American Journal of Cardiology*, 86: 6H-11H.
 - Qureshi, A.A., Qureshi, N., Wright, J.J.K., Shen, Z., Kramer, G., Gapor, A., Chong, Y.H. and Bradlow, B.A., 1991. Lowering of serum cholesterol in hypercholesterolemic humans by tocotrienols (palmvitee). *American Journal of Clinical Nutrition*, 53:1021-1026.
 - Roos, R., 1999. Atherosclerosis, an inflammatory disease. *New England Journal of Medicine*, 340(2): 115-124.
 - Shukla, R., Gupta, S., Gambhir, J.K., Prablhu, K.M. and Murthy, P.S., 2004. Antioxidant effect of aqueous extract of the bark of *Ficus bengalensis* in hypercholesterolemic rabbits. *Journal of Ethnopharmacology*, 92: 47-50.
 - Wei, H., Fang, L., Song, J. and Chatterjee, S., 2005. Statin-inhibited endothelial permeability could be associated with its effect on PECAM-1 in endothelial cells. *FEBS Letters*, 579: 1272-1278.
 - Zou, Y., Lu, Y. and Wei, D., 2005. Hypercholesterolemic effects of a flavonoid-rich extract of *Hypericum perforatum* L. in rats fed a cholesterol-rich diet. *Journal of Agricultural and Food Chemistry*, 53: 2462-2466.

و کادر محترم آزمایشگاه بافت‌شناسی دکتر محزونی جهت انجام آزمایشهای بافت‌شناسی قدردانی می‌شود.

منابع مورد استفاده

- رجیبیان، ط.، فلاح حسی، ح.، کریمی، م.، زرپاک، ب. و رسولی، الف.، ۱۳۸۳. بررسی اثر سیلی مارین حاصل از بذر گیاه بومی و اصلاح شده خار مریم بر میزان چربی خون و پلاک آترواسکلروز در آئورت خرگوشهای هیپرکلسترولمی. فصلنامه گیاهان دارویی، ۴(۱۳): ۳۳-۴۱.
- قاسمی دهکردی، ن.، ۱۳۸۱. فارماکوپه گیاهی ایران. جلد ۱ و ۲، وزارت بهداشت و درمان آموزش پزشکی معاونت غذا و دارو، ۷۹۵ صفحه.
- میرحیدر، ح.، ۱۳۷۳. معارف گیاهی، کاربرد گیاهان در پیشگیری و درمان بیماریها. جلد ۳، دفتر نشر فرهنگ اسلامی، تهران، ۵۳۲ صفحه.
- میرحیدر، ح.، ۱۳۷۵. معارف گیاهی، کاربرد گیاهان در پیشگیری و درمان بیماریها. جلد ۵، دفتر نشر فرهنگ اسلامی، ۵۲۷ صفحه.
- نقدی بادی، ح.، امین، م.، مکی‌زاده، م. و ضیایی، ع.، ۱۳۸۴. مروری بر گیاه هوفاریقون. فصلنامه گیاهان دارویی، ۴(۱۶): ۱-۱۴.
- Andrea, Y.A. and Plate, J.A.G., 2002. Cholesterol-lowering effect of extruded Amaranth (*Amaranthus caudatus* L.). *Food Chemistry*, 76: 1-6.
- Blake, G.J. and Ridker, P.M., 2000. Are statins anti-inflammatory? *Current Controlled Trials in Cardiovascular Medicine, Review*, 1: 161-165.
- Bhatia, A.L. and Jain, M., 2003. *Amaranthus paniculatus* (Lim.) improves learning after-radiation stress. *Journal of Ethnopharmacology*, 85: 73-79.
- Chekanov, V.S., 2003. Low frequency electrical impulses reduce atherosclerosis in cholesterol fed rabbits. *Medical Science Monitor*, 9(8): 302-309.
- Chen, M.F., Hsu, H.C., Liau, C.S. and Lee, Y.T., 1999. The role of vitamin E on the antiatherosclerotic effect of fish oil in diltiazem-induced hypercholesterolemic rabbits. *Prostaglandins other Lipid Mediators*, 57: 99-111.
- Danz, R.A. and Lupton, J.R., 1992. Physiology effects of dietary amaranth (*Amaranthus cruentus*) on rats.

The effect of aerial parts of concurrent hydroalcoholic extracts of *Hypericum perforatum* L. and *Amaranthus caudatus* L. on fatty streak formation in hypercholesterolemic rabbits in comparison with lovastatin

N. Kabiri¹, S. Asgary^{2*}, H. Madani¹, P. Mahzoni³ and P. Rahimi¹

1- Department of Biology, Isfahan University, Isfahan, Iran

2*- Corresponding author, Basic Sciences Department, Isfahan Cardiovascular Research Center, Applied Physiology Research Center, Isfahan University of Medical Sciences, Isfahan, Iran, E-mail: s_asgari@crc.mui.ac.ir

3- Department of Pathology, Faculty of Medicine, Isfahan University of Medical Sciences, Isfahan, Iran

Received: August 2008

Revised: November 2008

Accepted: September 2008

Abstract

Hypercholesterolemia and oxidative stress increase serum total cholesterol and LDL-C cholesterol levels resulting in increased risk for development of atherosclerosis. Antioxidants play an important role in inhibiting and scavenging radicals thus could be other important measures to benefit individuals with the increased cardiovascular disease risk factors. This study was designed to investigate the effect of aerial parts of *Hypericum perforatum* L. and *Amaranthus caudatus* L. on the development of atherosclerosis in male hyperlipidemic rabbits. Twenty adult male rabbits were randomly divided into four groups of five and were fed for 60 days as follows: basic diet, high cholesterol, high cholesterol along with combination *Hypericum perforatum* and *Amaranthus caudatus* (HA) extract (75mg/kg) and high cholesterol along with Lovastatin (10mg/kg). Blood samples were taken at the beginning, one month later and at the end of the study in order to measure their serum factors (cholesterol, LDL-C-C, HDL-C-C, TG). The fatty streak formation evaluated at the end of the study. The results showed that both the extract and lovastatin reduced significantly the levels of cholesterol, LDL-C-C, triglyceride and HDL-C-C) increased in comparison with high cholesterol group. Fatty streak formation in extract recipient group significantly decreased in comparison with high cholesterol group with lovastatin. The result showed that HA significantly decreased TG, cholesterol and fatty streak formation in comparison with high cholesterol group and lovastatin. These findings suggest HA extract is more effective in decreasing the level of cardiovascular risk factors than Lovastatin in hypercholesterolemic rabbits.

Key words: Atherosclerosis, *Hypericum perforatum* L., *Amaranthus caudatus* L., rabbit, lovastatin.