

بررسی اثر سیلیمارین و ویتامین C بر سمیت میوگلوبینوریک در کلیه موش صحرایی

حسین نجف‌زاده ورزی^{۱*}، مصطفی سبزواری زاده^۲، رضا حاج‌حسینی^۳ و غلامحسین خواجه^۴

*- نویسنده مسئول، دانشیار، بخش فارماکولوژی، دانشکده دامپزشکی، دانشگاه شهید چمران اهواز، پست الکترونیک: najafzadeh@scu.ac.ir

۲- کارشناسی ارشد، دانشکده علوم پایه، دانشگاه پیام نور تهران

۳- دانشیار، دانشکده علوم پایه، دانشگاه پیام نور تهران

۴- استاد، بخش کلینیکال پاتولوژی، دانشکده دامپزشکی، دانشگاه شهید چمران اهواز

تاریخ پذیرش: تیر ۹۰

تاریخ اصلاح نهایی: خرداد ۹۰

تاریخ دریافت: شهریور ۸۹

چکیده

رابدومیولیز آسیب عضلات اسکلتی است و موجب آزاد شدن محتویات سلول عضلانی از جمله میوگلوبین می‌شود. میوگلوبینوری موجب نارسایی حاد کلیوی میوگلوبینوریک به دلیل واکنش‌های اکسیداتیو می‌شود. در این مطالعه، اثر سیلیمارین و ویتامین C (به‌عنوان آنتی‌اکسیدانهای طبیعی) در کاهش سمیت کلیوی ناشی از میوگلوبینوری به دنبال تزریق گلیسرول در موش صحرایی مقایسه شد. مطالعه در ۷ گروه از رت‌ها به شرح زیر انجام شد؛ گروه ۱: شاهد، گروه ۲: دریافت کننده گلیسرول، گروه ۳: دریافت کننده گلیسرول + سیلیمارین تزریقی، گروه ۴: دریافت کننده گلیسرول + سیلیمارین و ویتامین C تزریقی، گروه ۵: دریافت کننده گلیسرول + ویتامین C تزریقی، گروه ۶: دریافت کننده گلیسرول + سیلیمارین خوراکی و گروه ۷: دریافت کننده گلیسرول + ویتامین C خوراکی. بیست و چهار ساعت بعد از تزریق گلیسرول رت‌ها بیهوش و خونگیری شده و سرم جدا گردید. فاکتورهای BUN، کراتینین، سدیم و پتاسیم سرم به‌عنوان شاخص‌های سرمی عملکرد کلیه‌ها و مقدار سرمی آنزیم کراتینین کیناز و گاما‌گلوتامیل ترانسفراز و میوگلوبین سرم با کیت اندازه‌گیری شد. مطالعه حاضر نشان داد که گلیسرول موجب آسیب عضلات اسکلتی شده، به‌طوری که مقدار میوگلوبین را به‌طور معنی‌داری افزایش داد. این افزایش با تزریق ویتامین C کنترل گردید. تغییر سایر فاکتورهای سرمی به‌وسیله ویتامین C در مقایسه با سیلیمارین بهتر کنترل شد. نارسایی کلیوی میوگلوبینوریک فوق با مداخله استرس اکسیداتیو ایجاد می‌شود، به‌طوری که مصرف تزریقی ویتامین C اثر پیشگیری کننده مفیدی داشت. در حالی که سیلیمارین به تنهایی تأثیری بر آسیب عضلانی و سمیت کلیوی نداشت، اما ترکیب ویتامین C و سیلیمارین اثر قابل‌ملاحظه و معنی‌داری داشته است.

واژه‌های کلیدی: سیلیمارین، ویتامین C، سمیت کلیوی، رابدومیولیز، موش صحرایی.

مقدمه

و گردش خون می‌شود، یکی از ترکیب‌های کلیدی آزاد شده میوگلوبین است (Vanholder et al., 2000). تخمین زده می‌شود که رابدومیولیز مسئول حدود ۵-۲٪ نارسایی

رابدومیولیز آسیب عضلات اسکلتی است که منجر به آزاد شدن محتویات سلول عضلانی به مایع خارج سلولی

در طی مطالعه‌ای محققان دخالت واکنش‌های اکسیداتیو را در رابدومیولیز ناشی از تزریق گلیسرول در عضله پای رت‌ها بررسی کردند. همین محققان مشاهده کردند که تجویز آنتی‌اکسیدان طبیعی، ویتامین E و سوپراکسید دیسموتاز در رت، شدت رابدومیولیز ناشی از تزریق گلیسرول را کاهش می‌دهد (Zurovsky & Grossman, 1992). همکاران (Coelho, 1992) در بررسی عملکرد کبدی در رابدومیولیز تجربی، از گلیسرول ۵۰٪ در رت‌ها به صورت داخل عضلانی استفاده کردند. Singh و همکاران (۲۰۰۴) به بررسی اثر نارینجین که یک فلاونوئید با اثر ضد اکسیدانی است بر روی نارسایی حاد کلیوی ناشی از مصرف گلیسرول در رت پرداختند. در این مطالعه مقادیر گلوکاتینون احیا شده، BUN، اوره و کراتینین پلاسما اندازه‌گیری شد که اثر حمایتی نارینجین تأیید شد. Oliveira و همکاران (۲۰۰۱) اثر آنتی‌اکسیدانی سیلیمارین را در محافظت سمیت ایسکمیک کبد رت مشاهده کردند. Najafzadeh Varzi و همکاران (۲۰۰۷) اثر محافظتی سیلیمارین را بر روی سمیت کلیوی ناشی از جنتامایسین در سگ بررسی کردند. از آنجایی که آسیب عضلانی و متعاقب آن رابدومیولیز در بسیاری از شرایط ممکن است بوجود آید؛ از جمله در مسابقات ورزشی، تصادفات، برق گرفتگی، مسمومیت دارویی و آسیب کلیوی متعاقب صدمه عضلات وجود دارد و از طرفی استفاده از داروهای مناسب جهت کاهش عوارض رابدومیولیز از جمله نارسایی حاد کلیوی همیشه مورد توجه کلینیسین‌ها و محققان بوده است، ضرورت دارد برای یافتن داروهایی مؤثرتر و کم‌عارضه‌تر مطالعه و تحقیق شود. بنابراین مطالعه حاضر در جهت ارزیابی اثر

حاد کلیوی در بیماران بخش‌های اورژانس می‌باشد. نارسایی حاد کلیوی میوکلوبینوریک ناشی از رابدومیولیز در ۴۰-۱۰٪ موارد تمام نارسایی حاد کلیوی را تشکیل می‌دهد (Rupert, 2002). تجزیه میوگلوبین در داخل توپول منجر به آزاد شدن آهن آزاد می‌گردد و این آهن آزاد باعث تولید رادیکال آزاد می‌شود که آسیب ایسکمیک را بیشتر می‌کند، حتی بدون آزاد شدن آهن آزاد هم، میوگلوبین پراکسیداسیون لیپیدی و آسیب کلیوی را آغاز خواهد کرد. رادیکال‌های واکنش‌گر اکسیژن نیز در نارسایی کلیوی میوگلوبینوریک دخالت دارند (Rupert, 2002؛ Sha, 2004). هدف اصلی درمان اولیه پیشگیری از عواملی است که منجر به نارسایی حاد کلیوی می‌شوند، این عوامل شامل کاهش حجم، انسداد توپولی، اسیدوری و آزاد شدن رادیکال‌های آزاد می‌باشد (Rupert, 2002). سیلیمارین (Silymarin) مجموعه فلاونولیگنان‌های جدا شده از میوه گیاه خارمریم با نام علمی *Silybum marianum* می‌باشد. سیلیمارین اثرهای مفید آنتی‌اکسیدانی داشته و تقویت‌کننده ایمنی می‌باشد (El-Shitany et al., 2008). سیلیمارین به‌عنوان پروفیلاکسی و درمان بیماریهای کبدی مصرف می‌شود و اثر سمی سموم فالوئیدین (Phalloidine) و آمانیتین (Amanitin) را می‌تواند مهار کند (Flora et al., 1998؛ Desplaces et al., 1975). این دارو در درمان سیروز کبدی به‌خصوص سیروز ناشی از مصرف الکل مفید و مؤثر است. سیلیمارین کبد را در برابر عفونت‌ها از جمله هپاتیت ویروسی و صدمات و مواد مسموم‌کننده محافظت می‌کند (Reinhard et al., 2001). ویتامین C به‌عنوان یک داروی آنتی‌اکسیدان می‌تواند واکنش‌های اکسیداتیو دخالت‌کننده در سمیت فوق را بکاهد.

بعد از آسان‌گشی رت‌ها با اتر، سرم خون جدا گردید و مقادیر سرمی کراتینین، BUN، سدیم، پتاسیم (با کیت شرکت پارس آزمون)، گاما گلوتامیل ترانسفراز، کراتین فسفوکیناز (با کیت شرکت پارس آزمون) و میوگلوبین با کیت الیزا (ساخت شرکت GENTAUR) اندازه‌گیری شد. در این مطالعه برای بررسی نتایج میانگین فاکتورهای ارزیابی شده از نرم‌افزار SPSS نسخه ۱۱/۵ استفاده شد. تفاوت میانگین داده‌ها با آزمون آنالیز واریانس یک‌طرفه و پس‌آزمون LSD ارزیابی شد. اختلاف میانگین داده‌ها با $P < 0/05$ معنی‌دار تلقی گردید. داده‌ها به صورت نمودارهایی براساس میانگین \pm خطای استاندارد (Mean \pm ER) و به کمک نرم‌افزار Excel 2003 نشان داده شد.

نتایج

نتایج فاکتورهای بیوشیمیایی سرم رت‌ها نشان می‌دهد که با تزریق گلیسرول ۰/۵٪ در عضله پای رت آسیب عضلانی ایجاد می‌شود که این ضایعات می‌تواند بر عملکرد کلیه از دیدگاه بیوشیمیایی تأثیر بگذارد.

نتایج ارزیابی میوگلوبین سرم

اندازه‌گیری مقدار میوگلوبین سرم رت‌ها به وسیله کیت الیزا نشان داد که میانگین این شاخص در گروه شاهد $38/58 \pm 12 \pm 92$ نانوگرم در میلی‌لیتر بوده است. نتایج نشان داد که در گروه دریافت‌کننده گلیسرول به تنهایی، تزریق گلیسرول در عضله پای رت موجب آسیب عضلانی و آزاد سازی میوگلوبین در سرم گردید. به طوری که میانگین میوگلوبین سرم رت‌ها در این گروه به $182/58 \pm 22/91$ نانوگرم در میلی‌لیتر رسیده است که این

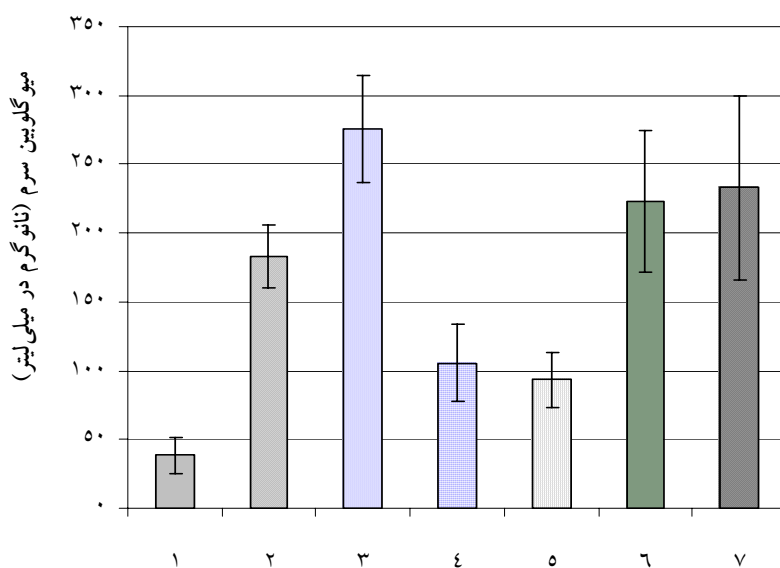
سیلیمارین (به‌عنوان یک داروی کم‌خطر و گیاهی) و ویتامین C در این زمینه طراحی شده است.

مواد و روشها

این مطالعه در ۷ گروه از رت‌های جنس نر نژاد ویستار (در هر گروه شش سر) به شرح زیر انجام شد. گروه اول، رت‌های نرمالی که هم حجم گلیسرول نرمال سالیین دریافت کردند؛ گروه دوم، رت‌هایی که گلیسرول ۰/۵٪ را به میزان ۸ میلی‌لیتر به ازای هر کیلوگرم وزن بدن رت به صورت داخل عضلانی دریافت کردند؛ گروه سوم همانند گروه دوم، گلیسرول ۰/۵٪ را دریافت کردند، ولی نیم ساعت قبل سیلیمارین (سیگما- آمریکا) را با دوز ۱۰۰ میلی‌گرم به ازای هر کیلوگرم وزن بدن رت به صورت داخل صفاقی دریافت نمودند؛ گروه چهارم همانند گروه دوم بوده ولی یک ساعت قبل سیلیمارین را با دوز ۱۰۰ میلی‌گرم به ازای هر کیلوگرم وزن بدن رت به صورت داخل صفاقی و همچنین یک ساعت قبل ویتامین C (داروسازی داملران) را با دوز ۱۰۰ میلی‌گرم به ازای هر کیلوگرم وزن بدن رت به صورت داخل صفاقی دریافت نمودند؛ گروه پنجم همانند گروه دوم بوده ولی نیم ساعت قبل ویتامین C را با دوز ۱۰۰ میلی‌گرم به ازای هر کیلوگرم وزن بدن رت به صورت داخل صفاقی دریافت کردند؛ گروه ششم همانند گروه دوم بوده ولی یک ساعت قبل سیلیمارین را با دوز ۲۰۰ میلی‌گرم به ازای هر کیلوگرم وزن بدن رت به صورت خوراکی دریافت کردند؛ گروه هفتم همانند گروه دوم بوده ولی یک ساعت قبل ویتامین C را با دوز ۲۰۰ میلی‌گرم به ازای هر کیلوگرم وزن بدن رت به صورت خوراکی دریافت کردند.

سرم رت‌ها را کاهش داد. تزریق ویتامین C موجب کاهش میانگین میوگلوبین سرم گردید، اگرچه این کاهش در مقایسه با گروه کنترل معنی‌دار نبوده است. مصرف سیلیمارین خوراکی و ویتامین C خوراکی نتوانست میانگین میوگلوبین سرم را در مقایسه با گروه کنترل کاهش دهد.

مقدار در مقایسه با گروه شاهد افزایش معنی‌داری داشته است ($p=0/026$) (شکل ۱). برخلاف انتظار، تزریق سیلیمارین در رت‌ها نه تنها از آسیب عضلانی جلوگیری نکرد بلکه موجب آزاد شدن بیشتر میوگلوبین در سرم این گروه از رت‌ها شد. اما تزریق ویتامین C به همراه سیلیمارین، میانگین میوگلوبین



شکل ۱- میانگین \pm خطای استاندارد میوگلوبین سرم رت‌ها در گروه‌های مختلف

گروه ۱: شاهد، گروه ۲: دریافت کننده گلیسرول، گروه ۳: دریافت کننده گلیسرول + سیلیمارین تزریقی

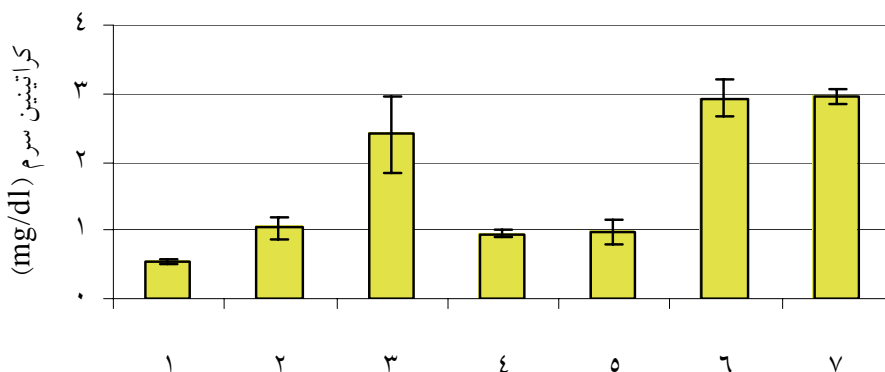
گروه ۴: دریافت کننده گلیسرول + سیلیمارین و ویتامین C تزریقی، گروه ۵: دریافت کننده گلیسرول + ویتامین C تزریقی

گروه ۶: دریافت کننده گلیسرول + سیلیمارین خوراکی، گروه ۷: دریافت کننده گلیسرول + ویتامین C خوراکی

تخفیف دهد، اما تزریق ویتامین C هم تأثیر چندانی بر مقدار کراتینین سرم نداشت ولی تجویز خوراکی ویتامین C هم میزان کراتینین سرم را افزایش داد. در شکل ۲ میانگین کراتینین سرم رت‌ها در گروه‌های مختلف نشان داده شده است.

نتایج ارزیابی کراتینین سرم

میانگین کراتینین گروه دریافت کننده گلیسرول به تنهایی با گروه شاهد از نظر آماری با $P=0/03$ اختلاف معنی‌داری داشته است. مصرف سیلیمارین افزایش معنی‌داری را در کراتینین سرم بوجود آورد. تزریق ویتامین C به همراه سیلیمارین اگرچه نتوانست افزایش کراتینین را



شکل ۲- میانگین ± خطای استاندارد کراتینین سرم رت‌ها در گروه‌های مختلف

گروه ۱: شاهد، گروه ۲: دریافت کننده گلیسرول، گروه ۳: دریافت کننده گلیسرول + سیلیمارین تزریقی

گروه ۴: دریافت کننده گلیسرول + سیلیمارین و ویتامین C تزریقی، گروه ۵: دریافت کننده گلیسرول + ویتامین C تزریقی

گروه ۶: دریافت کننده گلیسرول + سیلیمارین خوراکی، گروه ۷: دریافت کننده گلیسرول + ویتامین C خوراکی

ارزیابی مقدار BUN سرم

تزریقی این افزایش را تخفیف داد. تزریق ویتامین C و

همچنین تجویز خوراکی سیلیمارین و ویتامین C مقدار

BUN سرم را بالا برد. در شکل ۳ میانگین سرمی BUN

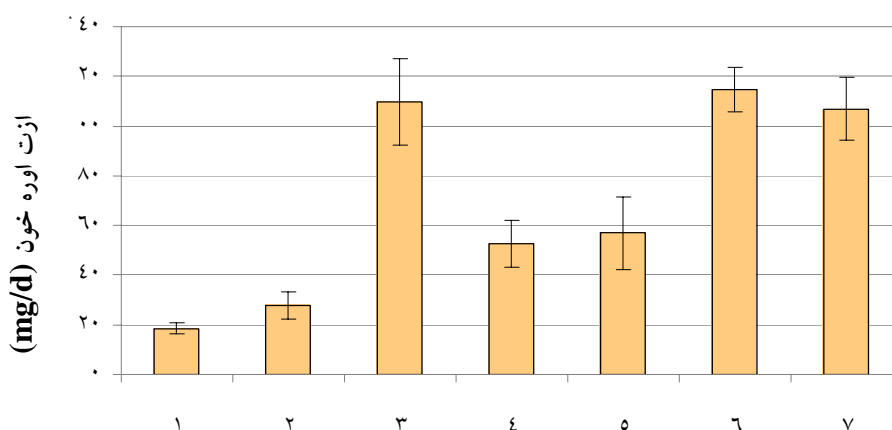
رت‌ها در گروه‌های مختلف نشان داده شده است.

نتایج نشان می‌دهد که با تزریق گلیسرول مقدار BUN

سرم افزایش پیدا کرد که این افزایش معنی‌دار بوده است

($P=0/031$). تزریق سیلیمارین BUN سرم را بشدت

افزایش داد و همراه کردن ویتامین C تزریقی با سیلیمارین



شکل ۳- میانگین ± خطای استاندارد ازت اوره خون سرم رت‌ها در گروه‌های مختلف

گروه ۱: شاهد، گروه ۲: دریافت کننده گلیسرول، گروه ۳: دریافت کننده گلیسرول + سیلیمارین تزریقی

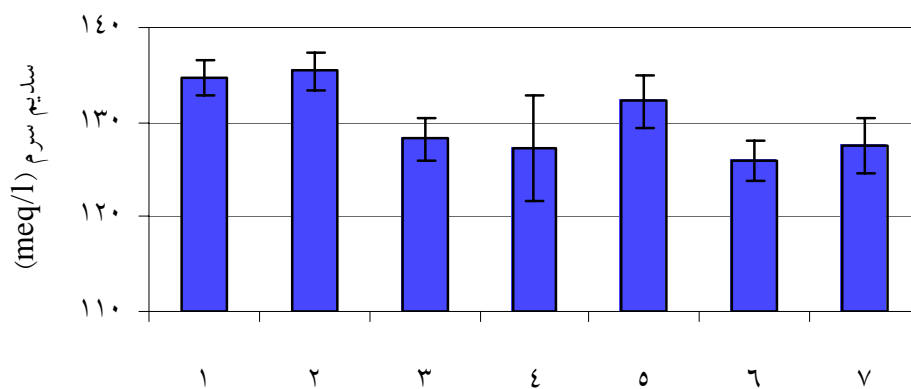
گروه ۴: دریافت کننده گلیسرول + سیلیمارین و ویتامین C تزریقی، گروه ۵: دریافت کننده گلیسرول + ویتامین C تزریقی

گروه ۶: دریافت کننده گلیسرول + سیلیمارین خوراکی، گروه ۷: دریافت کننده گلیسرول + ویتامین C خوراکی

ارزیابی مقدار سدیم سرم

با تزریق گلیسرول مقدار سدیم سرم افزایش یافت که این افزایش معنی دار نبوده است. مصرف سیلیمارین موجب کاهش سدیم سرم شد که این کاهش از نظر آماری با $P=0/013$ معنی دار بوده است. مصرف سیلیمارین تزریقی و ویتامین C میزان سدیم سرم را کاهش داد که این کار در مقایسه با گروه کنترل معنی دار بوده است

($P=0/064$). تزریق ویتامین C تأثیر چندانی بر روی سدیم سرم نداشت. ویتامین C خوراکی مقدار سدیم سرم را کاهش داد که این کاهش هم از نظر آماری در مقایسه با گروه کنترل معنی دار نبوده است. در شکل ۴ میانگین سرمی سدیم رت‌ها در گروه‌های مختلف آورده شده است.



شکل ۴- میانگین \pm خطای استاندارد سدیم سرم رت‌ها در گروه‌های مختلف

گروه ۱: شاهد، گروه ۲: دریافت کننده گلیسرول، گروه ۳: دریافت کننده گلیسرول + سیلیمارین تزریقی

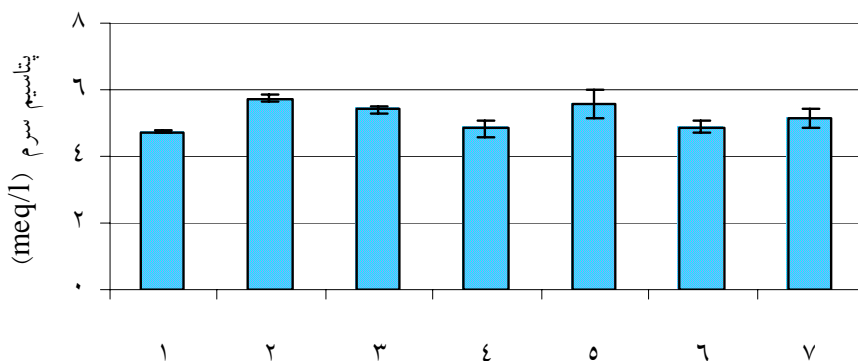
گروه ۴: دریافت کننده گلیسرول + سیلیمارین و ویتامین C تزریقی، گروه ۵: دریافت کننده گلیسرول + ویتامین C تزریقی

گروه ۶: دریافت کننده گلیسرول + سیلیمارین خوراکی، گروه ۷: دریافت کننده گلیسرول + ویتامین C خوراکی

ارزیابی مقادیر پتاسیم سرم

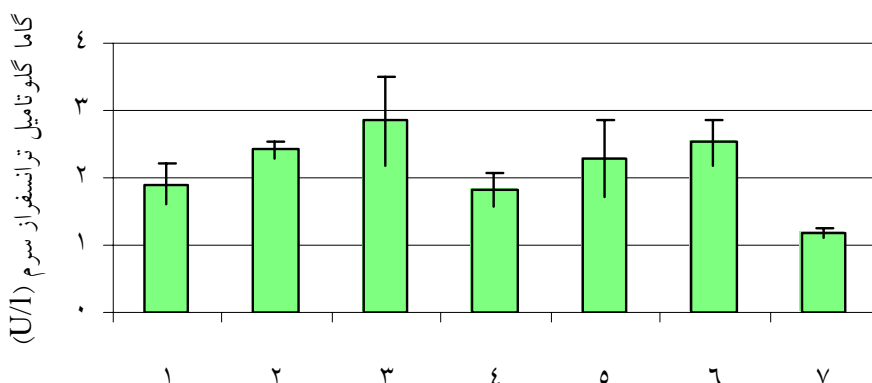
تزریق گلیسرول مقدار پتاسیم سرم را افزایش داد و این افزایش از نظر آماری معنی دار بوده است ($P=0/011$). تغییر میانگین پتاسیم سرم با تزریق سیلیمارین نسبت به گروه شاهد و کنترل معنی دار نبوده است. تزریق همزمان ویتامین C و سیلیمارین مقدار پتاسیم سرم را در حد نرمال نگهداشته است و این میانگین با گروه کنترل اختلاف معنی داری نداشته است ($P=0/017$). تزریق ویتامین C مقدار پتاسیم سرم را افزایش داده است که این افزایش

نسبت به گروه شاهد ($P=0/029$) و گروه ترکیب سیلیمارین و ویتامین C تزریقی ($P=0/045$) از نظر آماری معنی دار بوده است. تجویز خوراکی سیلیمارین مقدار پتاسیم سرم را در حد نرمال نگهداشته است. تزریق ویتامین C میزان پتاسیم سرم را افزایش داد که البته این تغییر با هیچ کدام از گروه‌ها تفاوت معنی داری نداشته است. در شکل ۵ میانگین پتاسیم سرم رت‌ها در گروه‌های مختلف نشان داده شده است.



شکل ۵- میانگین \pm خطای استاندارد پتاسیم سرم رت‌ها در گروه‌های مختلف

گروه ۱: شاهد، گروه ۲: دریافت کننده گلیسرول، گروه ۳: دریافت کننده گلیسرول + سیلیمارین تزریقی
 گروه ۴: دریافت کننده گلیسرول + سیلیمارین و ویتامین C تزریقی، گروه ۵: دریافت کننده گلیسرول + ویتامین C تزریقی
 گروه ۶: دریافت کننده گلیسرول + سیلیمارین خوراکی، گروه ۷: دریافت کننده گلیسرول + ویتامین C خوراکی



شکل ۶- میانگین \pm خطای استاندارد گاما گلوتامیل ترانسفراز سرم رت‌ها در گروه‌های مختلف

گروه ۱: شاهد، گروه ۲: دریافت کننده گلیسرول، گروه ۳: دریافت کننده گلیسرول + سیلیمارین تزریقی
 گروه ۴: دریافت کننده گلیسرول + سیلیمارین و ویتامین C تزریقی، گروه ۵: دریافت کننده گلیسرول + ویتامین C تزریقی
 گروه ۶: دریافت کننده گلیسرول + سیلیمارین خوراکی، گروه ۷: دریافت کننده گلیسرول + ویتامین C خوراکی

شاهد افزایش معنی داری نداشته است (شکل ۶). برخلاف انتظار تزریق سیلیمارین در رت‌ها نه تنها از آسیب کلیوی و افزایش آنزیم گاما گلوتامیل ترانسفراز جلوگیری نکرد بلکه موجب افزایش بیشتر آنزیم گاما گلوتامیل ترانسفراز در سرم

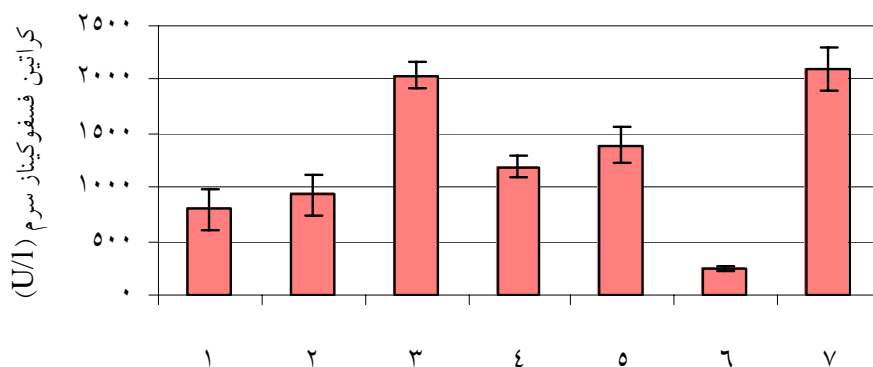
ارزیابی مقادیر سرمی آنزیم گاما گلوتامیل ترانسفراز نتایج نشان داد که در گروه دریافت کننده گلیسرول به تنهایی، تزریق گلیسرول موجب افزایش آنزیم گاما گلوتامیل ترانسفراز در این گروه شد که این مقدار در مقایسه با گروه

تزریق سیلیمارین موجب افزایش بیشتر آنزیم فوق در سرم این گروه از رت‌ها شد. همین طور تزریق ویتامین C به همراه سیلیمارین و تزریق ویتامین C و همچنین تجویز خوراکی سیلیمارین تأثیری در کاهش آنزیم کراتین فسفوکیناز سرم در گروه‌های ۴، ۵ و ۷ نداشته است. اما تزریق ویتامین C به همراه سیلیمارین در گروه ۴ میزان آنزیم کراتین فسفوکیناز را به طور قابل ملاحظه‌ای در مقایسه با گروه‌های ۳، ۶ و ۷ کاهش داد (شکل‌های ۷-۴) که این کاهش با گروه‌های فوق اختلاف معنی داری داشته است. با این حال میانگین کراتین فسفوکیناز سرم رت‌های گروه پنجم (دریافت کننده ویتامین C تزریقی) با گروه‌های دیگر بجز گروه چهارم اختلاف معنی داری دارد (شکل ۷).

این گروه از رت‌ها شد. اما تزریق ویتامین C به همراه سیلیمارین میانگین آنزیم گاما گلوتامیل ترانسفراز سرم رت‌ها را کاهش داد. تزریق ویتامین C و همچنین تجویز خوراکی سیلیمارین تأثیری در کاهش آنزیم گاما گلوتامیل ترانسفراز سرم در گروه‌های ۵ و ۶ نداشته است. اما تجویز خوراکی ویتامین C در گروه ۷ میزان آنزیم گاما گلوتامیل ترانسفراز را به طور قابل ملاحظه‌ای کاهش داد (شکل ۶) که این کاهش با گروه‌های دوم، سوم و ششم اختلاف معنی داری داشته است.

ارزیابی مقادیر سرم آنزیم کراتین فسفوکیناز

در گروه دریافت کننده گلیسرول به تنهایی، تزریق گلیسرول موجب افزایش آنزیم کراتین فسفوکیناز در این گروه شد که این مقدار در مقایسه با گروه شاهد افزایش معنی داری نداشته است (شکل ۷).



شکل ۷- میانگین \pm خطای استاندارد کراتین فسفوکیناز سرم رت‌ها در گروه‌های مختلف

گروه ۱: شاهد، گروه ۲: دریافت کننده گلیسرول، گروه ۳: دریافت کننده گلیسرول + سیلیمارین تزریقی

گروه ۴: دریافت کننده گلیسرول + سیلیمارین و ویتامین C تزریقی، گروه ۵: دریافت کننده گلیسرول + ویتامین C تزریقی

گروه ۶: دریافت کننده گلیسرول + سیلیمارین خوراکی، گروه ۷: دریافت کننده گلیسرول + ویتامین C خوراکی

زیر به برخی از آنها اشاره می‌شود.

بحث

در طی مطالعه‌ای Zurovsky و Grossman (۱۹۹۲) دخالت واکنش‌های اکسیداتیو را در رابدومیولیز ناشی از تزریق گلیسرول با دوز ۲-۰/۵ میلی لیتر برای ۱۰۰ گرم وزن بدن

تزریق گلیسرول برای ایجاد رابدومیولیز و نارسایی کلیوی متعاقب آن در بسیاری از مطالعات تجربی به خصوص در رت توسط محققان استفاده شده است که در

گروه دریافت کننده گلیسرول به تنهایی با گروه شاهد اختلاف معنی داری نداشت. Heyman و همکاران (۱۹۹۷) اثر میوگلوبین در ایجاد نارسایی حاد کلیوی در رت را بررسی کردند و مشاهده کردند که اسیدوز، اثر توکسیک میوگلوبین بر روی کلیه‌ها را افزایش می‌دهد. نتیجه مطالعه فوق با مطالعه حاضر همخوانی دارد.

مصرف ویتامین C در مطالعه حاضر به شکل تزریقی از ایجاد رابدومیولیز و آزادسازی میوگلوبین جلوگیری کرد در حالی که مصرف آن به شکل خوراکی چنین تأثیری را نداشت. همچنین ویتامین C خوراکی توانست مقدار سرمی گاما گلوتامیل ترانسفراز را در مقایسه با گروه دریافت کننده گلیسرول به تنهایی به‌طور معنی داری کاهش دهد. در مطالعه‌ای که Karabulut-Bulan و همکاران (۲۰۰۸) بر روی سمیت کلیوی ناشی از کادمیوم در رت انجام دادند، مشاهده کردند که تجویز ویتامین C با دوز ۲۵۰ میلی‌گرم برای هر کیلوگرم وزن بدن رت به صورت خوراکی در مدت ۸ روز به‌طور معنی داری سطح لیپید پراکسیداسیون افزایش یافته بوسیله کادمیوم را کاهش داد و میزان گلوتاتیون را در کلیه افزایش داد. همچنین میزان کراتینین و اوره سرم توسط ویتامین C کاهش یافت.

Ajith و همکاران (۲۰۰۹) اثر ویتامین C و ویتامین E را بر روی سمیت کلیوی سیس پلاتین (یک داروی ضد سرطان که سمیت کلیوی قابل ملاحظه‌ای دارد) بررسی کردند و مشاهده نمودند که این دو ویتامین با اثر آنتی‌اکسیدانی در دوزهای کم می‌توانند اثر محافظتی بر روی نارسایی کلیوی داشته باشند. همچنین Xu و همکاران (۲۰۰۷) اثر ویتامین C را بر روی سمیت کلیوی جیوه بررسی کردند و مشاهده نمودند که این ویتامین با اثر آنتی‌اکسیدانی اثر محافظتی بر روی نارسایی کلیوی دارد.

رت‌ها در عضله پای این حیوان بررسی کردند. Karam و همکاران (۱۹۹۵) در ارزیابی اندوتلین در نارسایی حاد کلیوی ناشی از رابدومیولیز، از گلیسرول ۵۰٪ با دوز ۸ میلی‌لیتر برای هر کیلوگرم وزن بدن رت‌ها به صورت داخل عضلانی استفاده کردند.

Coelho و همکاران (۱۹۹۶) در بررسی عملکرد کبدی در رابدومیولیز تجربی، از گلیسرول ۵۰٪ با دوز ۱۰ میلی‌لیتر برای هر کیلوگرم وزن بدن رت‌ها به صورت داخل عضلانی استفاده کردند. Lochhead و همکاران (۱۹۹۸) اثر بیهوشی در نارسایی حاد کلیوی ناشی از رابدومیولیز، از گلیسرول ۵۰٪ با دوز ۹ میلی‌لیتر برای هر کیلوگرم وزن بدن رت‌ها به صورت داخل عضلانی استفاده نمودند. Gal-Moscovici و همکاران (۲۰۰۲) با تزریق گلیسرول ۵۰٪ با دوز ۱۰ میلی‌گرم برای هر کیلوگرم وزن بدن رت‌ها به صورت داخل عضلانی ایجاد نارسایی حاد کلیوی کردند و تأثیر هورمون پاراتیروئید را بر روی بافت استخوان در این مدل ارزیابی کردند.

در مطالعه حاضر، با مصرف گلیسرول ۵۰٪ با دوز ۸ میلی‌لیتر برای هر کیلوگرم وزن بدن رت‌ها به صورت داخل عضلانی نارسایی حاد کلیوی مشاهده گردید که نتایج این مطالعه با سایر مطالعات از نظر ایجاد رابدومیولیز و نارسایی حاد کلیوی ناشی از آن همخوانی دارد. به‌طوری که در گروه دریافت کننده گلیسرول به تنهایی، مقدار میوگلوبین سرم در مقایسه با گروه شاهد افزایش معنی داری یافت. تغییر مقادیر سرمی کراتینین و BUN به‌عنوان شاخص‌های مهم عملکرد کلیوی و همچنین تغییر مقادیر سرمی سدیم و پتاسیم بیانگر آسیب کلیوی و ایجاد نارسایی حاد کلیوی میوگلوبینوریک ناشی از صدمه بافت عضله پای رت توسط گلیسرول و رابدومیولیز متعاقب آن می‌باشد، اگرچه در مطالعه حاضر مقادیر سرمی کراتینین و گاما گلوتامیل ترانسفراز در

Singh و همکاران (۲۰۰۴) به بررسی اثر نارینجین که یک فلاونوئید با اثر ضد اکسیدانی است بر روی نارسایی حاد کلیوی ناشی از مصرف گلیسرول به مقدار ۸ میلی لیتر برای هر کیلوگرم وزن بدن رت پرداختند. نارینجین به مقدار ۲۰۰، ۱۰۰ و ۴۰۰ میلی گرم برای هر کیلوگرم وزن بدن رت به صورت خوراکی ۶۰ دقیقه قبل از تجویز گلیسرول به رت داده شد و مقادیر گلوکاتیون احیا شده، UN، اوره و کراتینین پلاسما اندازه گیری شد که اثر حمایتی نارینجین را تأیید کرد. Chander و Chopra (۲۰۰۵) اثر مولسیدومین (ماده آزاد کننده نیتریک اکسید) و ال-آرژنین را در کاهش نارسایی حاد کلیوی ناشی از رابدومیولیز در رت ارزیابی نمودند. این محققان با اندازه گیری مقادیر مالوندالدئید و گلوکاتیون احیا شده و فعالیت آنزیم های کاتالاز و سوپراکسید دیسموتاز به بررسی نقش استرس اکسیداتیو در نارسایی حاد کلیوی میوگلوبینوریک پرداختند و با اندازه گیری مقادیر کراتینین، BUN پلاسما و کلیرانس کراتینین و اوره مشاهده کردند که دو ماده فوق تأثیر مفیدی در کاهش نارسایی حاد کلیوی میوگلوبینوریک دارند. همچنین Chander و همکاران (۲۰۰۵) در مطالعه ای دیگر اثر حمایتی کوارستین (یک فلاونوئید گیاهی) را در نارسایی حاد کلیوی میوگلوبینوریک مشاهده کردند. بعلاوه این محققان در مطالعه ای دیگر اثر کاتشین (به عنوان یک آنتی اکسیدان طبیعی) را در کاهش سمیت کلیوی ناشی از رابدومیولیز تجربی مشاهده کردند (Chander et al., 2003).

به عنوان نتیجه گیری می توان بیان نمود که مصرف تزریقی ویتامین C اثر پیشگیری کننده مفیدی داشت، در حالی که سیلیمارین به تنهایی تأثیری بر آسیب عضلانی و سمیت کلیوی نداشت. اما ترکیب ویتامین C و سیلیمارین اثر قابل ملاحظه و معنی داری داشته است.

سیلیمارین در هر دو شکل تزریقی و خوراکی تأثیر محافظتی بر روی آسیب عضلانی و سمیت کلیوی نداشت و حتی برخی از فاکتورها را در مقایسه با گروه کنترل افزایش داد که شاید یکی از دلایل آن تأثیر اتانل به عنوان حلال آن باشد یا دوز استفاده شده توانایی مقابله با اثر گلیسرول تزریقی و پیامدهای آن را نداشته است. اما تجویز همزمان سیلیمارین و ویتامین C در کاهش آسیب عضلانی و کاهش مقدار میوگلوبین سرم و همچنین کاهش سمیت کلیه تأثیر قابل ملاحظه ای داشت. Najafzadeh Varzi و همکاران (۲۰۰۷) اثر محافظتی سیلیمارین و ویتامین E را بر روی سمیت کلیوی ناشی از جنتامایسین در سگ بررسی کردند و مشاهده کردند که سیلیمارین می تواند از سمیت کلیوی جنتامایسین جلوگیری نماید. بعلاوه عصاره گیاه خارمریم در محافظت کلیه از سمیت سیس پلاتین مؤثر بوده است (Karimi et al., 2005).

El-Shitany و همکاران (۲۰۰۸) اثر سیلیمارین بر روی سمیت کلیوی و قلبی ناشی از آدریامایسین (یک داروی ضد سرطان که سمیت کلیوی قابل ملاحظه ای دارد) را در رت بررسی کردند و مشاهده کردند که سیلیمارین به طور معنی داری از افزایش کراتینین فسفوکیناز، لاکتات دهیدروژناز، کراتینین و اوره ناشی از آدریامایسین جلوگیری نمود و این اثر محافظتی سیلیمارین را به مهار لیپید پراکسیداسیون و تخلیه گلوکاتیون سلولی مرتبط دانستند. Aydogdu و همکاران (۲۰۰۴) در مطالعه ای اثر ملاتونین (یک عامل آنتی اکسیدان) را بر روی نارسایی حاد کلیوی حاصل از رابدومیولیز بدنال تزریق گلیسرول در عضله رت، بررسی کرده و مشاهده کردند که ملاتونین با جمع آوری کردن نیتریک اکسید و کاهش فعالیت آن موجب کاهش نارسایی حاد کلیوی ناشی از رابدومیولیز تجربی می گردد.

منابع مورد استفاده

- the rat: a role for acidosis? *Experimental Nephrology*, 5(3): 210-216.
- Karabulut-Bulan, O., Bolkent, S., Yanardag, R. and Bilgin-Sokmen, B., 2008. The role of vitamin C, vitamin E, and selenium on cadmium-induced renal toxicity of rats. *Drug Chemistry and Toxicology*, 31(4): 413-426.
 - Karam, H., Bruneval, P., Clozel, J.P., Loffler, B.M., Bariety, J. and Clozel, M., 1995. Role of endothelin in acute renal failure due to rhabdomyolysis in rats. *The Journal of Pharmacology and Experimental Therapeutics*, 274(1): 481-486.
 - Karimi, G., Ramezani, M. and Tahoonian, Z., 2005. Cisplatin nephrotoxicity and protection by milk thistle extract in rats. *Evidence- Based Complementary and Alternative Medicine*, 2(3): 383-386.
 - Lochhead, K.M., Kharasch, E.D. and Zager, R.A., 1998. Anesthetic effects on the glycerol model of rhabdomyolysis-induced acute renal failure in rats. *Journal of the American Society of Nephrology*, 9(2): 305-309.
 - Najafzadeh Varzi, H., Esmailzadeh, S., Morovvati, H., Avizeh, R., Shahriari, A. and Givi, M.E., 2007. Effect of silymarin and vitamin E on gentamicin-induced nephrotoxicity in dogs. *Journal of Veterinary Pharmacology and Therapeutics*, 30(5): 477-481.
 - Oliveira, C., Lopasso, F.P., Laurindo, F., Leitao, R. and Laudanna, A.A., 2001. Protection against liver ischemia-reperfusion injury in rats by silymarin or verapamil. *Transplantation proceeding*, 33: 3010-3014.
 - Rupert, S.A. 2002. Pathogenesis and treatment of rhabdomyolysis. *Journal of the American Academy of Nurse Practitioners*, 14(2): 82-87.
 - Reinhard, S., Remy, M. and Reto, B., 2001. The use of silymarin in the treatment of liver disease. *Drugs*, 61(14): 2034-2063.
 - Sha, S.V., 2004. Oxidants and iron in chronic kidney disease. *Kidney International Supplement*, 91: S50-55.
 - Singh, D., Chander, V. and Chopra, K., 2004. Protective effect of naringin, a bioflavonoid on glycerol-induced acute renal failure in rat kidney. *Toxicology*, 201(1-3): 143-151.
 - Vanholder, R., Sükrü Sever, M., Erek, E. and Lameire, N., 2000. Rhabdomyolysis. *Journal of the American Society Nephrology*, 11: 1553-1561.
 - Xu, Z., Yang, J., Yu, J., Yin, Z., Sun, W. and Li, J., 2007. Effects of BSO, GSH, Vit-C and DMPS on the nephrotoxicity of mercury. *Toxicological Indian Health*, 23(7): 403-410.
 - Zurovsky, Y. and Grossman, S., 1992. Evidence against oxidant injury and endotoxin underlying glycerol-induced fatal rhabdomyolysis in rats. *Journal Basic Clinical Physiology Pharmacology*, 3(3): 239-251.
 - Ajith, T.A., Abhishek, G., Roshny, D. and Sudheesh, N.P., 2009. Co-supplementation of single and multi doses of vitamins C and E ameliorates cisplatin-induced acute renal failure in mice. *Experimental Toxicology and Pathology*, 61(6): 565-571.
 - Aydogdu, N., Atmaca, G., Yalcin, O., Batcioglu, K. and Kaymak, K., 2004. Effects of caffeic acid phenethyl ester on glycerol-induced acute renal failure in rats. *Clinical Experimental Pharmacology and Physiology*, 31(9): 575-579.
 - Chander, V. and Chopra, K., 2005. Molsidomine, a nitric oxide donor and l-arginine protects against rhabdomyolysis-induced myoglobinuric acute renal failure. *Biochimica ET Biophysica Acta*, 1723(1-3): 208-214.
 - Chander, V., Singh, D. and Chopra, K., 2003. Catechin, a natural antioxidant protects against rhabdomyolysis-induced myoglobinuric acute renal failure. *Pharmacology Research*, 48(5): 503-509.
 - Chander, V., Singh, D. and Chopra, K., 2005. Reversal of experimental myoglobinuric acute renal failure in rats by quercetin, a bioflavonoid. *Pharmacology*, 73(1): 49-56.
 - Coelho, A.M., Machado, M.C., Masuda, Z., de Cleve, M.R., Abdo, E.E., Carvalho, M.E. and Pinotti, H.W., 1996. Hepatic dysfunction in myoglobinuria acute renal failure (rhabdomyolysis): experimental study in rats. *Revista do Hospital das Clinicas Faculdade de Medicina da universidade de Sao Paulo*, 51(6): 228-231.
 - Desplaces, A., Choppin, J., Vogel, G. and Trost, W., 1975. The effects of silymarin on experimental phalloidine poisoning. *Arzneimittelforschung*, 25(1): 89-96.
 - El-Shitany, N.A., El-Haggar, S. and El-desoky, K., 2008. Silymarin prevents adriamycin-induced cardiotoxicity and nephrotoxicity in rats. *Food Chemistry and Toxicology*, 46(7): 2422-2428.
 - Flora, K., Hahn, M., Rosen, H. and Benner, K., 1998. Milk thistle (*Silybum marianum*) for the therapy of liver disease. *The American Journal Gastroenterology*, 93(2): 139-143.
 - Gal-Moscovici, A., Scherzer, P., Rubinger, D., Weiss, R., Dranitzki, M.E. and Popovtzer, M.M. 2002. Stimulation of osteoclastic bone resorption in a model of glycerol-induced acute renal failure, Evidence for a Parathyroid Hormone-Independent Mechanism Bone, 31(4): 488-491.
 - Heyman, S.N., Greenbaum, R., Shina, A., Rosen, S. and Brezis, M., 1997. Myoglobinuric acute renal failure in

Evaluation effect of silymarin and vitamin C on myoglobinuric renal toxicity in rats

H. Najafzadeh Varzi^{1*}, M. Sabzevarizadeh², R. Hajhosseini² and G.H. Khajeh³

1*- Corresponding author, Shahid Chamran University, Ahvaz, Iran, E-mail: najafzadeh@scu.ac.ir

2- Payamenoor University, Tehran, Iran

3- Shahid Chamran University, Ahvaz, Iran

Received: September 2010

Revised: June 2011

Accepted: June 2011

Abstract

Rhabdomyolysis is an injury of skeletal muscle and it causes leakage of cellular contents including myoglobine. Myoglobinuria may produce acute renal failure due to the oxidative reactions. In the present study, the effect of silymarin and vitamin C (as natural antioxidant) was compared on myoglobinuric renal toxicity in rats after glycerol injection. This study was carried in 7 groups of rats: Group 1: control, group 2: glycerol, group 3: glycerol + silymarin by injection, group 4: glycerol + silymarin and vitamin C by injection, group 5: glycerol + vitamin C by injection, group 6: glycerol + silymarin by orally and group 7: glycerol + vitamin C by orally. Serum of rats was isolated 24 hours after glycerol injection. Serum concentrations of BUN, creatinine, sodium and potassium were determined as renal function indexes. Also myoglobine, gama glutamyl transferase and alkaline phosphatase levels were measured by kit. According to the results, the glycerol caused muscular injury and significantly elevated myoglobine. This elevation was controlled by injection of vitamin C. The changes of other serum factors were better controlled by injection of vitamin C than that of silymarin. Myoglobinuric renal failure was modulated by oxidative stress as vitamin C showed a protective effect. However, Silymarin did not have any effects on muscular injury and renal toxicity while it was effective when co-administrated with vitamin C.

Key words: Silymarin, vitamin C, nephrotoxicity, rhabdomyolysis, rats.