

## مقایسه اثر عصاره الکلی دارچین سیلان با روغن دانه کتان در التیام زخم‌های جلدی رت

سعید حصارکی<sup>۱</sup>، محمدرضا فرهپور<sup>۲</sup> و بهروز یحیایی<sup>۳\*</sup>

۱- استادیار، گروه پاتوبیولوژی، دانشگاه آزاد اسلامی، واحد علوم و تحقیقات تهران، ایران

۲- استادیار، گروه علوم درمانگاهی، دانشگاه آزاد اسلامی، واحد ارومیه، ایران

۳- نویسنده مسئول، استادیار، گروه پزشکی، دانشگاه آزاد اسلامی، واحد شاهرود، ایران

پست الکترونیک: behroozyahyaei@yahoo.com

تاریخ پذیرش: شهریور ۱۳۹۳

تاریخ اصلاح نهایی: شهریور ۱۳۹۳

تاریخ دریافت: اردیبهشت ۱۳۹۳

### چکیده

زخم رویدادی اجتناب‌ناپذیر در زندگی بوده که به علت عفونت میکروبی و یا آسیب فیزیکی یا شیمیایی بوجود می‌آید. مطالعه حاضر به منظور مقایسه اثر دارچین سیلان در التیام زخم‌های القا شده در رت با دانه کتان انجام شده است. تعداد سی و دو رت به چهار گروه هشت‌تایی تقسیم شدند. روند التیام زخم گروه‌های مربوط به عصاره ۳٪ دارچین سیلان و غلظت ۳٪ روغن دانه کتان در روزهای ۳، ۷، ۱۴ و ۲۱ مورد ارزیابی قرار گرفتند. همچنین یک گروه به‌عنوان شاهد هیچ دارویی دریافت نکرده و یک گروه به‌عنوان مرجع استاندارد، پماد وازلین اوسرین را دریافت کردند. نتایج نشان داد که عصاره دارچین و روغن بذر کتان در سرعت بخشیدن به روند التیام زخم‌ها مؤثر بوده و به‌طور خاص سرعت پیدایش اپیتلیوم در گروه تحت درمان را نسبت به گروه‌های دیگر افزایش داد، به‌طوری که اندازه محوطه زخم در گروه دارچین و در روز ۲۱ برابر  $2/6 \pm 0/04$ ، در گروه دانه کتان  $3/72 \pm 0/05$ ، در گروه دارونما  $5/01 \pm 0/09$  و در گروه شاهد  $5/3 \pm 0/07$  بود.

ارزیابی مقایسه‌ای این مطالعه نشان داد که عصاره دارچین سیلان در تسریع جمع شدن زخم از دانه کتان مؤثرتر بود.

واژه‌های کلیدی: التیام زخم، دارچین سیلان، روغن دانه کتان، تولید اپیتلیوم.

### مقدمه

مراحل حیاتی التیام زخم هستند. مرحله التهاب به طور عمیقی با حضور ماکروفاژها، فیبروپلازی و تولید کلاژن پیوسته است (Vinothapooshan & Sundar, 2010). طب گیاهی به بخش جدایی‌ناپذیر از مراقبت‌های بهداشتی استاندارد تبدیل شده است که براساس ترکیبی از طب سنتی و پژوهش‌های علمی در حال انجام می‌باشد. چندین داروی بدست آمده از منابع گیاهی، شناخته شده‌اند که می‌توانند درمان انواع زخم را سرعت دهند (Biswas & Mukherjee, 2003). گیاهان

زخم رویدادی اجتناب‌ناپذیر در زندگی بوده که به علت‌های مختلفی همانند عفونت میکروبی و یا آسیب فیزیکی یا شیمیایی بوجود می‌آید. ترمیم زخم اغلب با انحراف مسیر عادی و تحت درمان، التیام زیاد و یا نقصان در روند التیام همراه است. تحقیق در رابطه با داروهایی که باعث تسریع التیام زخم می‌شوند در علوم زیست پزشکی مدرن در حال توسعه است. تولید کلاژن، انقباض زخم و تشکیل اپیتلیوم از

حیوانی نشان می‌دهد که اسیدهای چرب دارای امگا ۳ در این گیاه ممکن است دارای توانایی جلوگیری از بیماری‌های قلبی و عروقی، بیماری‌های کلیوی، ضدالتهابی و برخی از بیماری‌های خود ایمن مانند التهاب روده و آرتريت روماتوئید باشد.

هدف از این مطالعه مقایسه اثر دارچین سیلان در التیام زخم با روغن دانه کتان و تعیین اثرات ضدالتهابی، آنتی‌اکسیدانی و ضد میکروبی آنها می‌باشد.

### مواد و روشها

#### تهیه عصاره

عصاره الکلی دارچین سیلان از گیاه تهیه و تصفیه شد. برای تهیه عصاره الکلی دارچین مقدار ۵۰ گرم پودر دارچین خالص (خریداری شده از عطاری) با ۲۰۰ cc الکل (متانول ۸۰ درصد) حل گردید و بعد در ظرف در بسته به مدت ۴۸ ساعت قرار گرفت و به طور مداوم تکان داده شد. پس از آن محتوای ظرف از کاغذ صافی عبور داده شد و محلول حاصل به عنوان عصاره درمان با غلظت ۳٪ با محلول وازلین اوسرین آماده گردید. همچنین روغن دانه کتان با استفاده از روش فشار سرد استخراج شد، سپس با محلول وازلین اوسرین برای تهیه پماد درمان با غلظت ۳٪ مخلوط گردید. برای تهیه غلظت ۳٪ دارچین باید ۳ گرم از رسوبات ته‌نشین شده عصاره الکلی دارچین سیلان را با ۹۷ گرم ماده پایه پماد (اوسرین) و همچنین برای تهیه غلظت ۳٪ کتان باید ۳ گرم روغن دانه کتان را با ۹۷ گرم ماده پایه پماد (اوسرین) به طور کاملاً هموزن مخلوط کرد.

#### حیوانات آزمایشگاهی

این مطالعه در یک روش آزمایشگاهی با استفاده از ۳۲ رت نژاد ویستار (۲۲۰-۲۰۰ گرم) با سن حدود دو ماه که در شرایط استاندارد دما (۲۲±۳°C)، رطوبت (۶۰±۵٪)، روشنایی و غذا نگهداری می‌شدند، انجام گردید. حیوانات به چهار گروه هشت تایی تقسیم شدند.

دارویی به دلیل استفاده بیش از حد از داروهای متعارف مانند آنتی‌بیوتیک‌ها که منجر به توسعه مقاومت در بسیاری از ارگانیزم‌های عفونی می‌شوند، دارای اهمیت هستند. بنابراین، داروهای گیاهی می‌توانند به مراتب مؤثرتر از داروهای رایج و ماهیت غیرسمی آنها، آنها را در طول دوره‌های طولانی اثربخش نگاه دارد (Vinothapooshan & Sundar, 2010). دارچین به عنوان ادویه و طعم‌دهنده در یک تاریخچه طولانی استفاده می‌شده است. دو نوع دارچین معمولاً مورد مصرف هستند، یکی دارچین متداول که دارچین حقیقی نامیده می‌شود و دیگری دارچین سیلان (*Cinnamon verum*, *Cinnamon zeylanicum*) که دارای کاربرد ادویه‌ای بوده، همچنین درخت فلوس دارچین (*C. aromaticum*)، که به عنوان دارچین چینی شناخته شده است (Jellin, 2006a; Jellin, 2006b). به طور کلی برای مصرف، دارچین معمولی و دارچین کاسیا بدون ضرر بوده، با این حال، در سال‌های اخیر سطح کومارین موجود در دارچین کاسیا که به طور بالقوه مضر است، مورد بحث می‌باشد. در حالی که در پزشکی به عنوان یک پیش‌ماده ضد انعقاد مورد استفاده بوده و به طور متوسط کومارین با دوز LD<sub>50</sub> ۲۷۵ میلی‌گرم بر کیلوگرم برای کبد و کلیه‌ها سمی می‌باشد (Lungarini et al., 2008). به استثنای یک مورد گزارش که توسط Westra و همکاران (۱۹۹۸) منتشر شده است، اطلاعات بدست آمده از آزمایش‌های بالینی نشان می‌دهد که دارچین، زمانی که در دوزهای مورد استفاده برای آماده‌سازی مواد غذایی مصرف می‌شود به عنوان ماده‌ای امن می‌باشد (USFDA, 2006). دارچین عملکردهای بیولوژیک گوناگونی از جمله خواص ضدالتهابی (Lee et al., 2005)، آنتی‌اکسیدانی (Singh et al., 2007; Lee et al., 2003)، ضد میکروبی (Singh et al., 2007; Matan et al., 2006) و نیز اثرات ضد دبابیت (Khan et al., 2003; Qin et al., 2003) را دارا می‌باشد.

دانه کتان (*Linum usitatissimum* Flaxseed) و مشتقات آن، از جمله روغن دانه کتان منبع غنی از اسیدهای چرب ضروری، آلفالینولئیک اسید، و دارای پیش‌ساز بیولوژیکی امگا ۳، مانند ایکوزاپنتانوئیک است. مطالعات

## روشهای جراحی

پس از القای بیهوشی با زایلازین ۲٪ و کتامین ۱۰٪ (IM، ۶۰ میلی‌گرم/کیلوگرم) رت‌ها در حالت شکمی روی میز جراحی ثابت می‌شدند. ناحیه پشتی از کتف تا ایلئوم پاک و برای عمل جراحی آماده می‌شد. دو زخم دایره‌ای شکل با ضخامت ۷ میلی‌متر و با فاصله یک سانتی‌متر دور از هر دو طرف ستون فقرات، و با فاصله ۵ سانتی‌متر از یکدیگر با پانچ بیوپسی ۷ میلی‌متر ایجاد شد. با استفاده از روش القای زخم، اپیدرم، درم، هیپودرم و لایه پانیکولوس به‌طور کامل حذف شد (Luisa & DiPietro, 2003).

## درمان

پس از القای زخم، تمام رت‌ها به‌طور تصادفی با رنگ غیرسمی به چهار گروه تقسیم شدند. در تمامی گروه‌ها هر نوع مایع زخم و یا شواهد عفونت و یا دیگر اختلالات ثبت شد.

## گروه‌های تحت بررسی

به گروه ۱، پماد شامل عصاره ۳٪ دارچین و به گروه ۲ پماد شامل غلظت ۳٪ روغن دانه کتان تجویز گردید. گروه ۳ به عنوان گروه شاهد، هیچ دارویی دریافت نمی‌کرد و گروه ۴ به عنوان گروه مرجع استاندارد دارونما پماد وازلین اوسرین را دریافت می‌کرد. تمام رت‌ها، روزانه و به مدت ۲۱ روز مورد بررسی قرار گرفتند. در طی این مدت و به‌صورت دو روز یک‌بار با استفاده از خط‌کش مدرج و عکس‌برداری ماکروسکوپی و توسط نرم‌افزار، طول و عرض محوطه زخم به‌عنوان یک فاکتور کمی اندازه‌گیری می‌شد.

## مطالعه بافت‌شناسی

نمونه‌های بافتی در روزهای ۳، ۷، ۱۴ و ۲۱ از هر چهار گروه گرفته شد. نمونه‌ها در فرمالین ثابت و با روش تری کروم رنگ‌آمیزی و توسط میکروسکوپ نوری نیکون مدل E200 مورد بررسی قرار گرفتند. متغیرهای ثبت شده شامل میزان سلول‌های التهابی، آنژیوژنز، احتقان، میزان تراکم کلاژن و فیبروبلاست، فیبرین و تجمع میوفیبروبلاست بود.

## تجزیه و تحلیل آماری

ارزش‌های کمی به‌صورت Mean±SD گزارش و تفاوت آماری در میان گروه‌ها با استفاده از آزمون چند دامنه‌ای دانکن و تجزیه و تحلیل واریانس (ANOVA) مورد بررسی قرار گرفت. مقدار  $p < 0.05$  معنی‌دار در نظر گرفته شد. اعداد ذکر شده در جدول نتیجه وارد کردن اندازه محوطه زخم هریک از رت‌ها بوده و کمی می‌باشد. تجزیه و تحلیل آماری با استفاده از SAS ۹/۱ تحت ویندوز انجام شد.

## نتایج

## ۳ روز بعد از عمل

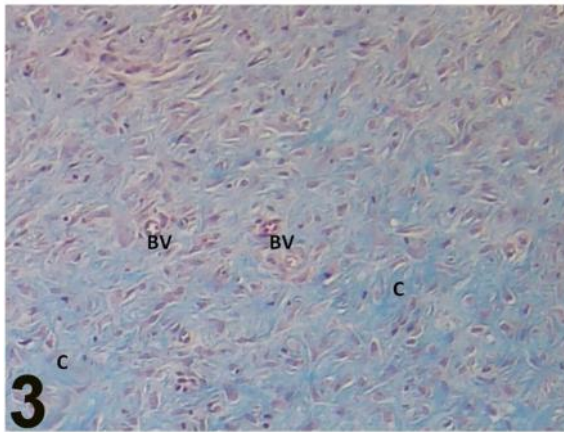
در گروه‌های ۱ و ۲، اپیتلیوم‌زایی همانند گروه ۳ بود. آنژیوژنز به‌عنوان عامل مهمی در درمان، در گروه‌های تحت درمان نسبت به گروه ۳ بهتر بود. در گروه ۲ تولید کلاژن همانند گروه ۱ قابل قبول بود. همچنین فیبروبلاست‌های کمی، در محل حضور داشتند، در حالی‌که در گروه‌های ۳ و ۴ غیر از میزان عروق، پارامترهای دیگر تقریباً یکسان بود.

## ۷ روز بعد از عمل

اپیتلیوم در هر دو گروه ۱ و ۲ قطورتر از گروه ۳ بود و زخم وارد مرحله مزمن شده بود. با این حال زخم گروه ۳ هنوز هم اکسودای چرکی حاد داشت.

## ۱۴ روز بعد از عمل

در گروه ۱ و ۲ ترمیم بافتی با سرعت خوبی در حال پیشرفت بود. در گروه شاهد اپیتلیوم کاملاً تشکیل و لایه‌های شاخی البته با ضخامت کمتر، در ناحیه تشکیل شده بودند. سلول‌های آماسی از نوع تک هسته‌ای و با فراوانی بیشتری در سراسر ناحیه ترمیم به چشم می‌خوردند. کلاژن خوبی ترشح شده بود ولی از لحاظ بلوغ در وضع ضعیف‌تری قرار داشتند. تفاوتی در پارامترهای گروه ۱ و ۲ وجود نداشت، اما روند التیام زخم به‌طور قابل توجهی بهتر از گروه ۳ مشاهده شد (شکل‌های ۱-۳).



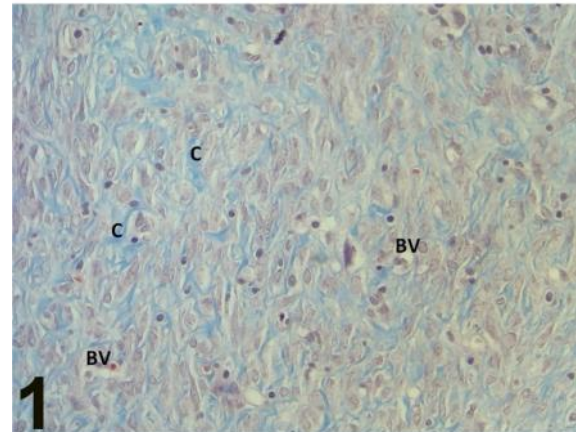
شکل ۳- میکروگراف پوست موش صحرایی، گروه شاهد در روز چهاردهم

سلول‌های آماسی از نوع تک هسته‌ای و با فراوانی بیشتری در سراسر ناحیه ترمیم مشاهده می‌شوند. میزان کلاژن از لحاظ بلوغ نسبت به سایر گروه‌ها در وضع ضعیف‌تری قرار دارد (کلاژن: C و عروق خونی: BV. تری کروم  $\times 400$ )

#### محوطه زخم

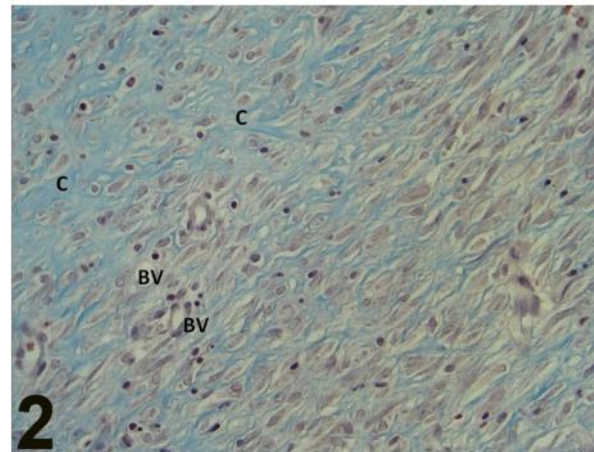
به‌طور کل، کاربرد موضعی عصاره الکلی دارچین سیلان و روغن دانه کتان در غلظت ۳٪ در کاهش سطح زخم بررسی گردید (جدول ۱).

در روز سوم تفاوتی بین گروه‌ها مشخص نبود اما در روز هفتم تفاوت معنی‌داری در میان تمام گروه‌ها وجود داشت. در روز ۱۴ تفاوت مهم بین گروه‌های تحت درمان مشاهده شد ( $5/01 \pm 0/07$  و  $4/60 \pm 0/08$ )، و نیز گروه دارونما ( $6/10 \pm 0/02$ ) و شاهد ( $6/25 \pm 0/03$ ) هم تفاوت داشتند. در نهایت، در آخرین روز مطالعه اثربخشی عصاره‌ها به‌طور کامل آشکار شد، به‌طوری‌که میزان انقباض در اندازه زخم در گروه درمان با عصاره ۳٪ دارچین نسبت به گروه‌های دیگر بسیار زیاد بود ( $2/6 \pm 0/04$ ). با این حال، گروه درمان با عصاره ۳٪ کتان نیز انقباض مؤثری را در اندازه زخم نشان داد ( $3/72 \pm 0/05$ ).



شکل ۱- میکروگراف پوست موش صحرایی، گروه عصاره ۳٪ دارچین سیلان در روز چهاردهم

رشته‌های نسبتاً ضخیم کلاژن دیده می‌شود. از تعداد فیبروبلاست‌ها و عروق خونی کاسته شده‌است و از سلول‌های التهابی اثر زیادی مشاهده نمی‌شود (کلاژن: C و عروق خونی: BV. تری کروم  $\times 400$ )



شکل ۲- میکروگراف پوست موش صحرایی، گروه عصاره ۳٪ روغن دانه کتان در روز چهاردهم

از تعداد عروق خونی و سلول‌های التهابی تا حدی کاسته شده‌است (کلاژن: C و عروق خونی: BV. تری کروم  $\times 400$ )

#### ۲۱ روز بعد از عمل

در گروه‌های ۱ و ۲ اسکار تشکیل شده بود و سلول‌های آماسی موجود در حد کم و اغلب لنفوسیتی بودند. وضعیت آئزیوئنز نیز کاهش یافته بود و پرخونی در بافت دیده نمی‌شد. میزان فیبروپلازی و تجمع کلاژن زیاد بود. فیبروبلاست‌ها تراکم کمی داشتند و بلوغ آنها متوسط بود.

جدول ۱- اثر عصاره الکلی دارچین سیلان و روغن دانه کتان بر اندازه محوطه زخم‌های جلدی رت براساس میلی‌متر

روزه	روز ۳	روز ۷	روز ۱۴	روز ۲۱
شاهد	۶/۹۷±۰/۰۲	۶/۸۵±۰/۰۲	۶/۲۵±۰/۰۳	۵/۳±۰/۰۷
دارونما	۶/۹۶±۰/۰۱	۶/۷۷±۰/۰۵	۶/۱۰±۰/۰۲	۵/۰۱±۰/۰۹
عصاره ۳٪ کتان	۶/۹۵±۰/۰۴	۶/۷۴±۰/۰۳	۵/۰۱±۰/۰۷	۳/۷۲±۰/۰۵
عصاره ۳٪ دارچین	۶/۹۴±۰/۰۴	۶/۲۶±۰/۰۳	۴/۶۰±۰/۰۸	۲/۶±۰/۰۴
معنی‌داری	بدون معنی	p<۰/۰۵	p<۰/۰۱	p<۰/۰۱

## بحث

تولید کلاژن، انقباض زخم و تشکیل اپیتلیوم از مراحل حیاتی التیام زخم هستند. مرحله التهاب به‌طور عمیقی با حضور ماکروفاژها، فیبروبلاستی و تولید کلاژن پیوسته است. بنابراین استفاده از داروها در هر یک از این مراحل، می‌تواند در نهایت سبب مهار و یا تسریع روند التیام گردد (Vinothapooshan & Sundar, 2010). داروهای گیاهی به دلیل اثربخشی و ایمنی به‌طور فزاینده‌ای در سراسر جهان مورد استفاده می‌باشند. دارچین یک گیاه دارویی مفید با خواص درمانی بسیاری است (Faix et al., 2009). گزارش‌هایی از فعالیت آنتی‌اکسیدانی دارچین وجود دارد، همچنین مطالعات دیگر نشان می‌دهد که چربی‌های ضروری دارچین سیلان سبب مهار فعالیت ردوکتاز کبدی 3-hydroxy-3-methylglutaryl CoA (HMG-CoA) در رت و سرکوب پراکسیداسیون لیپیدها از طریق افزایش فعالیت آنزیم‌های آنتی‌اکسیدانی کبد می‌گردد (Lee et al., 2003). این آنتی‌اکسیدان مشخص در دارچین ممکن است در تسریع التیام زخم مؤثر باشد. اثبات شده که این ترکیب‌ها مشابه اثرات ضدالتهابی آنتاگونیست COX عمل کرده و به سرعت بخشیدن التیام زخم کمک می‌کند (Huss et al., 2002؛ Kim et al., 2003). این مشاهدات نشان می‌دهد که عصاره دارچین، بر پایه آب و یا اتانول، به‌عنوان آنتی‌اکسیدان بوده و نیز اثرات ضد میکروبی هم دارد، که در روند التیام زخم مؤثر است. در واقع، سینامالدئید تشکیل‌دهنده فعال زیستی موجود در دارچین بوده و دارای

فعالیت ضدباکتریایی، علیه باکتری‌های گرم مثبت و گرم منفی می‌باشد (Anderson et al., 2004؛ Blomhoff, 2004؛ Kanuri et al., 2009).

علاوه بر این، سینامالدئید سبب مهار رشد قارچ‌ها، از جمله مخمر، کپک و درماتوفیت‌ها می‌شود (Ooi et al., 2006). این موارد همگی سبب شده که دارچین در سرعت بخشیدن التیام و بهبودی زخم کمک کند. در واقع خواص ضدالتهابی، آنتی‌اکسیدانی و ضد میکروبی دارچین می‌باشد که در التیام مؤثر است.

کتان گیاهی سالانه بوده که به‌طور گسترده‌ای در آب و هوای مدیترانه‌ای و درجه حرارت این منطقه پخش شده است. این گیاه یکی از قدیمی‌ترین گیاهان زراعی کشت شده برای استفاده از روغن و فیبر آن است (Millam et al., 2005). علاوه بر این، گزارش شده که محصولات کتان برای درمان بیماری‌های پوست (به‌عنوان مثال بهبود زخم‌های مزمن پوست) نیز توصیه می‌شود (De Spirt et al., 2008). روغن تخم کتان یکی از غنی‌ترین منابع -لینولئیک اسید (LA-)، که شامل حدود ۴۴٪ تا ۵۷٪ از تمام اسیدهای چرب بوده و همچنین شامل ۱۵٪ تا ۲۹٪ اسید لینولنیک و ۱۳٪ تا ۲۹٪ اولئیک اسید است (Muir & Westcott, 2003). البته بین آنها، -اسید لینولئیک و اسید لینولنیک هر دو مورد نیاز غشای سلول برای یکپارچگی ساختاری و فرایندهای غشایی می‌باشند (Flaxseed oil, 2003)، همچنین طبق مطالعه حاضر می‌تواند در ترمیم زخم نیز مؤثر باشد. همچنین، دانه و روغن (تا حدی) منبع ارزشمندی از

در نتیجه، بر طبق مطالعه حاضر عصاره دارچین در التیام زخم‌های جلدی مؤثرتر از روغن دانه کتان بوده و ممکن است علت آن وجود خواص ضدالتهابی، آنتی‌اکسیدانی و ضد میکروبی چربی‌های ضروری دارچین و به‌ویژه اوژنول و سینامالدئید باشد.

### سپاسگزاری

نویسندگان مقاله از زحمات جناب آقای مهندس عابدی تشکر و قدردانی می‌نمایند.

### منابع مورد استفاده

- Anderson, R.A., Broadhurst, C.L., Polansky, M.M., Schmidt, W.F., Khan, A., Flanagan, V.P., Schoene, N.W. and Graves, D.J., 2004. Isolation and characterization of polyphenol type-A polymers from cinnamon with insulin-like biological activity. *Journal of Agricultural and Food Chemistry*, 52: 65-70.
- Biswas, T.K. and Mukherjee, B., 2003. Plant medicines of Indian origin for wound healing activity: A review. *The International Journal of Lower Extremity Wounds*, 2: 25-39.
- Blomhoff, R., 2004. Antioxidants and oxidative stress. *Tidsskrift for Praktisk Medicin*, 124(12): 1643-1645.
- Bozan, B. and Temelli, F., 2008. Chemical composition and oxidative stability of flax, safflower and poppy seed and seed oils. *Bioresource Technology*, 99(14): 6354-6359.
- De Spirt, S., Stahl, W., Tronnier, H., Sies, H., Bejot, M., Maurette, J.M. and Heinrich, U., 2008. Intervention with flaxseed and borage oil supplements modulates skin condition in women. *British Journal of Nutrition*, 101(3): 440-445.
- Faix, S., Faixová, Z., Plachá, I. and Koppel, J., 2009. Effect of *Cinnamomum zeylanicum* essential oil on antioxidative status in broiler chickens. *Acta Veterinaria Brno*, 78(3): 411-417.
- Flaxseed oil., 2003. *Natural Medicine Comprehensive Database Web site*. Available at: <http://www.natural-database.com/> Accessed January 29.
- Huss, U., Ringbom, T., Perera, P., Bohlin, L. and Vasange, M., 2002. Screening of ubiquitous plant constituents for COX-2 inhibition with a scintillation proximity based assay. *Journal of Natural Products*, 65(11): 1517-1521.

دیگر (SDG) secoisolariciresinol diglucoside ترکیب‌های آنتی‌اکسیدان، مانند توکوفرول، کاروتنوئیدها، فنولیک اسید و آنتوسیانین می‌باشند. SDG خواص ضدباکتری، ضدقارچ و ضدویروسی نیز دارد (Bozan & Temelli, 2008؛ Muir & Westcott, 2003) و در این مطالعه نیز به نظر می‌رسد که معیار اصلی برای سرعت بخشیدن به روند بهبود زخم باشد.

معمولاً در فرایند التیام زخم‌های پوستی، سلول‌های آماسی (نوتروفیل‌ها) در طی ۲۴ ساعت در لبه‌های زخم ظاهر شده و تا روز سوم، نوتروفیل‌ها عمدتاً توسط ماکروفاژها جایگزین می‌شوند (Mignati *et al.*, 1996؛ Yamaguchi & Yoshikawa, 2001). مطالعه این متغیر در هفته اول در بین تمامی گروه‌ها نشان داد که از میزان تراکم سلول‌های التهابی در پوست رت‌های دریافت‌کننده پماد دارچین در مقایسه با سایر گروه‌ها کاسته شده‌است. در طی هفته دوم عروق خونی بتدریج ناپدید شده و فرایند طولانی سفید شدن آغاز می‌شود، که با افزایش تجمع کلاژن و از بین رفتن کانال‌های عروقی همراه است (Yamaguchi & Yoshikawa, 2001). بدین ترتیب، در فرایند التیام زخم، تولید و تشکیل عروق خونی جدید باید در بین روزهای سوم تا پنجم افزایش یافته و پس از این زمان بتدریج از میزان عروق خونی کاسته شود. نتایج بدست آمده از این مطالعه نشان می‌دهد که استفاده از پماد تهیه شده از گیاه دارچین توانسته است میزان آنژیوژنز را از هفته دوم به بعد کاهش دهد که این موضوع با روند صحیح التیام همخوانی دارد.

بنابراین به نظر می‌رسد پماد تهیه شده از گیاه دارچین توانسته است تا حدی میزان فیبروپلازی را در طی دو هفته اول افزایش دهد و در نتیجه این گیاه ممکن است اثرات تکثیر و یا تحریکی بر روی فیبروپلاست‌ها داشته باشد. در ارزیابی هیستولوژیک در روز چهاردهم، بیشترین میزان التیام کامل زخم در رت‌های گروه‌های دریافت‌کننده عصاره دارچین مشاهده شد.

- International Journal of Food Microbiology, 107: 180-185.
- Mignati, P., Rifkin, D.B., Weight, H.G. and Parks, W.C., 1996. Role of Degradative Enzymes in Wound Healing: 497-523. In: Clark, R., (Ed.). The Molecular and Cellular Biology of Wound Repair. Springer, New York, 612p.
  - Millam, S., Obert, B. and Preova, A., 2005. Plant cell and biotechnology studies in *Linum usitatissimum* L.-a review. Plant Cell Tissue and Organ Culture, 82: 93-103.
  - Muir, A.D. and Westcott, N.D., 2003. Flax: The Genus *Linum*. Taylor and Francis, New York, 320p.
  - Ooi, L.S.M., Li, Y., Kam, S.L., Wang, H., Wong, E.Y. and Ooi, V.E.C., 2006. Antimicrobial activities of cinnamon oil and cinnamaldehyde from the Chinese medicinal herb *Cinnamomum cassia* Blume. American Journal of Chinese Medicine, 34(3): 511-522.
  - Qin, B., Nagasaki, M., Ren, M., Bajotto, G., Oshida, Y. and Sato, Y., 2003. Cinnamon extract (traditional herb) potentiates in vivo insulin-regulated glucose utilization via enhancing insulin signaling in rats. Diabetes Research and Clinical Practice, 62(3): 139-148.
  - Singh, G., Maurya, S., Delampasona, M.P. and Catalan, C.A.N., 2007. A comparison of chemical, antioxidant and antimicrobial studies of cinnamon leaf and bark volatile oils, oleoresins and their constituents. Food and Chemical Toxicology, 45(9): 1650-1661.
  - USFDA, 2006. Everything added to food in the United States: a food additive database.
  - Vinothapooshan, G. and Sundar, K., 2010. Wound healing effect of various extracts of *Adhatoda vasica*. International Journal of Pharma and Bio Science, 1: 530-536.
  - Westra, W.H., McMurray, J.S., Califano, J., Flint, P.W. and Corio, R.L., 1998. Squamous cell carcinoma of the tongue associated with cinnamon gum use: a case report. Head and Neck, 20: 430-433.
  - Yamaguchi, Y. and Yoshikawa, K., 2001. Cutaneous wound healing: an update. The Journal of Dermatology, 28(10): 521-534.
  - Jellin, J.M., 2006a. Cinnamon bark-Monograph (online). Available from <http://www.naturaldatabase.com> (accessed 30 August 2006).
  - Jellin, J.M., 2006b. Cassia cinnamon-Monograph (online). Available from <http://www.naturaldatabase.com> (accessed 30 August 2006).
  - Kanuri, G., Weber, S., Volynets, V., Spruss, A., Bischof, S.C. and Bergheim, I., 2009. Cinnamon extract protects against acute alcohol-induced liver steatosis in mice. Journal of Nutrition, 139(3): 482-487.
  - Khan, A., Safdar, M., Khan, M.M.A., Khattak, K.N. and Anderson, R.A., 2003. Cinnamon improves glucose and lipids of people with type 2 diabetes. Diabetes Care, 26: 3215-3218.
  - Kim, S.S., Oh, O.J., Min, H.Y., Park, E.J., Kim, Y., Park, H.J., Han, Y.N. and Lee, S.K., 2003. Eugenol suppresses cyclooxygenase expression in lipopolysaccharide-stimulated mouse macrophage RAW264.7 cells. Life Science, 73: 337-348.
  - Lee, J.S., Jeon, S.M., Park, E.M., Huh, T.L., Kwon, O.S., Lee, M.K. and Choi, M.S., 2003. Cinnamate supplementation enhances hepatic lipid metabolism and antioxidant defense systems in high cholesterol-fed rats. Journal of Medicinal Food, 6: 183-191.
  - Lee, S.H., Lee, S.Y., Son, D.J., Lee, H., Yoo, H.S., Song, S., Oh, K.W., Han, D.C., Kwon, B.M. and Hong, J.T., 2005. Inhibitory effect of 20-hydroxycinnamaldehyde on nitricoxide production through inhibition of NF-[kappa] B activation in RAW264.7 cells. Biochemical Pharmacology, 69: 791-799.
  - Luisa, A. and DiPietro, L., 2003. Burns Wound Healing: Methods and Protocols (Methodes in Molecular Medicine). Humana Press, 467p.
  - Lungarini, S., Aureli, F. and Coni, E., 2008. Coumarin and cinnamaldehyde in cinnamon marketed in Italy: A natural chemical hazard? Food additives and Contaminants. Part A, Chemistry, Analysis, Control, Exposure and Risk Assessment, 25(11): 1297-1305.
  - Matan, N., Rimkeeree, H., Mawson, A.J., Chompreeda, P., Haruthaithanasan, V. and Parker, M., 2006. Antimicrobial activity of cinnamon and clove oils under modified atmosphere conditions.

## Effects of Ceylon cinnamon ethanolic extract and flaxseed oil on cutaneous wounds healing in rat

S. Hesaraki<sup>1</sup>, M.R. Farahpour<sup>2</sup> and B. Yahyaei<sup>3\*</sup>

1- Department of Pathobiology, Islamic Azad University, Science and Research Branch, Tehran, Iran

2- Department of Clinical Sciences, Islamic Azad University, Urmia Branch, Urmia, Iran

3\*- Corresponding author, Department of Medical Sciences, Islamic Azad University, Shahrood Branch, Shahrood, Iran

E-mail: behroozyahyaei@yahoo.com

Received: April 2014

Revised: September 2014

Accepted: September 2014

### Abstract

Wound is an inevitable event in life, occurring due to microbial infection or physical or chemical damage. The present study was conducted in order to compare the effect of Ceylon cinnamon extract and flaxseed oil on the healing of wounds induced in rat. Thirty-two rats were divided into four groups. The wound healing process was evaluated for groups related to Ceylon cinnamon ethanolic extract (3%) and flaxseed oil at a concentration of 3% on days 3, 7, 14 and 21. In addition, one group received no treatment as control, and one group received the vaseline eucerin ointment as reference standard. The results showed that Ceylon cinnamon extract and flaxseed oil were effective in accelerating the wounds healing process and, in particular, increased epithelization rate in the treatment groups compared to the other groups, so that the size of the wound area in the *Ceylon cinnamon* group, flaxseed oil group, placebo group and the control group on day 21 were calculated to be  $2.6\pm 0.4$ ,  $3.72\pm 0.05$ ,  $5.01\pm 0.09$  and  $5.3\pm 0.07$ , respectively. Comparative evaluation of this study showed that *Ceylon cinnamon* was more effective in accelerating the closure of wound as compared with flaxseed oil.

**Keywords:** Wound healing; *Ceylon cinnamon*, flaxseed oil, epithelization.