

اثر عصاره هیدروالکلی سیاه‌دانه (*Nigella Sativa* L.) بر برخی فاکتورهای عملکرد تخمدان در موش سفید آزمایشگاهی بزرگ ماده

روح‌اله قلندری^۱، فرنگیس قاسمی^{۲*}، حسین کارگر جهرمی^۳ و نبی‌اله غلام‌زاده^۱

۱- کارشناس ارشد، گروه زیست‌شناسی، دانشگاه آزاد اسلامی، واحد جهرم، ایران

۲- نویسنده مسئول، استادیار، گروه زیست‌شناسی، دانشگاه آزاد اسلامی، واحد جهرم، ایران، پست الکترونیک: Ghassemi.fr@gmail.com

۳- دانشجوی دکتری، مرکز تحقیقات زئونوز، دانشگاه علوم پزشکی، جهرم، ایران

تاریخ پذیرش: اردیبهشت ۱۳۹۵

تاریخ اصلاح نهایی: فروردین ۱۳۹۵

تاریخ دریافت: تیر ۱۳۹۴

چکیده

سیاه‌دانه (*Nigella sativa* L.) گیاهی داروییست که از گذشته‌های دور در درمان پاره‌ای از بیماری‌ها از جمله ناتوانی جنسی کاربرد داشته است. از این رو، این تحقیق با هدف مطالعه اثر سیاه‌دانه بر ساختار بافتی تخمدان انجام شد. در این تحقیق، ۳۵ سر موش سفید بزرگ ماده (ویستار) با وزن ۳۰۰-۲۵۰ گرم تهیه و به ۵ گروه مساوی شامل کنترل (بدون تیمار)، شاهد (دریافت‌کننده محلول آب و الکل) و سه گروه تیمار تقسیم شدند. عصاره سیاه‌دانه به ترتیب در دوزهای حداقل، متوسط و حداکثر (۱۰۰، ۲۰۰، ۴۰۰ mg/kg/b.wt) تهیه و طی ۳ هفته روزانه به موش‌های گروه تیمار تزریق درون صفاقی شد. در پایان دوره تیمار، تخمدان موش‌ها را جدا و پس از آنگیری، شفاف‌سازی و جایگزینی با پارافین، مقاطع بافتی ۵ میکرونی تهیه گردید. انواع فولیکول‌ها شمارش و تغییرات بافتی با میکروسکوپ نوری مطالعه شد. داده‌های حاصل با SPSS (۱۷) و ANOVA تحلیل و گروه‌های مورد بررسی با آزمون t ($P < 0.05$) با هم مقایسه شدند. نتایج حاصل کاهش معنی‌داری را در تعداد فولیکول بدوی و فولیکول اولیه در تمامی گروه‌های تیمار نسبت به گروه کنترل نشان داد. تعداد فولیکول ثانویه و وزن تخمدان‌ها نیز در تیمار با دوز مصرفی حداکثر در مقایسه با کنترل کاهش معنی‌داری داشتند. با استناد به یافته‌های این تحقیق، عصاره هیدروالکلی سیاه‌دانه بر بافت تخمدان تا حدودی اثر تخریبی وابسته به دوز داشته و از مصرف آن در دوره بارداری باید اجتناب شود.

واژه‌های کلیدی: سیاه‌دانه (*Nigella sativa* L.)، بافت تخمدان، فولیکول‌ها، موش.

مقدمه

انسان همیشه از گیاهان دارویی برای درمان بیماری‌ها استفاده کرده است و گیاه سیاه‌دانه (*Nigella sativa* L.) متعلق به خانواده آلاله (Ranunculaceae) نیز گیاهی دارویی محسوب می‌شود که در درمان سرفه، احتقان بینی، سردرد، دندان درد، اختلالات قاعدگی و ناتوانی جنسی

مصرف می‌شده است (Asgary et al., Nagi et al., 2008). این گیاه در اغلب مناطق ایران می‌روید و از قدیم به‌عنوان ادویه و ماده افزودنی به نان مورد استفاده بوده است (Jazayeri, 2004).

ترکیب‌های عمده سیاه‌دانه عبارتند از: ترانس آنتول (۳۸/۳٪)، پارا-سیمن (۱۴/۸٪) و لیمونن (۴/۳٪). همچنین

(بدون تیمار)، گروه شاهد (دریافت‌کننده محلول آب و الکل) و سه گروه تیمار تقسیم شدند. عصاره سیاه‌دانه به ترتیب در دوزهای حداقل، متوسط و حداکثر (400 mg/kg/b.wt)، 200 ، 100 تهیه و طی ۳ هفته روزانه به موش‌های هر سه گروه تزریق درون صفاقی شد. در پایان دوره تیمار، تخمدان موشها را جدا و پس از آبگیری، شفاف سازی و جایگزینی با پارافین، مقاطع بافتی 5×5 میکرونی تهیه گردید. انواع فولیکول‌ها شمارش و تغییرات بافتی با میکروسکوپ نوری با بزرگنمای $10 \times$ و $40 \times$ مطالعه شد. داده‌های حاصل با SPSS (۱۷) و آزمون ANOVA تحلیل و گروه‌ها با آزمون t ($P < 0.05$) با هم مقایسه شدند.

در ابتدا از دانه سیاه‌دانه به روش سوکسله به ازای 10 گرم از پودر نمونه، 200 CC حلال (آب و اتانول) با دستگاه Rotavapor عصاره تهیه شد. از محلول آب و الکل به نسبت مساوی برای حلال عصاره استفاده شد. پس از تعیین دوز با استفاده از روش LD_{50} (دوز کشنده 800 میلی‌گرم بر کیلوگرم وزن بدن)، غلظت‌های حداقل، متوسط و حداکثر عصاره سیاه‌دانه در دوزهای (400 ، 200 ، 100 mg) بر کیلوگرم وزن بدن موش تعیین گردید. دوزهای ذکر شده طی 21 روز با استفاده از سرنگ انسولین و به صورت درون صفاقی به موش‌های گروه تیمار تزریق شد.

در پایان دوره تیمار، تخمدان چپ و راست همه موش‌ها را پس از بیهوشی از بدن جدا کرده و پس از توزین با ترازوی دیجیتال با سرم فیزیولوژی شستشو داده و در فرمالین 10% تثبیت شد. از نمونه‌ها پس از مراحل پاساژ بافتی (آب‌گیری، الکل‌زدایی، نفوذ دادن پارافین و قالب‌گیری)، مقاطع 5×5 میکرومتری تهیه و با هماتوکسیلین ائوزین رنگ‌آمیزی شدند. انواع فولیکول‌ها (بدوی، اولیه، ثانویه، اترتیک، گراف و تعداد جسم زرد) با میکروسکوپ نوری با بزرگنمایی $40 \times$ و $10 \times$ شمارش گردید.

داده‌های بدست‌آمده توسط نرم‌افزار SPSS ویرایش 17 و با استفاده از آزمون آنالیز واریانس یک‌طرفه (ANOVA) تحلیل و گروه‌های مورد مطالعه با آزمون دانکن در سطح معنی‌داری $P < 0.05$ با هم مقایسه شدند.

تیموکینون، دی‌تیموکینون، تیموهیدروکینون و تیمول روغن (اسید لینولئیک: $55/6\%$)، اولئیک ($23/4\%$) و پالمیتیک مواد مؤثر اصلی در عصاره آبی گیاه سیاه‌دانه هستند (Haji et al., 2013).

مطالعات انجام شده روی اثر عصاره آبی گیاه سیاه‌دانه بر سیستم تولیدمثلی حکایت از آن دارد که این گیاه وزن اندام‌های جنسی و تعداد اسپرم‌ها را افزایش داده و باعث پیشرفت شاخص‌های باروری در موش‌های جنس نر می‌شود (Bashandy, Hosseinzadeh et al., 2006). در جنس ماده موش سفید بزرگ نیز باعث افزایش فولیکول‌گراف و جسم زرد شده که این می‌تواند اثر مثبتی بر باروری جنس ماده داشته باشد (Parhizkar et al., 2011). اثر کاهش‌دهنده چربی (Buriro & Tayyab, 2007)، تأثیر بر عملکرد ماهیچه (Hosseinzadeh & Taghi, 2012)، ضدسرطانی (Ahmed et al., 2012)، حفاظت اندام‌ها در مقابل سموم (Kanter et al., 2005)، ضد دیابتی (Kaleem et al., 2006) و فعالیت آنتی‌اکسیدانی (Hala et al., 2011) این گیاه نیز در تحقیقات زیادی نشان داده شده است. اما تحقیقات و اطلاعات در ارتباط با اثر عصاره هیدروالکلی گیاه سیاه‌دانه بر دستگاه جنسی ماده بسیار اندک بوده و از طرفی نظر عوام بر عدم مصرف سیاه‌دانه در زنان است. از این رو تناقضات موجود انگیزه‌ای برای انجام این پژوهش با هدف مطالعه اثر گیاه سیاه‌دانه بر ساختار بافتی تخمدان و تغییرات آن در موش‌های صحرایی جنس ماده نژاد ویستار شد.

مواد و روش‌ها

در این پژوهش 35 سر موش سفید بزرگ ماده بالغ از نژاد ویستار با وزن تقریبی $250-300 \text{ g}$ انتخاب و پس از 2 هفته نگهداری در شرایط استاندارد ($22 \pm 2^\circ \text{C}$) و چرخه 12 ساعت روشنایی و 12 ساعت تاریکی (برای سازگاری) و سیکل کردن آنها با تزریق زیرجلدی پروژسترون و تهیه اسمیر واژنی (Sheikhi-Karizaki, 1999)، در 5 گروه مساوی تقسیم شدند. گروه‌ها شامل گروه کنترل

نتایج

(شکل ۱-D) در هر سه گروه تیمار در سطح معنی‌داری دارای $P < 0.05$ ، نسبت به گروه کنترل کاهش داشتند ولی میانگین تعداد جسم زرد (شکل ۱-H) و فولیکول آترتیک (شکل ۱-G) تغییر معنی‌داری ($P < 0.05$) نسبت به گروه کنترل از خود نشان ندادند (جدول ۱).

نتایج این پژوهش نشان داد که وزن تخمدان‌ها (شکل ۱-A و ۱-B) و میانگین تعداد فولیکول‌های ثانویه (شکل ۱-E) و فولیکول گراف (شکل ۱-F) در گروه تجربی با دوز حداکثر و فولیکول‌های بدوی (شکل ۱-C) و اولیه

جدول ۱- مقایسه میانگین گروه‌های مختلف در مورد همه پارامترها

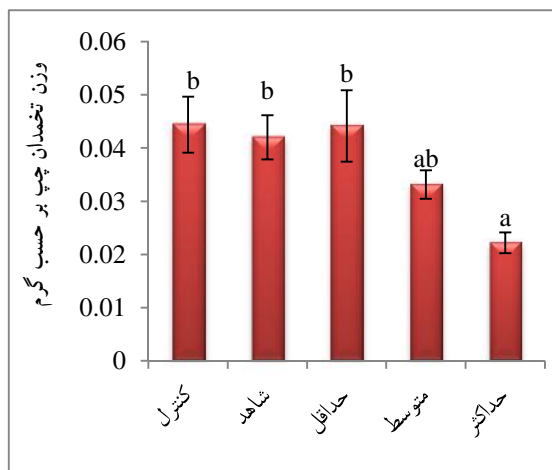
حداکثر	متوسط	حداقل	شاهد	کنترل	
۴/۲۰ a	۵/۲۵۰ a	۵/۳۷۵ a	۷/۲۸۵ b	۸/۱۴۲ b	فولیکول بدوی (%)
۱/۷۰ a	۲/۳۷۵ a	۲/۳۱۲ a	۳/۷۸۵ b	۴/۰ b	فولیکول اولیه (%)
۱/۷۵۰ a	۲/۲۵۰ ab	۳/۱۲۵ ab	۴/۲۸۵ b	۴/۴۲۸ b	فولیکول ثانویه (%)
۱/۰ a	۱/۵۰ a	۱/۶۶۶ a	۲/۰ a	۲/۰ a	فولیکول گراف (%)
۴/۵۷۱ b	۴/۰ a	۴/۳۷۵ ab	۵/۲۰ b	۴/۷۵۰ ab	جسم زرد (%)
۳/۷۱۴ b	۴/۱۴۲ ab	۳/۶۲۵ a	۳/۰ ab	۴/۰ ab	فولیکول آترتیک (%)
۰/۰۲۶ a	۰/۰۳۲ ab	۰/۰۳۲ b	۰/۰۴۴ b	۰/۰۴۵ b	وزن تخمدان راست (گرم)
۰/۰۲۲ a	۰/۰۳۳ ab	۰/۰۳۲ b	۰/۰۴۴ b	۰/۰۴۵ b	وزن تخمدان چپ (گرم)

گروه حداقل: دریافت‌کننده ۱۰۰ mg/kg/b.wt عصاره هیدروالکلی سیاهدانه

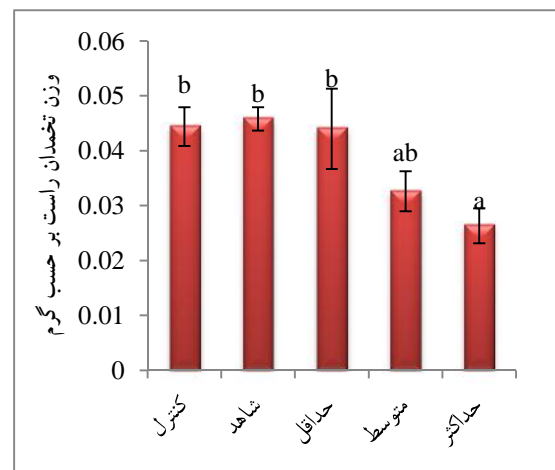
گروه متوسط: دریافت‌کننده ۲۰۰ mg/kg/b.wt عصاره هیدروالکلی سیاهدانه

گروه حداکثر: دریافت‌کننده ۴۰۰ mg/kg/b.wt عصاره هیدروالکلی سیاهدانه

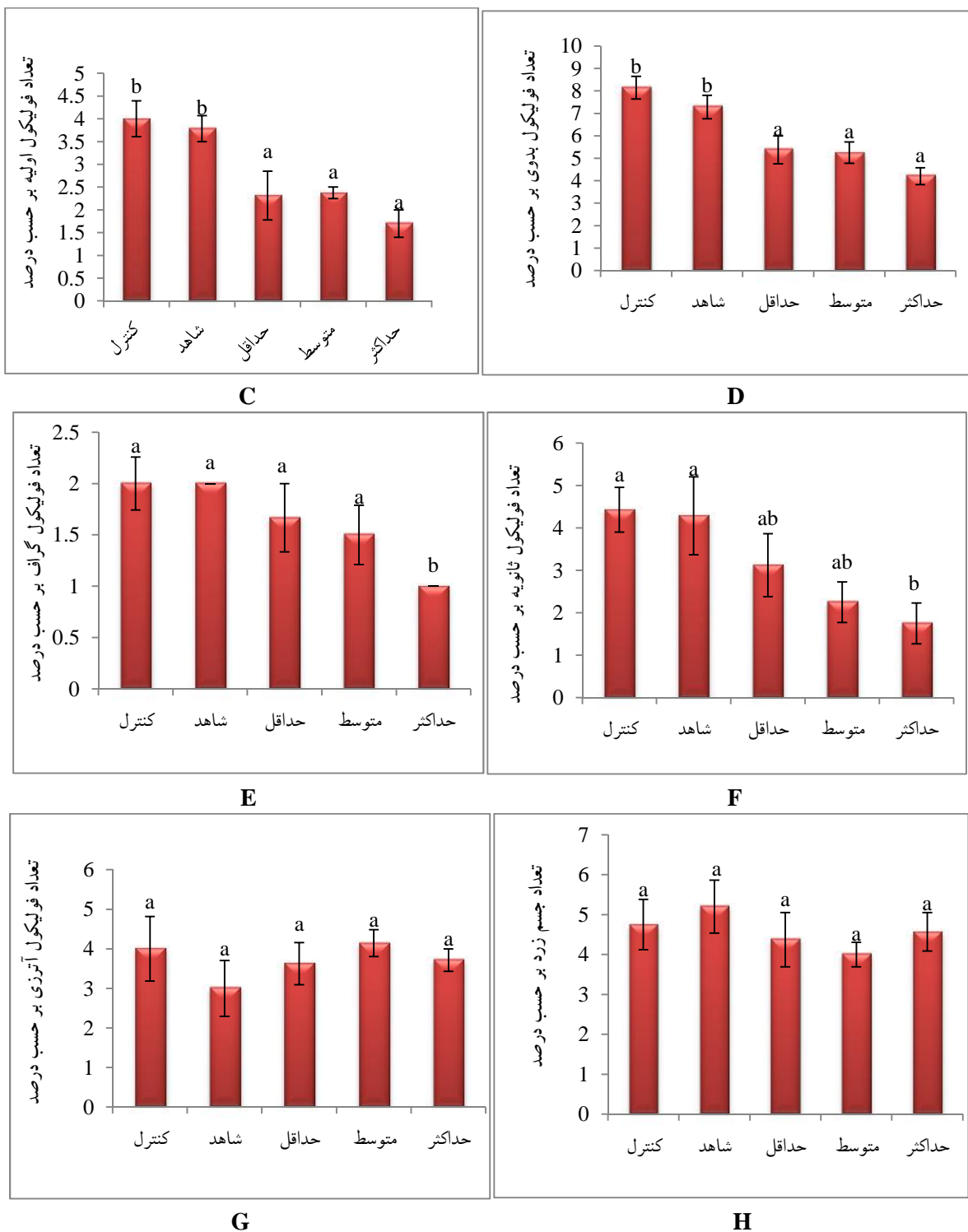
اختلاف حرف در ستون‌های نمودارهای زیر، نشان‌دهنده اختلاف معنی‌دار بین آنهاست.



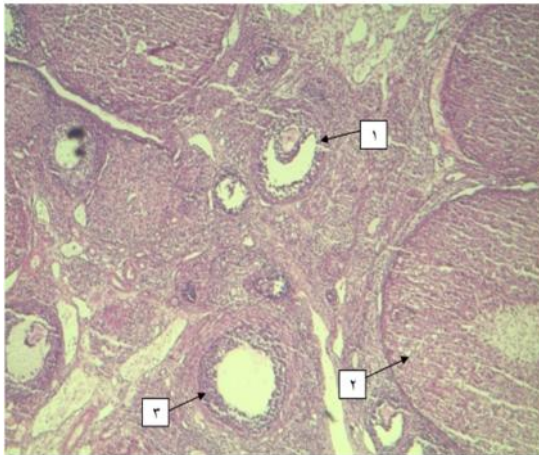
A



B

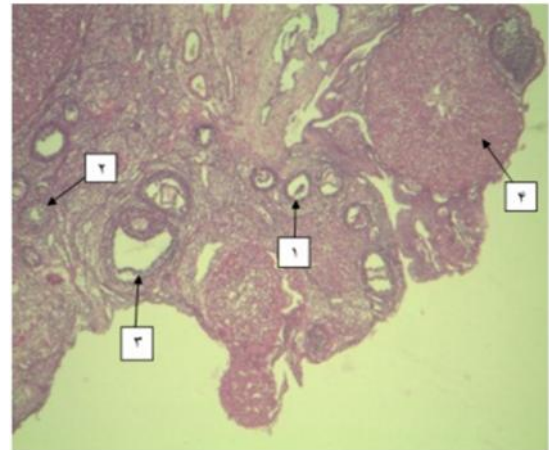


شکل ۱- (A): تخمدان چپ - (B): تخمدان راست - (C): میانگین تعداد فولیکول بدوی - (D): میانگین تعداد فولیکول اولیه - (E): میانگین تعداد فولیکول ثانویه - (F): میانگین تعداد فولیکول گراف - (G): میانگین تعداد فولیکول آترتیک - (H): میانگین تعداد جسم زرد



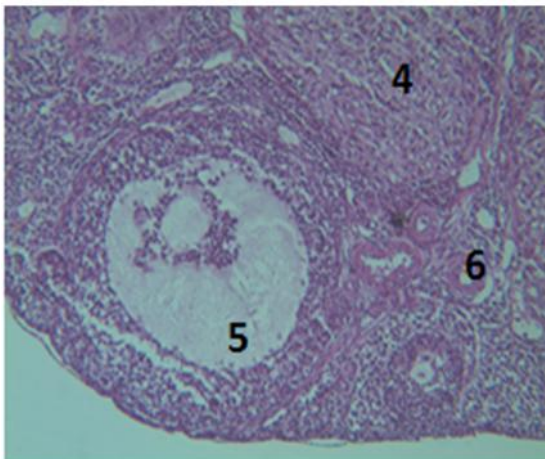
شکل ۳- تخمدان در گروه شاهد (H&E, 10X)

۱ و ۳: فولیکول ثانویه

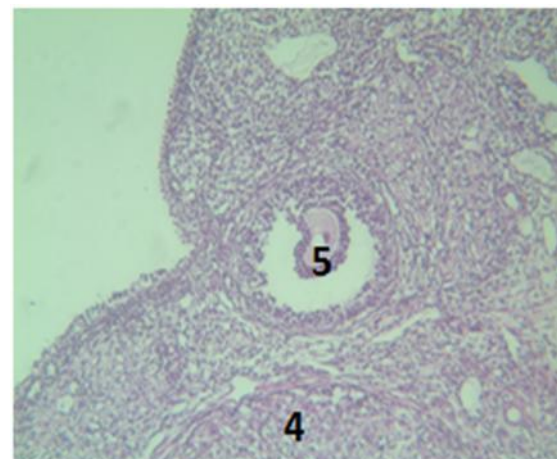


شکل ۲- تخمدان در گروه کنترل (H&E, 10X)

۱ و ۲: فولیکول اولیه تک لایه و چند لایه؛ ۳: فولیکول ثانویه؛ ۴: جسم زرد

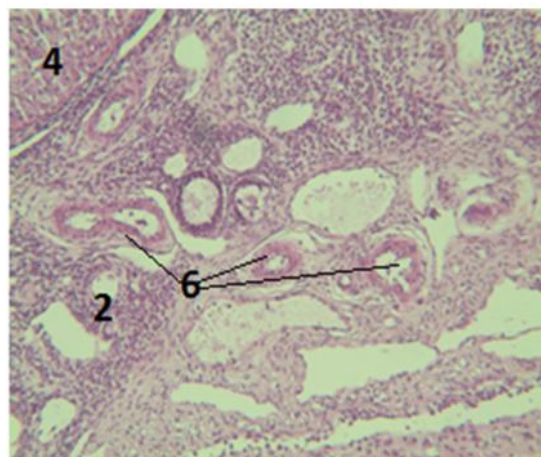


شکل ۵- تخمدان در تیمار با دوز متوسط (H&E, 10X)



شکل ۴- تخمدان در تیمار با دوز حداقل (H&E, 40X)

۴: جسم زرد؛ ۵: فولیکول گراف؛ ۶: فولیکول آترتیک



شکل ۶- تخمدان در تیمار با دوز حداکثر (H&E, 40X)

۲: فولیکول ثانویه؛ ۴: فولیکول گراف؛ ۶: فولیکول آترتیک

در حالی که نتایج تحقیقات انجام شده در رابطه با مصرف این دارو در جنس نر حکایت از افزایش وزن بیضه و افزایش قدرت باروری دارد (Mukhallad *et al.*, 2009). البته مغایرت این نتیجه با یافته‌های فوق می‌تواند به اثر متفاوت داروهای گیاهی و حتی شیمیایی بر بافت‌های مختلف بدن باشد (Gihani & Asad, 2004) و آنچه مسلم است مقدار داروی مصرفی و مدت مصرف آن، شرایط فیزیولوژیکی موجود هدف، نژاد و جنس آن حتی در محیط می‌تواند تأثیر داشته باشد (Fallah Husseini *et al.*, 2012; Anzalone *et al.*, 2004).

تحقیقات نشان داده که مصرف ۶ گرم عصاره آبی سیاه‌دانه به‌ازای هر کیلوگرم وزن بدن انسان با سمیت کبدی همراه است (Anzalone *et al.*, 2004) و مصرف آن با بعضی از داروهای شیمیایی تداخل دارویی ایجاد کرده و عوارضی مانند فشار خون یا کاهش پتاسیم خون و ... را موجب می‌شود.

اثر عصاره گیاه سیاه‌دانه در القای قاعدگی و تشدید خونریزی توسط Jazayeri (۲۰۰۴) بیان شد و Goreja (۲۰۰۳) نیز نشان داد که مصرف زیاد این ماده، باعث سقط جنین شده‌است. بروز این پدیده می‌تواند به‌دلیل اثر ترکیب‌هایی مانند فنل‌ها و پارا-سیمن بر ماهیچه‌های دیواره رحم باشد که با انقباض‌های ایجاد شده باعث سست شدن اتصال جنین به رحم و در نتیجه سقط آن شده باشد (Haji Sharif, 2013; Goreja, 2003).

گرچه انتظار می‌رفت که به‌دلیل وجود ترکیب‌هایی با خواص سمی، تغییرات مرفولوژیکی چشمگیری در سلول‌ها مشاهده شود اما بجز در گروه تیمار با دوز حداکثر دارو که تعداد بیشتری از فولیکول‌های آترتیک دیده می‌شد (شکل ۶)، بقیه تا حدودی طبیعی به نظر می‌رسید که می‌تواند به علت کافی نبودن دوز مصرفی عصاره باشد (شکل ۴ و ۵). ترکیب‌هایی مانند اسید لینولئیک، اسید اولئیک، لیپیدهای خنثی و گلیسرول‌ها، همچنین لیپیدهای قطبی شامل فسفاتیدیل کولین از زیر گروه فسفولیپیدها در این گیاه وجود دارد که می‌تواند با ایجاد رادیکال‌های آزاد باعث

در مطالعه فتومیکروگراف‌های بدست‌آمده تغییرات مرفولوژیکی قابل توجهی در فولیکول‌ها و سلول‌ها دیده نشد. انواع فولیکول به شکل طبیعی مشاهده شد (شکل‌های ۲ و ۳). تغییرات قابل توجهی در بافت تخمدان در مقایسه با گروه کنترل مشاهده نشد ولی فولیکول آترتیک با تعداد زیاد دیده شد (شکل‌های ۴، ۵ و ۶).

بحث

نتایج بدست‌آمده از این تحقیق نشان می‌دهد که عصاره هیدروالکلی سیاه‌دانه بر بافت تخمدان در موش سفید بزرگ ماده نژاد ویستار بجز در گروه تیمار با دوز بالا آثار مخربی ایجاد نکرده است که با نتایج پاره‌ای از تحقیقات انجام شده (Parhizkar *et al.*, 2011) تطابق ندارد. با توجه به اینکه عصاره سیاه‌دانه می‌تواند باعث کاهش گلیکوژن و چربی‌های ذخیره‌ای در اندام‌های مختلف بدن شود (Sharma *et al.*, 2009)، کاهش وزن تخمدان‌ها در این پژوهش (شکل A-1 و B-1) قابل انتظار بود و رخداد آن در تیمار با دوز حداکثر به علت وابستگی این اثر به دوز ترکیب‌های موجود در عصاره گیاه است. در ضمن کاهش تعداد فولیکول‌های بدوی و اولیه (شکل C-1 و D-1) در همه تیمارها و کاهش فولیکول ثانویه و گراف نیز باعث کاهش وزن تخمدان می‌شود (Sharma *et al.*, 2009; Shryatzadeh *et al.*, 2009). خواص ترکیب‌های موجود در عصاره سیاه‌دانه از جمله ترکیب‌های فنلی، ساپونین‌ها و ملانتین (گلیکوزید سمی) می‌تواند باعث تخریب سلول‌های گرانولوزای فولیکول‌ها شده و کاهش وزن تخمدان را به‌دنبال داشته باشد. ترکیب‌هایی مانند ملانتین و پارا-سیمن نیز با خواص سمی خود ممکن است در ایجاد استرس اکسیداتیو و به تبع آن، تخریب سلول‌ها و استرومای تخمدان مؤثر بوده و نتیجه فوق را باعث شده باشند (Shryatzadeh *et al.*, 2009). این ترکیب‌ها به‌دلیل اتصال به ماکرومولکول‌ها و آنزیم‌ها و رسوب آنها باعث هضم مواد لازم، افزایش دفع پروتئین و املاح ضروری و کاهش ارزش تغذیه‌ای می‌شوند (Sheikhi-Karizaki, 1999; Musa *et al.*, 2004).

- cancer cell lines by thymoquinone. *International Journal of Oncology*, 22: 107-113.
- Alenzi, F.Q., El-sayed, F., El-bolkiny, E. and Salem, M.L., 2010. Protective effects of *Nigella sativa* oil and thymoquinone against toxicity induced by the anticancer drug. *British Journal biomedical science*, 67(1): 20-28.
 - Anzalone, C.R., Hong, L.S., Lu, J.K.H. and LaPolt, P.S., 2004. Influences of age ovarian follicular reserve estrous cycle pattern ovulation and hormone secretion. *Biology of Reproduction*, 64(4): 1056-1062.
 - Asgary, P., Ghanadi, A. and Dashti, Gh., 2008. Effects of *Nigella sativa* on atherosclerosis and its risk factors in hypercholesterolemic rabbits. *Iranian Journal of Diabetes and Lipid Disorders*, 6(3): 235-241.
 - Bashandy, A.E., 2007. Effect of fixed oil of *Nigella sativa* on male fertility in normal and hyperlipidemic rat. *international Journal of Pharmacology*, 3(1): 27-33.
 - Buriro, M. and Tayyab, M., 2007. Effect of *Nigella sativa* on lipid profile in albino rats. *Gomal Journal of Medical Sciences*, 5(1): 14-35.
 - Fallah Hussein, H., Mohtashamy, R., Sadeqi, Y. and Fallah Hussein, A., 2012. The review on the pharmacological effect of *Nigella sativa* seed. *Journal of Herbs*, 1(2): 14-18.
 - Gihani, A. and Asad, U.K., 2004. A Review of medicinal uses and pharmacological activities of *Nigella sativa*. *Pakistan Journal of Biology Science*, 7(4): 441-451.
 - Goreja, W.G., 2003. *Black Seed: Nature's Miracle Remedy*. NY7 Amazing Herbs Press, New York, 46p.
 - Haji Sharif, A., 2013. *The Secrets of Medicinal Plants*. Hafez Novin Press, Iran, 960p.
 - Hala, M.A., 2011. Protective effect of *Nigella Sativa*, linseed and celery oils against testicular toxicity induced by sodium valproate in male rats. *Journal of American Science*, 7(5): 687-693.
 - Hosseinzadeh, H., Jaafari, M. and Khoeib, A., 2006. Anti-ischemic effect of *Nigella sativa* L. seed in male rats. *Iranian Journal of Pharmacological Research*, 1: 53-58.
 - Hosseinzadeh, H. and Taghi, M.M., 2012. Effect of *Nigella sativa* seed extracts on ischemia reperfusion in rat skeletal muscle. *Pharmacology*, 2: 326-335.
 - Jazayeri, Gh., 2004. *Foods Language (Vol. 3)*. Amir Kabir Press, Tehran, Iran, 450p.
 - Kaleem, M., Kirmani, D., Asif, M., Ahmed .Q. and Bano, B., 2006. Biochemical effects of *Nigella*

بروز عوارض سوء در بعضی از اندامها شود اما از طرفی وجود بعضی ترکیبها با خاصیت آنتی‌اکسیدانی مانند تیموکوئینون، آنتول و ترکیبهای کارواکرول در آن مانع اثرات منفی آن می‌شود (Alenzi et al., 2005؛ Vahdati et al., 2010).

در تحقیقی تحت عنوان فعالیت آنتی‌اکسیدانی اسانس روغنی سیاه‌دانه نشان داده شد که گروه‌های تام تیول افزایش یافته و این گروه‌ها با خنثی کردن رادیکال‌های آزاد باعث کاهش پراکسیداسیون لیپیدی و استرس اکسیداتیو می‌شوند (Khodaii et al., 2009).

البته عدم اختلاف بین گروه کنترل و شاهد در تمام پارامترهای مورد بررسی نیز اثر الکل بر بدن را نفی می‌کند. گرچه عصاره تهیه شده در این تحقیق هیدروالکلی بوده ولی الکل ضمن عصاره‌گیری سریع تبخیر شده، از این رو به نظر می‌رسد اختلاف نتیجه این تحقیق با نتایج مثبت عصاره آبی سیاه‌دانه بر اندام جنسی نر (Bashandy, 2007؛ Hosseinzadeh et al., 2006) به حلال سیاه‌دانه مربوط نباشد.

به‌عنوان نتیجه‌گیری کلی می‌توان گفت که با استناد به نتایج حاصل از این تحقیق، عصاره هیدرو الکلی سیاه‌دانه به‌صورت وابسته به دوز تا حدودی دارای اثرات مخرب بر بافت تخمدان است و در دوزهای پایین اثر تخریبی ندارد. از این رو در خانم‌ها باید با احتیاط بیشتر و در دوز پایین مصرف شود.

سپاسگزاری

بدین وسیله از کلیه کسانی که در انجام این پژوهش ما را یاری کردند، به‌ویژه سرکار خانم دکتر نازنین شفیعی و آقایان امین قلندری، عقیل قلندری، عادل بختیاری، سید حاتم مهرانی و سرکار خانم الهام رحمانیان تشکر و قدردانی می‌شود.

منابع مورد استفاده

- Ahmed, M., Shoieb, E.M. and Pauls, S., 2012. In vitro inhibition of growth and induction of apoptosis in

- Nigella sativa* using supercritical carbon dioxide: study of antibacterial activity. *American Journal of Pharmacology-Toxicology*, 3(4): 225-2288.
- Parhizkar, S., Latiff, L., Rahman, S. and Parichehr, H., 2011. Assessing estrogenic activity of *Nigella sativa* in ovariectomized rats using vaginal cornification assay. *African Journal of Pharmacology*, 5(2): 137-142.
 - Sharma, N., Ahirwar, D., Jhade, D. and Gupta, S., 2009. Medicinal and pharmacological potential of *Nigella sativa*: a review. *Ethnobotanical Review*, 13: 946-955.
 - Sheikhi-Karizaki, A., 1999. Pharmacognostical investigation of *Nigella sativa* and determination of its components with GC-MS analyzer. *Tehran University Medical Science*, 2(1): 234-243.
 - Shryatzadeh, M., Maleki-Rad, A. and Rahzani, K., 2009. The effect of *Nigella sativa* on oxidative stress. *Medical Journal of Shahre Kord University*, 12(4): 21-26.
 - Vahdati, N., Rakhshandeh, H. and Omid, A., 2005. An investigation on LD₅₀ and subacute hepatic toxicity of *Nigella sativa* seed extracts in mice. *Pharmazie*, 60: 544-547.
 - Nigella sativa* L. seeds in diabetic rats. *Indian Journal Experimental and Biology*, 44(9): 745-748.
 - Kanter, M., Coskun, O. and Budancamanak, M., 2005. Hepatoprotective effects of *Nigella sativa* L. and *Urtica dioica* L. on lipid peroxidation, antioxidant enzyme systems and liver enzymes in carbon tetrachloride-treated rats. *World Journal of Gastroenterology*, 11(42): 6684-6688.
 - Khodaii, H., Chamani, M., Sadeghi, A. and Hejazi, H., 2009. Effects of conjugated linoleic acid on reproductive factors and hormones in the process of ovulation in mice (Balb/c). *Journal of Fertilization*, 2: 101-109.
 - Mukhallad, A.M., Mohamad, M.J.M. and Hatham, D., 2009. Effects of black seeds (*Nigella Sativa*) on spermatogenesis and fertility of male albino rats. *Journal of Medical and Medicine Science*, 4(2): 386-390.
 - Musa, D., Dilsiz, N., Gumushan, H., Ulakoglu, G. and Bitiren, M., 2004. Antitumor activity of an ethanol extract of *Nigella sativa* seeds. *Biologia Bratislava*, 59(6): 735-740.
 - Nagi, A., Alha, J., Mariana, N., Shamsudin, H. and Zamri, F., 2008. Extraction of essential oil from

Archive

Effects of hydro-alcoholic extract of *Nigella Sativa* L. on ovarian function factors in female rats

R. Ghalandari¹, F. Ghassemi^{2*}, H. Kargar Jahromi³ and N. Gholamzadeh¹

1- M.Sc., Department of Biology, Jahrom Branch, Islamic Azad University, Jahrom, Iran

2*- Corresponding Author, Faculty of Department of Biology, Islamic Azad University, Jahrom Branch, Jahrom, Iran
E-mail: Ghassemi.fr@gmail.com

3- Ph.D. Student, Zoonoses Research Center, Jahrom University of Medical Sciences, Jahrom, Iran

Received: July 2015

Revised: April 2016

Accepted: April 2016

Abstract

Black seeds (*Nigella Sativa* L.) is a medicinal plant that has long been used in the treatment of many diseases as sexual dysfunction. The present study was conducted to investigate effects of this plant on ovarian tissue structure. In this research, 35 adult female Wistar rats weighing 250-300 g were divided into five equal groups as follow: control group (without treatment), a sham solution of water and alcohol, and 3 treatment groups. The hydroalcoholic extract of black seeds was prepared in low, middle and high doses (100, 200 and 400 mg/kg/b.wt), respectively, and they were injected intraperitoneally in three treatment groups daily for three weeks. At the end of treatment period, the ovaries were dissected, and tissue sections (5µm) were prepared after dehydration, clearing and paraffin embedding. Follicular types were counted and histological changes were studied by light microscope. Data were analyzed by SPSS (17), and the study groups were compared by t-test ($P < 0.05$). The results showed significant decrease in the number of primordial and primary follicles in all treatment groups as compared with control group ($P < 0.05$). Also, the number of secondary follicle and ovarian weight in treatment with the maximum dose (400 mg/kg/b.wt) decreased significantly as compared with control group. According to the results, hydroalcoholic extract of black seeds showed somewhat destructive dose-dependent effects on ovarian tissue and its use should be avoided during pregnancy.

Keywords: Black seeds (*Nigella Sativa* L.), ovarian tissue, follicles, rat.