

## اثر عصاره هیدروالکلی سرخه‌ولیک (*Crataegus monogyna* Jacq.) بر هیستوپاتولوژی و نشانگرهای آسیب کبدی در موش‌های صحرایی دیابتی نر بالغ

میثم احمدی‌نسب<sup>۱</sup>، سعید ولی‌پور چهارده چریک<sup>۲\*</sup> و محبوبه سترکی<sup>۳</sup>

۱- کارشناس ارشد، گروه زیست‌شناسی، واحد ایذه، دانشگاه آزاد اسلامی، ایذه، ایران

۲- نویسنده مسئول، استادیار، گروه زیست‌شناسی، واحد ایذه، دانشگاه آزاد اسلامی، ایذه، ایران، پست الکترونیک: valipoursaeed@gmail.com

۳- دانشیار، گروه زیست‌شناسی، واحد ایذه، دانشگاه آزاد اسلامی، ایذه، ایران

تاریخ پذیرش: اردیبهشت ۱۳۹۸

تاریخ اصلاح نهایی: اسفند ۱۳۹۷

تاریخ دریافت: مهر ۱۳۹۷

### چکیده

بیماری دیابت ملیتوس با تغییرات فیزیکی، فیزیولوژیکی و پاتولوژیکی در بافت کبد همراه است. هدف از این مطالعه بررسی اثرهای حفاظتی عصاره هیدروالکلی سرخه‌ولیک (*Crataegus monogyna* Jacq.) بر هیستوپاتولوژی و عملکرد کبد در موش‌های صحرایی دیابتی شده توسط استریتوزوتوسین بود. در این مطالعه تجربی موش‌های صحرایی نر نژاد wistar به‌طور تصادفی در ۶ گروه ۸ تایی (n=۸) شامل کنترل، دیابتی درمان نشده، دیابتی درمان شده با دوزهای ۱۰۰، ۲۰۰ و ۴۰۰ (mg/kg) عصاره سرخه‌ولیک و کنترل مثبت (دیابتی درمان شده با کاپتوپریل) تقسیم شدند. پس از ۳ هفته تجویز عصاره و دارو به‌صورت درون صفاقی، سطح سرمی آنزیم‌های کبدی و آلبومین تعیین گردید و نمونه بافت کبد برای بررسی‌های هیستوپاتولوژی تهیه شد. برای القاء دیابت ۶۰ mg/kg استریتوزوتوسین (STZ) به‌صورت داخل صفاقی تزریق شد و پس از مشاهده علائم دیابت (قند خون بالای ۲۵۰ mg/dL و پرنوشی) تیمار توسط عصاره و دارو انجام گردید. در موش‌های دیابتی در مقایسه با موش‌های کنترل، آلبومین سرم کاهش معنی‌دار و میزان گلوتامیک پیروویک ترانس آمیناز (GPT) و گاما گلوتامیل ترانسفراز (GGT) سرم افزایش معنی‌دار نشان دادند ( $P < 0.05$ ). تیمار موش‌های دیابتی با دوزهای مختلف عصاره سرخه‌ولیک سبب افزایش معنی‌دار آلبومین سرم و کاهش معنی‌دار GGT سرم شد ( $P < 0.05$ ). در موش‌های دیابتی نکرز هیپاتوسیت‌ها، تخریب کامل لوبول‌ها و طناب‌های رماک و پرخونی نسبتاً شدید مشاهده شد و تیمار با عصاره سرخه‌ولیک سبب پیشگیری از تغییرات پاتولوژیک گردید. نتایج حاصل از این مطالعه نشان داد عصاره سرخه‌ولیک می‌تواند سبب پیشگیری از اختلال عملکرد و آسیب بافتی کبد در موش‌های صحرایی دیابتی گردد.

واژه‌های کلیدی: سرخه‌ولیک (*Crataegus monogyna* Jacq.)، دیابت، کبد، موش صحرایی.

## مقدمه

دیابت شایع‌ترین بیماری متابولیک در جهان است و در میان بیماری‌های مزمن به‌عنوان بزرگترین اپیدمی قرن شناخته شده است (Coskun et al., 2005). در ایران بیش از ۴/۵ میلیون بیمار شناخته شده دیابتی وجود دارد (شیوع بیش از ۸٪) و به‌نظر می‌رسد که تعداد افراد شناخته نشده و پره دیابت بسیار بیشتر باشد (شیوع بیشتر از ۱۶٪) (Rasolabadi et al., 2015).

بیماری دیابت نوع دو که ۹۵-۹۰٪ از موارد دیابت را به‌خود اختصاص می‌دهد، با سه ناهنجاری پاتوفیزیولوژیک شامل اختلال ترشح انسولین، مقاومت محیطی به انسولین و تولید بیش از حد گلوکز به‌وسیله کبد مشخص می‌شود (Ashraf et al., 2014). در دهه‌های اخیر، دیابت ملیتوس به‌دلیل افزایش شیوع چاقی، کم‌تحركی، مصرف بیشتر قندهای ساده و غذاهای با کالری بالا شیوع بیشتری داشته است. برخی از محصولات بیولوژیکی که توسط آدیپوسیت‌ها تولید می‌شوند (مانند لپتین، تومور نکروز فاکتور آلفا، اسید چرب آزاد) سبب تداخل در مراحل ترشح انسولین، عملکرد انسولین و نیز تعدیل وزن بدن شده و ممکن است در ایجاد مقاومت به انسولین نقش داشته باشند. با پیشرفت مقاومت به انسولین و هیپرانسولینمی جبرانی، جزایر پانکراس قادر به حفظ و تداوم افزایش انسولین خون نخواهند بود که در این حالت عدم تحمل به گلوکز ایجاد شده و کاهش بیشتر انسولین و افزایش تولید کبدی گلوکز، منجر به بروز دیابت آشکار همراه با هیپرگلیسمی ناشتا می‌شود و در نهایت ممکن است نارسایی سلول‌های بتا رخ دهد (Colditz et al., 1995).

بیماری دیابت می‌تواند خطر ابتلا به بیماری‌های کبدی را افزایش دهد (Mohamed et al., 2016). کنترل نامناسب قند خون، خطر بروز بیماری کبد چرب را افزایش می‌دهد. علاوه بر آن، سایر عوامل مرتبط با کنترل نامناسب در دیابت مانند چاقی و کلسترول بالا نیز می‌تواند خطر بروز کبد چرب را محتمل‌تر کند (Birkenfeld & Shulman, 2014).

مطالعات همچنین ارتباط تنگاتنگ بین سیروز کبدی و دیابت را نشان داده‌اند و گزارش نموده‌اند که افراد مبتلا به دیابت ملیتوس در معرض ابتلا به فیروز و سیروز کبدی نیز هستند (Angulo et al., 2015). آمینوترانسفرازهای کبدی شاخص‌های حساسی برای تعیین آسیب‌دیدگی سلول‌های کبدی هستند و بیشترین کاربرد آنها در تشخیص بیماری‌های کبدی است (Abou Alfathi et al., 2011). این آنزیم‌ها در شرایط عادی درون سلول‌های کبدی هستند و زمانی که کبد آسیب می‌بیند این آنزیم‌ها وارد جریان خون می‌شوند و افزایش سطوح سرمی آنها نشان‌دهنده آسیب کبدی است (Mohamed et al., 2016). گلوتامیک پیروویک ترانس آمیناز (GPT) اساساً در بافت کبد یافت می‌شود ولی گلوتامیک اگزالواسستیک ترانس آمیناز (GOT) و ALP (آلکالین فسفاتاز) در بافت‌های دیگر نیز یافت می‌شوند و به‌همین جهت GPT برای تعیین عملکرد کبد دارای حساسیت بیشتری است (Ashraf et al., 2014). GGT (گاما گلوتامیل ترانسفراز) نیز بازتاب‌دهنده عملکرد کبد و مسیرهای صفروای است و در انواع مختلف بافت‌ها از قبیل سلول‌های کبدی، اپی‌تلیال صفراوی، پانکراس، توبول‌های کلیه و روده وجود دارد. در بیماری‌های کبد، مجاری صفراوی و پانکراس فعالیت این آنزیم بالا می‌رود (Abou Alfathi et al., 2011).

در دیابت ملیتوس، استرس اکسیداتیو ناشی از هیپرگلیسمی مزمن نقش مهمی در پیشرفت بیماری و بروز علائم مربوط به آن ایفا می‌کند (Mohamed et al., 2016). نتایج مطالعات محققان نشان داده است که استفاده از گیاهان دارویی با فعالیت آنتی‌اکسیدانی قادر است هیپرگلیسمی و عوارض ناشی از دیابت را به‌طور معنی‌داری بهبود بخشد (Ashraf et al., 2014)؛ (Abou Alfathi et al., 2011). داشتن حداقل میزان اثرهای جانبی، کم‌هزینه بودن، در دسترس بودن و پذیرش بیشتر بیماران سبب شده است که گیاهان دارویی به‌مرور جایگزین برخی داروهای شیمیایی و سنتتیک گردند (Coskun et al., 2005; Jung et al., 2006).

خشک گردید و بعد توسط آسیاب برقی پودر شد. عصاره‌گیری به روش ماسراسیون انجام گردید. به منظور تهیه عصاره، پودر گیاه با آب و متانول (۷۰:۳۰ حجمی/حجمی) مخلوط شد و به مدت ۴۸ ساعت در دمای اتاق در تاریکی نگهداری شد. سپس مخلوط حاصل به وسیله کاغذ صافی صاف شد و با استفاده از دستگاه روتاری تغلیظ شد و بعد در دمای ۳۷ درجه در انکوباتور قرار داده شد تا به طور کامل خشک گردد (Sowndhararajan & Kang, 2013).

### گروه‌بندی حیوانات و القاء دیابت

در این تحقیق تجربی از موش‌های صحرایی نر نژاد ویستار با وزن ۲۵۰-۳۰۰ گرم استفاده شد. حیوانات در شرایط دمایی مناسب (۲۲±۲) و ۱۲ ساعت روشنایی (از ۸ صبح تا ۸ شب) و ۱۲ ساعت خاموشی (۸ شب تا ۸ صبح فردا) با دسترسی آزاد به آب و غذای یکسان در لانه حیوانات دانشگاه آزاد اسلامی ایذه نگهداری شدند. کار با حیوانات آزمایشگاهی براساس منشور اخلاقی کار با حیوانات آزمایشگاهی مصوب کمیته اخلاق در پژوهش دانشگاه آزاد اسلامی انجام شد.

برای انجام مطالعه، از موش‌هایی استفاده شد که در شرایط طبیعی و در حالت ناشتا، میزان گلوکز سرم آنها کمتر از ۱۳۰ میلی‌گرم بر دسی‌لیتر است (Szkudelski, 2001). برای این منظور یک قطره خون از دم موش گرفته شد و میزان گلوکز خون با استفاده از دستگاه گلوکومتر تعیین گردید. برای دیابتی نمودن موش‌های صحرایی از داروی استرپتوزوتوسین (STZ) به صورت تک دوز و داخل صفاقی به میزان ۶۰ میلی‌گرم بر کیلوگرم به صورت محلول در سالیین فیزیولوژیک سرد استفاده شد و پس از مشاهده علائم دیابت، حدود ۷۲ ساعت بعد از تزریق (افزایش قند خون به میزان بیش از ۲۵۰ میلی‌گرم بر دسی‌لیتر و پرنوشی)، تیمار داروها (۳ روز پس از تزریق STZ) به مدت ۳ هفته به صورت روزانه و داخل صفاقی انجام شد (Szkudelski, 2001). موش‌ها در ۶ گروه ۸ تایی قرار گرفتند. گروه کنترل

سرخه‌ولیک با نام علمی (*Crataegus monogyna*) به جنس *Crataegus* و خانواده Rosaceae تعلق دارد. سرخه‌ولیک یک درختچه (ارتفاع ۵ تا ۱۴) با تاج پوشش متراکم، پوست به رنگ قهوه‌ای تیره با خطوط رنگ نارنجی و شاخه‌های کوچکتر آن دارای تیغ‌های بلندی می‌باشد. برگ‌های گیاه تخم‌مرغی شکل و لوب‌دار با ابعاد ۲-۴ میلی‌متر است (Kirakosyan et al., 2003). سرخه‌ولیک دارای میوه‌های کوچک به رنگ قرمز تیره یا سیاه بنام ولیک (haw) است که اواسط پاییز می‌رسند و برای اهداف درمانی و همچنین به عنوان چاشنی در برخی مواد غذایی همانند ژله‌ها، مربا و شربت‌ها استفاده می‌شوند (Sallabanks, 1992). مطالعات متعدد نشان داده است که میوه سرخه‌ولیک می‌تواند برخی از عوامل خطر بیماری‌های قلبی عروقی همانند فشار خون بالا، هیپرکلسترولمی و هیپرلیپیدمی را کاهش دهد (Salehi; Chang et al., 2005; et al., 2009). قطره کراتاگوس که از میوه این گیاه تهیه می‌شود، اثرهای کاردیوتونیک، گشادکننده سرخرگ کرونری و پایین آورنده فشار خون دارد (Kirakosyan et al., 2003). عصاره سرخه‌ولیک به دلیل وجود ترکیب‌های زیست‌فعال مختلف همانند اپی‌کاتچین، هایپروسید، کورستین، وایتکسین، کومارین و کلروژنیک از فعالیت آنتی‌اکسیدانی قابل ملاحظه‌ای برخوردار است (Barros et al., 1991; Bahorun et al., 2003). از این رو هدف از این مطالعه بررسی اثر عصاره هیدروالکلی سرخه‌ولیک بر هیستوپاتولوژی و نشانگرهای آسیب کبدی در موش‌های صحرایی دیابتی نر بالغ بود.

### مواد و روش‌ها

#### تهیه عصاره و عصاره‌گیری

گیاه سرخه‌ولیک از استان خوزستان تهیه و با نمونه ثبت شده در هرباریوم گروه زیست‌شناسی دانشگاه آزاد اسلامی واحد ایذه تطبیق و تأیید گردید (شماره هرباریوم ۶۷۸۹۱). میوه بدون هسته گیاه سرخه‌ولیک در دمای اتاق در سایه

آزمون ناپارامتری Kolmogorov-Smirnov فرض طبیعی بودن توزیع فراوانی داده‌ها تأیید گردید ( $P > 0.05$ ). داده‌ها توسط آنالیز واریانس یک‌طرفه و آزمون تعقیبی حداقل تفاوت معنی‌دار (LSD) تحلیل شدند. همچنین نتایج بدست آمده به همراه محاسبات آماری مربوطه به صورت خطای معیار میانگین  $\pm$  میانگین (Mean  $\pm$  SEM) گزارش شدند. در تمام موارد اختلاف بین گروه‌ها با  $P < 0.05$  معنی‌دار در نظر گرفته شد.

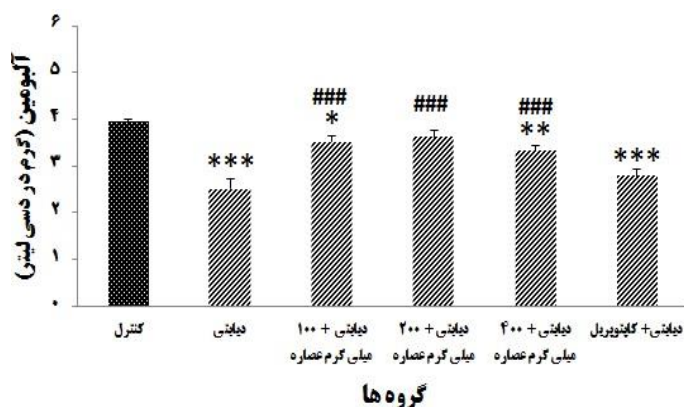
### نتایج

با توجه به شکل ۱ سطح آلبومین سرم در موش‌های دیابتی درمان نشده در مقایسه با گروه کنترل کاهش معنی‌داری داشت ( $P < 0.001$ ) و تیمار توسط دوزهای ۱۰۰، ۲۰۰ و ۴۰۰ میلی‌گرم بر کیلوگرم عصاره هیدروآلکلی سرخه‌ولیک سبب افزایش معنی‌دار آن گردید ( $P < 0.001$ ). نتایج مربوط به سطح آنزیم‌های کبدی GOT، GPT، GGT و ALP در گروه‌های آزمایشی در شکل‌های ۲-۵ نشان داده شده است. با توجه به شکل ۲، سطح آنزیم GGT در موش‌های دیابتی درمان نشده در مقایسه با گروه کنترل افزایش معنی‌داری داشت ( $P < 0.001$ ) و تیمار توسط دوزهای ۱۰۰، ۲۰۰ و ۴۰۰ میلی‌گرم بر کیلوگرم عصاره هیدروآلکلی سرخه‌ولیک و همچنین کاپتوپریل سبب کاهش معنی‌دار آن نسبت به دیابتی درمان نشده گردید ( $P < 0.001$ ). البته سطح آنزیم‌های GPT و GOT در موش‌های دیابتی تفاوت معنی‌داری با گروه کنترل نداشت. اگرچه دوزهای ۲۰۰ و ۴۰۰ عصاره سرخه‌ولیک سبب افزایش معنی‌دار آنها نسبت به دیابتی درمان نشده و کنترل شدند (شکل ۲ و ۳). سطح آنزیم ALP در موش‌های دیابتی درمان نشده به طور معنی‌داری بیشتر از کنترل بود ( $P < 0.001$ ) و فقط تیمار با دوز ۱۰۰ میلی‌گرم بر کیلوگرم عصاره سرخه‌ولیک سبب کاهش در میزان آن نسبت به دیابتی شد و دوزهای دیگر عصاره تغییر معنی‌داری در آن ایجاد نکرد.

شامل موش‌های سالمی که نرمال سالین را به صورت دورن صفاقی به مدت ۳ هفته دریافت نمودند، گروه دیابتی درمان نشده (کنترل منفی) شامل موش‌های دیابتی که نرمال سالین را به مدت ۳ هفته دریافت نمودند، گروه‌های دیابتی درمان شده، حیوانات دیابتی که براساس دیگر مطالعات، عصاره سرخه‌ولیک را در دوزهای ۱۰۰، ۲۰۰ و ۴۰۰ میلی‌گرم بر کیلوگرم به مدت ۳ هفته دریافت کردند (Chowdhury et al., 2014؛ Jalali & Hasanzadeh, 2013) و کنترل مثبت شامل موش‌های دیابتی که کاپتوپریل را با دوز ۵۰ میلی‌گرم بر کیلوگرم به مدت ۳ هفته دریافت کردند. میزان قند خون در پایان هر هفته در گروه‌های مختلف به وسیله گلوکومتر اندازه‌گیری شد. پس از ۳ هفته تیمار با عصاره و دارو و مشاهده کاهش قند خون (مطابق تحقیقات قبلی) (منبع شهرکرد)، موش‌ها بعد از ۱۲ ساعت ناشتا، توسط کلروفورم بیهوش و خون‌گیری از قلب آنها انجام گردید. سرم از نمونه‌های خون توسط سانتریفیوژ جداسازی و برای آزمایش‌های بیوشیمیایی به آزمایشگاه منتقل شدند (Srivastava & Shivanandappa, 2010). سطح آلبومین و آنزیم‌های کبدی گلوتامیک اگزالواستیک ترانس آمیناز (GOT)، آلکالین فسفاتاز (ALP) و گلوتامیک پیروویک ترانس آمیناز (GPT) و گاما گلوتامیل ترانسفراز (GGT) در سرم توسط کیت‌های تجاری شرکت پارس آزمون (تهران، ایران)، با استفاده از اتوانالایزر (Biotechnica BT-3000) تعیین شد. بافت کبد موش‌های صحرائی در محلول بافر فرمالین ۱۰٪ تثبیت و در پارافین قالب‌گیری شد. برش‌های ۳-۵ میکرومتری روی لام‌های شیشه‌ای مستقر و بعد پارافین‌زدایی و آب‌دهی دوباره شدند. لام‌ها توسط هماتوکسیلین و ائوزین (E&H) به منظور بررسی میکروسکوپی رنگ‌آمیزی شدند (Ashraf et al., 2014).

### تجزیه و تحلیل داده‌ها

داده‌های حاصل با نرم‌افزار SPSS ویرایش ۲۱ تحلیل شدند. با توجه به اینکه نتایج بدست آمده کمی بود، توسط

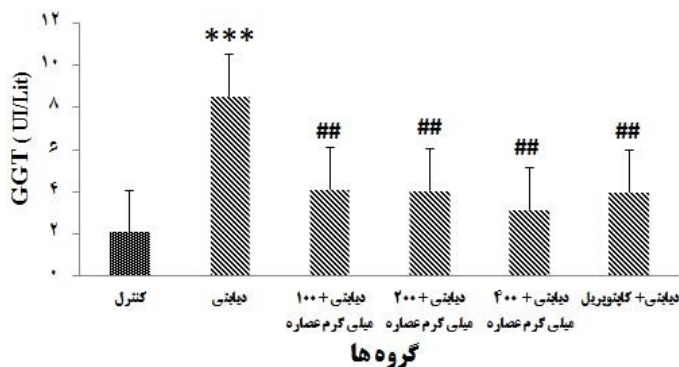


شکل ۱- مقایسه (میانگین ± انحراف معیار) میزان آلبومین سرم در گروه‌های کنترل، دیابتی، دیابتی درمان شده

با دوزهای مختلف عصاره سرخه‌ولیک و کنترل مثبت (کاپتوپریل)

#: نشان دهنده اختلاف معنی دار با گروه کنترل ( $P < 0.001$ ), \*\*:  $P < 0.01$  و \*:  $P < 0.05$ .

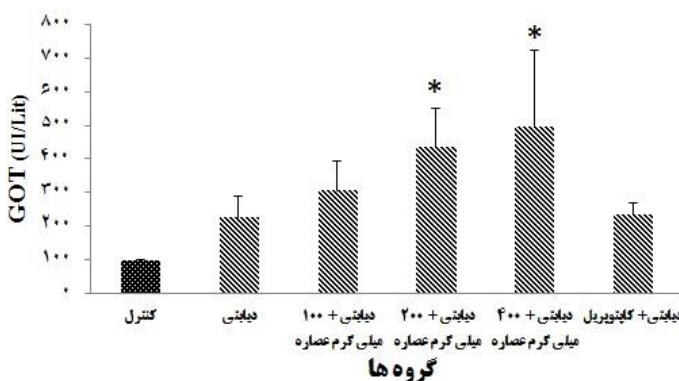
###: نشان دهنده اختلاف معنی دار با گروه دیابتی ( $P < 0.001$ )



شکل ۲- مقایسه (میانگین ± انحراف معیار) میزان آنزیم GGT سرم در گروه‌های کنترل، دیابتی، دیابتی درمان شده

با دوزهای مختلف عصاره سرخه‌ولیک و کنترل مثبت (کاپتوپریل)

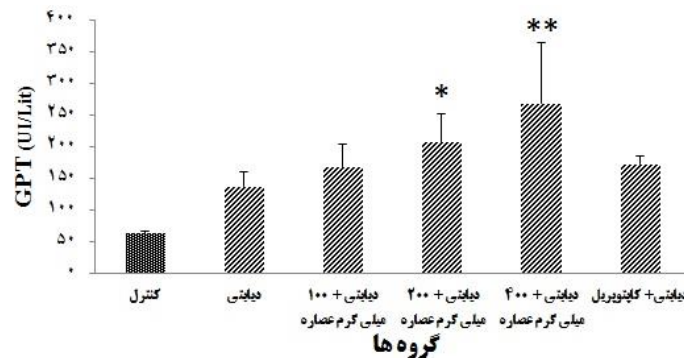
#: نشان دهنده اختلاف معنی دار با گروه کنترل ( $P < 0.001$ ), \*\*:  $P < 0.01$  و \*:  $P < 0.05$ .



شکل ۳- مقایسه (میانگین ± انحراف معیار) میزان آنزیم GOT سرم در گروه‌های کنترل، دیابتی، دیابتی درمان شده

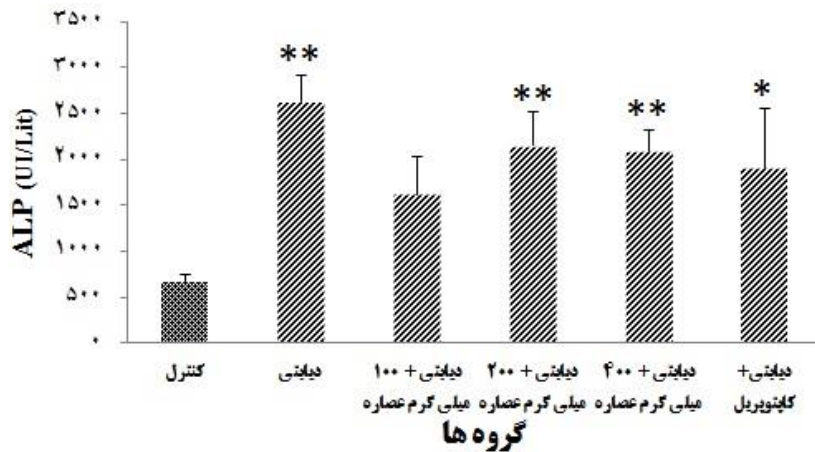
با دوزهای مختلف عصاره سرخه‌ولیک و کنترل مثبت (کاپتوپریل)

#: نشان دهنده اختلاف معنی دار با گروه کنترل ( $P < 0.05$ )



شکل ۴- مقایسه (میانگین  $\pm$  انحراف معیار) میزان آنزیم GPT سرم در گروه‌های کنترل، دیابتی، دیابتی درمان شده با دوزهای مختلف عصاره سرخه‌ولیک و کنترل مثبت (کاپتوپریل)

\*: نشان‌دهنده اختلاف معنی‌دار با گروه کنترل ( $P < 0.05$ ) و \*\*:  $P < 0.01$



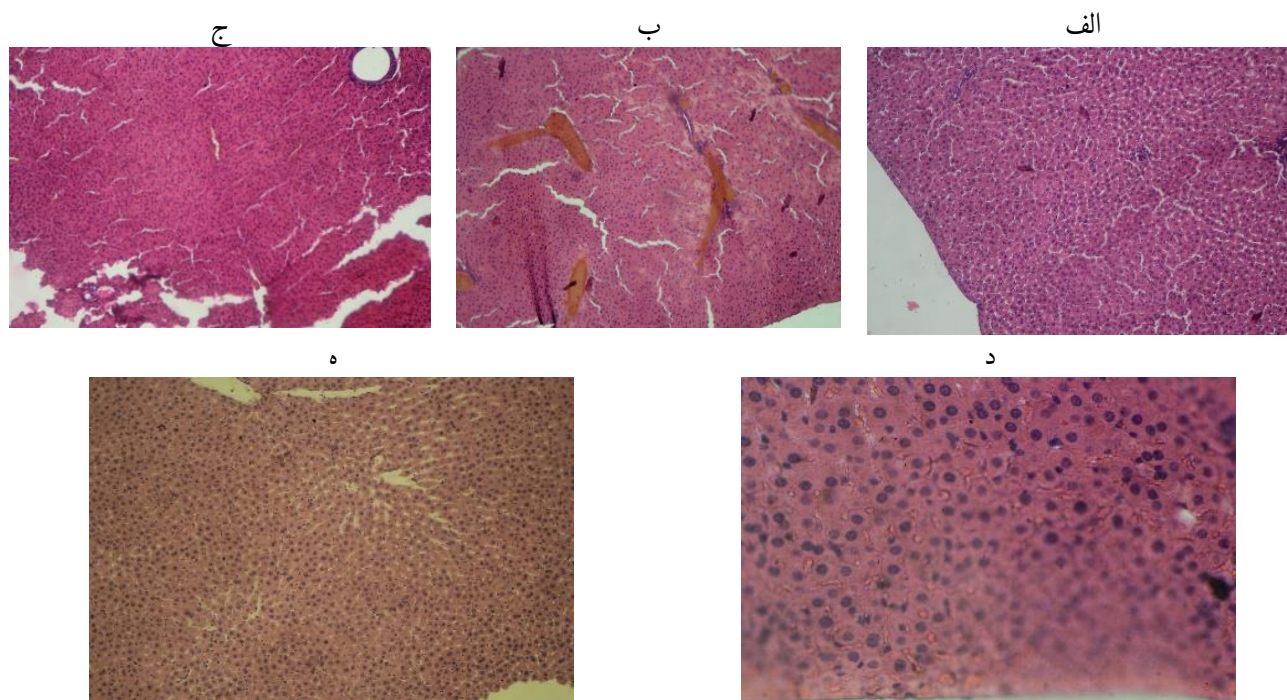
شکل ۵- مقایسه (میانگین  $\pm$  انحراف معیار) میزان آنزیم ALP سرم در گروه‌های کنترل، دیابتی، دیابتی درمان شده با دوزهای مختلف عصاره سرخه‌ولیک و کنترل مثبت (کاپتوپریل)

\*: نشان‌دهنده اختلاف معنی‌دار با گروه کنترل ( $P < 0.05$ ) و \*\*:  $P < 0.01$

شد. در موش‌های صحرایی دیابتی تحت تیمار با عصاره سرخه‌ولیک در دوزهای ۱۰۰، ۲۰۰ و ۴۰۰ میلی‌گرم بر کیلوگرم ساختار بافت کبد کاملاً سالم بوده و تغییر پاتولوژیک خاصی مشاهده نشد (شکل ۶).

در گروه کنترل ساختار بافت کبد کاملاً طبیعی بود و تغییرات پاتولوژیک، نکروز هپاتوسیت‌ها، پرخونی و تخریب لبول‌ها مشاهده نشد. در موش‌های دیابتی تخریب کامل لبول‌ها و طناب‌های رماک و پرخونی نسبتاً شدید مشاهده





شکل ۶- نمای ریزبینی از بافت کبد موش‌های صحرایی متعلق به گروه شاهد (الف)، دیابتی (ب)، دیابتی دریافت‌کننده دوز ۱۰۰ میلی‌گرم بر کیلوگرم عصاره سرخه‌ولیک (ج)، دیابتی دریافت‌کننده دوز ۲۰۰ میلی‌گرم بر کیلوگرم عصاره سرخه‌ولیک (د) و دیابتی دریافت‌کننده دوز ۴۰۰ میلی‌گرم بر کیلوگرم عصاره سرخه‌ولیک (ه) (رنگ آمیزی هماتوکسیلین-ائوزین) - بزرگمایی ۱۰×

## بحث

معنی‌دار در میزان آنزیم‌های کبدی (GPT، GOT و ALP)، بیلی‌روبین، پروتئین تام و کاهش معنی‌دار در میزان آل‌بومین سرم گزارش شده است (Ashraf et al., 2014). افزایش معنی‌دار در میزان GPT، GOT و ALP و کاهش معنی‌دار آل‌بومین سرم در هشت هفته پس از تزریق STZ در یک مطالعه نیز گزارش شده است (Abou Alfathi et al., 2011). به‌طور کلی یافته‌های محققان نشان می‌دهند که اختلال عملکرد کبد به دنبال القاء دیابت توسط STZ با گذشت زمان تشدید می‌شود و بیشترین تغییرات در نشانگرهای عملکرد کبد در هفته‌های ششم تا هشتم پس از تزریق STZ مشاهده می‌گردد (Ashraf et al., 2014؛ Erfani et al., 2016؛ Abou Alfathi et al., 2011) و این بخوبی ثابت شده است که سطح بالای آنزیم‌های AST، ALT و ALP سرم نشان‌دهنده نشت سلولی و از دست دادن

یافته‌های این تحقیق نشان می‌دهند که القاء دیابت توسط تزریق تک دوز STZ با افزایش معنی‌دار آنزیم‌های کبدی GGT و GPT و کاهش معنی‌دار آل‌بومین سرم در هفته سوم همراه است. سطح آنزیم‌های GOT و ALP نیز در موش‌های دیابتی در مقایسه با موش‌های سالم افزایش داشت ولی تفاوت آنها معنی‌دار نبود. هم‌راستا با این یافته‌ها، مطالعات مختلف نشان داده‌اند که STZ دارای اثرهای مخرب بر عملکرد و ساختار کبد است (Ashraf et al., 2014؛ Erfani et al., 2016؛ Abou Alfathi et al., 2011). همچنین مشخص شده است که سطح آنزیم‌های GPT و ALP از هفته اول تا سوم پس از تزریق STZ در موش‌های صحرایی روند افزایشی دارد (Erfani et al., 2016). در مطالعه دیگر، در هفته ششم پس از تزریق STZ افزایش

2007). شواهد نیز نشان می‌دهند که استرس اکسیداتیو در طی دیابت نقش مهمی در القای این بیماری‌ها دارد (Adeyemi et al., 2014).

در گذشته نیز در رابطه با سازوکار آسیب کبد توسط STZ گزارش شده است که این ترکیب از طریق افزایش تولید رادیکال‌های آزاد و گونه‌های فعال اکسیژن (ROS) و عملکرد و آسیب هپاتوسیت‌ها می‌گردد (Kakkar et al., 1998). به دنبال آسیب غشاء و تخریب هپاتوسیت‌ها، آنزیم‌های سیتوپلاسمی آنها داخل جریان خون نشت می‌کنند و میزان سرمی آنها افزایش می‌یابد (Baynes, 1991). افزایش کاتابولیسم پروتئین‌ها به همراه گلوکوتیوز و تشکیل اوره که در دیابت مشاهده می‌شود نیز مسئول افزایش ترانس آمینازهای سرم است (Dias et al., 2005). از سوی دیگر گزارش شده است که انسولین ژن‌های تولیدکننده آنزیم‌های گلوکوتیوزنیک را سرکوب می‌کند. GPT یک آنزیم گلوکوتیوزنیک است و به دنبال دیابت که سیگنال انسولین دچار اختلال می‌شود، تولید GPT افزایش می‌یابد (Zarova et al., 2002; Brichard et al., 1993).

در یک مطالعه مشخص شده است که عصاره آبی اتانولی برگ گونه *C. ferrea* دارای فعالیت بالقوه ضدهیپرگلیسمی در موش‌های صحرایی دیابتی است و اثر ضد دیابتی ممکن است به دلیل حضور متابولیت‌های ثانویه مانند فنل‌ها و فلاونوئیدها در عصاره برگ *C. ferrea* که مسئول اقدامات آنتی‌اکسیدانی هستند، باشد و در مطالعات قبلی سودمندی آن برای کنترل دیابت مشخص شده است. سه ترکیب جدید فنولیک (ایزوویتکسین، ویتکسین و مشتقات اورینتین) جدا شده در مطالعه، خواص آنتی‌اکسیدانی بالایی را نشان داده‌اند و ممکن است به فعالیت آنتی‌اکسیدانی عصاره برگ *C. ferrea* کمک کند (Nawwar et al., 2014).

در این مطالعه تیمار توسط عصاره سرخه‌ولیک سبب کاهش معنی‌دار سطح GGT و افزایش معنی‌دار سطح آلبومین گردید. بازگشت سطح آنزیم GGT به سطح سرمی نرمال به دنبال درمان توسط عصاره سرخه‌ولیک ممکن است

یکپارچگی عملکردی غشاء سلول‌های کبدی است که به دلیل آسیب سلول‌های کبدی می‌باشد (Moulisha et al., 2011). در یک مطالعه دیگر نشان داده شده است که تزریق STZ موجب آسیب سلول‌های کبدی می‌شود که یکی از تغییرات مشخص در دیابت است و سطح بالای AST، ALT، ALP و GGT سرم در گروه دیابتی در مقایسه با کنترل نشان‌دهنده آسیب کبد است که این آسیب در موش‌های دیابتی تأیید گردید. از سویی، نشان داده شده است که گروه‌های دیابتی درمان شده با عصاره گونه‌ای از گل ابریشم (*C. ferrea*) کاهش معنی‌داری در سطوح این آنزیم‌ها در مقایسه با گروه دیابتی درمان نشده نشان می‌دهند که نتیجه آن کاهش آسیب‌های ناشی از STZ است و به وسیله مطالعه مورفولوژی هپاتوسیت‌ها تأیید می‌گردد. این بدین معنی است که گونه *C. ferrea* گل ابریشم دارای برخی از توانمندی‌های حفاظت کبدی در موش‌های دیابتی با کاهش سطح سرمی ALT، AST، ALP و GGT می‌باشد (Hassan et al., 2015).

در این مطالعه، همچنین تغییرات بافتی از جمله نکروز هپاتوسیت‌ها، پرخونی و تخریب لبول‌ها نیز به همراه تغییرات سطح آنزیم‌های کبدی و آلبومین مشاهده شد که تأییدکننده آسیب کبدی در موش‌های دریافت‌کننده STZ است. در سایر مطالعات نیز در موش‌های دیابتی شده توسط STZ تغییرات بافتی کبد از جمله نکروز هپاتوسیت‌ها، وجود کانون‌های پراکنده نکروز در قسمت‌های مختلف لبول‌ها، التهاب و حضور لنفوسیت‌ها در نواحی پورته گزارش شده است (Ashraf et al., 2014). همچنین هیپرتروفی هپاتوسیت‌ها که توسط افزایش چشمگیر تعداد میتوکندری‌ها و کاهش واضح در گرانول‌های گلیکوژن مشخص می‌شود، از جمله ویژگی‌هایی است که در موش‌های دیابتی در ۴ تا ۱۲ هفته پس از کاربرد STZ شناسایی شده است (Kakkar et al., 1998). در مطالعات این مشخص شده است که دیابت با طیف وسیعی از بیماری‌های کبدی از جمله میزان غیرطبیعی آنزیم‌های کبدی، بیماری کبد چرب غیرالکلی و سیروز کبدی و کارسینوم مرتبط است (Tolman et al.,



آنزیم‌های آنتی‌اکسیدانی و کاهش پراکسیداسیون لیپیدها می‌گردد (Quine & Raghu, 2005). بهبود تغییرات پاتولوژیک و ساختار کبدی در موش‌های دیابتی درمان شده با عصاره دانه کتان و موش‌های دیابتی تحت درمان با گلون کلامید نیز مشاهده شده است که نشان‌دهنده اثرهای محافظتی این درمان‌ها در برابر تغییرات کبدی مرتبط با دیابت است (Al-Ani et al., 2017). دانه کتان دارای بسیاری از اجزای فعال بیولوژیکی شامل فیبر، ترکیب‌های پروتئینی و فنلی مانند لیگنان‌ها است (Ganorkar & Jain, 2013) و یکی از غنی‌ترین منابع لیگنان‌ها است که به دلیل قابلیت‌های درمانی بالا به‌طور گسترده مورد مطالعه قرار گرفته است (Sicilia et al., 2003).

از این رو نتایج این مطالعه حکایت از اثر حفاظتی عصاره سرخه‌ولیک در برابر آسیب کبدی ناشی از دیابت در موش‌های صحرایی دارد که احتمالاً به دلیل وجود ترکیب‌های فعال با خاصیت آنتی‌اکسیدانی می‌باشد. علاوه بر این امکان دارد اثرهای محافظت‌کنندگی عصاره سرخه‌ولیک در برابر آسیب بافتی کبد در موش‌های دیابتی، به بهبود هیپرگلیسمی، بهبود متابولیسم گلوکز و افزایش ترشح انسولین نیز مربوط باشد که پیشنهاد می‌شود در مطالعات آینده مورد ارزیابی قرار گیرد.

به‌عنوان نتیجه‌گیری کلی باید گفت که یافته‌های این تحقیق نشان می‌دهند که تیمار موش‌های صحرایی دیابتی با عصاره سرخه‌ولیک به مدت ۳ هفته می‌تواند از آسیب کبدی پیشگیری کرده و سبب کاهش سطح آنزیم کبدی GGT و افزایش میزان آلبومین گردد.

### سپاسگزاری

این مقاله مستخرج از پایان‌نامه کارشناسی ارشد دانشجویی دانشگاه آزاد واحد ایذه می‌باشد. بدین وسیله نویسندگان این مقاله از معاون محترم پژوهش و فناوری دانشگاه آزاد اسلامی واحد ایذه تشکر و قدردانی می‌نمایند.

ناشی از ممانعت از نشت و تراوش آنزیم‌های داخل سلولی به محیط خارج به دلیل پایدار شدن غشای سلولی یا باز تولید سلولی باشد. افزایش سطوح آلبومین نیز می‌تواند حکایت از بهبود عملکرد و سازوکار ترشحی سلول‌های کبدی داشته باشد. بررسی‌های هیستوپاتولوژیک نیز اثرهای حفاظتی عصاره سرخه‌ولیک را در برابر تغییرات بافتی کبد نشان داده‌اند. احتمالاً عصاره سرخه‌ولیک به دلیل وجود ترکیب‌های زیست‌فعال سبب کنترل استرس اکسیداتیو و در نتیجه ممانعت از آسیب و تخریب هیپاتوسیت‌ها شده است. شواهد علمی نشان می‌دهند که عصاره سرخه‌ولیک دارای فعالیت آنتی‌اکسیدانی و مهارکنندگی قوی بر رادیکال‌های آزاد و گونه‌های فعال اکسیژن از قبیل رادیکال‌های سوپراکسید، پروکساید و هیدروکسیل می‌باشد (Ruiz-Rodríguez et al., Bernatoniene et al., 2008). عصاره سرخه‌ولیک در (Bahorun et al., 1994؛ 2014). مدل‌های جانوری نیز فعالیت آنتی‌اکسیدانی قابل ملاحظه نشان داده است. درمان موش‌های هیپرکلسترولمی توسط عصاره سرخه‌ولیک سبب کاهش پراکسیداسیون لیپیدی و تقویت سیستم دفاع آنتی‌اکسیدانی شده است (Rezaei-Golmisheh et al., 2015). فعالیت آنتی‌اکسیدانی عصاره سرخه‌ولیک به وجود ترکیب‌های مختلف همانند اپی‌کاتچین، هایپروسید، کوئرستین، وایتکسین، کومارین و کلروژنیک نسبت داده شده است (Bahorun et al., Barros et al., 1991). تعدادی از این ترکیب‌ها اثرهای ضد استرس اکسیداتیو و هیپاتوپروتکتیو را در موش‌های دیابتی شده توسط STZ نشان داده‌اند، به‌عنوان مثال مشاهده شده است که کوئرستین سبب کاهش پارامترهای استرس اکسیداتیو و حفاظت سلول‌های بتای پانکراس در موش‌های دریافت‌کننده STZ می‌گردد (Coskun et al., 2005). کومارین نیز در موش‌های دریافت‌کننده STZ اثرهای محافظتی بر عملکرد کبد نشان داده است (Pari & Rajarajeswari, 2009). در موش‌های دیابتی شده، مشاهده شده است که درمان توسط اپی‌کاتچین سبب افزایش فعالیت

### منابع مورد استفاده

- Brichard, S.M., Desbuquois, B. and Girard, J., 1993. Vanadate treatment of diabetic rats reverses the impaired expression of genes involved in hepatic glucose metabolism: effects on glycolytic and gluconeogenic enzymes, and on glucose transporter GLUT2. *Molecular and Cellular Endocrinology*, 91(1): 91-97.
- Birkenfeld, A.L. and Shulman, G.I., 2014. Nonalcoholic fatty liver disease, hepatic insulin resistance, and type 2 diabetes. *Hepatology*, 59(2): 713-723.
- Chang, W.T., Dao, J. and Shao, Z.H., 2005. Hawthorn: potential roles in cardiovascular disease. *The American Journal of Chinese Medicine*, 33(01): 1-10.
- Chowdhury, S., Islam, M., Jung, H. and Choi, J., 2014. In vitro antidiabetic potential of the fruits of *Crataegus pinnatifida*. *Research in Pharmaceutical Sciences*, 9(1): 11.
- Colditz, G.A., Willett, W.C., Rotnitzky, A. and Manson, J.E., 1995. Weight gain as a risk factor for clinical diabetes mellitus in women. *Annals of Internal Medicine*, 122(7): 481-486.
- Coskun, O., Kanter, M., Korkmaz, A. and Oter, S., 2005. Quercetin, a flavonoid antioxidant, prevents and protects streptozotocin-induced oxidative stress and  $\beta$ -cell damage in rat pancreas. *Pharmacological Research*, 51(2): 117-123.
- Dias, A.S., Porawski, M., Alonso, M., Marroni, N., Collado, P.S. and Gonzalez-Gallego, J., 2005. Quercetin decreases oxidative stress, NF- $\kappa$ B activation, and iNOS overexpression in liver of streptozotocin-induced diabetic rats. *The Journal of Nutrition*, 135(10): 2299-2304.
- Erfani, M.N., Shahriari, A., Tabandeh, M.R. and Soleimani, Z., 2016. Study of okra powder (*Abelmoschus esculentus*) effects on histology of liver tissue and sero-biochemical parameters in diabetic rats (HFD/STZ). *Journal of Shahid Sadoughi University Medical Science*, 24(6): 690-705.
- Ganorkar, P. and Jain, R.K., 2013. Flaxseed - a nutritional punch. *International Food Research Journal*, 20: 519-525.
- Hassan, S.K., El-Sammad, N.M., Mousa, A.M., Mohammed, M.H., Farrag, A.R.H., Hashim, A.N.E., Werner, V., Lindequist, U. and Nawwar, M.A.E., 2015. Hypoglycemic and antioxidant activities of *Caesalpinia ferrea* Martius leaf extract in streptozotocin-induced diabetic rats. *Asian Pacific Journal of Tropical Biomedicine*, 5(6): 462-471.
- Jalali, A.S. and Hasanzadeh, S., 2013. *Monogyna* fruit aqueous extract as a protective agent against
- Abou Alfathi, A., Rezaie, A., Mosavi, S., Valilou, M. and Jafari, B., 2011. Effects of green tea extract on liver histopathology and serum biomarkers of hepatic tissue injury in streptozotocin-induced diabetic rats. *Veterinary Clinical Pathology (Veterinary Journal Tabriz)*, 5(3): 1315-1324.
- Adeyemi, D.O., Ukwenya, V.O., Obuotor, E.M. and Adewole, S.O., 2014. Anti-hepatotoxic activities of *Hibiscus sabdariffa* L. in animal model of streptozotocin diabetes-induced liver damage. *BMC Complementary and Alternative Medicine*, 14: 277.
- Al-Ani, I.M., Abired, A.N., Mustafa, B.E., Abdel Wahab, E.N. and Azzubaid, M.S., 2017. Effect of flaxseed extract on the liver histological structure in streptozotocin induced diabetic rats. *International Medical Journal Malaysia*, 16(1): 91-98.
- Angulo, P., Kleiner, D.E., Dam-Larsen, S., Adams, L.A., Bjornsson, E.S., Charatcharoenwitthaya, P., Mills, P.R., Keach, J.C., Lafferty, H.D., Stahler, A., Haflidadottir, S. and Bendtsen, F., 2015. Liver fibrosis, but no other histologic features, is associated with long-term outcomes of patients with nonalcoholic fatty liver disease. *Gastroenterology*, 149(2): 389-397.
- Ashraf, H., Zara, S. and Farnad, N., 2014. The effect of aqueous extract of barberry fruit on liver damage in streptozotocin-induced diabetic rats. *Journal of Shahrekord University of Medical Sciences*, 15(6): 1-9.
- Bahorun, T., Troitin, F., Pommery, J., Vasseur, J. and Pinkas, M., 1994. Antioxidant activities of *Crataegus monogyna* extracts. *Planta Medica*, 60(04): 323-328.
- Bahorun, T., Aumjaud, E., Ramphul, H., Rycha, M., Luximon-Ramma, A., Troitin, F. and Arouma, O.I., 2003. Phenolic constituents and antioxidant capacities of *Crataegus monogyna* (Hawthorn) callus extracts. *Food/Nahrung*, 47(3): 191-198.
- Barros, L., Carvalho, A.M. and Ferreira, I.C., 1991. Comparing the composition and bioactivity of *Crataegus monogyna* flowers and fruits used in folk medicine. *Phytochemical Analysis*, 22(2): 181-188.
- Baynes, J.W., 1991. Role of oxidative stress in development of complications in diabetes. *Diabetes*, 40(4): 405-412.
- Bernatoniene, J., Masteikova, R., Majienė, D., Savickas, A., Kėvelaitis, E., Bernatoniene, R., Dvorácková, K., Civinskiene, G., Lekas, R., Vitkevicius, K. and Peciūra, R., 2008. Free radical-scavenging activities of *Crataegus monogyna* extracts. *Medicina*, 44(9): 706-712.

- Rezaei-Golmisheh, A., Malekinejad, H., Asri-Rezaei, S., Farshid, A.A. and Akbari, P., 2015. Hawthorn ethanolic extracts with triterpenoids and flavonoids exert hepatoprotective effects and suppress the hypercholesterolemia-induced oxidative stress in rats. *Iranian Journal of Basic Medical Sciences*, 18(7): 691-699.
- Ruiz-Rodríguez, B.M., de Ancos, B., Sánchez-Moreno, C., Fernández-Ruiz, V., de Cortes Sánchez-Mata, M., Cámara, M. and Tardío, J., 2014. Wild blackthorn (*Prunus spinosa* L.) and hawthorn (*Crataegus monogyna* Jacq.) fruits as valuable sources of antioxidants. *Fruits*, 69(1): 61-73.
- Sallabanks, R., 1992. Fruit fate, frugivory, and fruit characteristics: a study of the hawthorn, *Crataegus monogyna* (Rosaceae). *Oecologia*, 91(2): 296-304.
- Salehi, S., Long, S.R., Proteau, P.J. and Filtz, T.M., 2009. Hawthorn (*Crataegus monogyna* Jacq.) extract exhibits atropine-sensitive activity in a cultured cardiomyocyte assay. *Journal of Natural Medicines*, 63(1): 1-8.
- Sicilia, T., Niemeyer, H.B., Honig, D.M. and Metzler, M., 2003. Identification and stereochemical characterization of lignans in flaxseed and pumpkin seeds. *Journal of Agricultural and Food Chemistry*, 51: 1181-1188.
- Sowndhararajan, K. and Kang, S.C., 2013. Free radical scavenging activity from different extracts of leaves of *Bauhinia vahlii* Wight & Arn. *Saudi Journal of Biological Sciences*, 20(4): 319-325.
- Srivastava, A. and Shivanandappa, T., 2010. Hepatoprotective effect of the root extract of *Decalepis hamiltonii* against carbon tetrachloride-induced oxidative stress in rats. *Food Chemistry*, 118(2): 411-417.
- Szkudelski, T., 2001. The mechanism of alloxan and streptozotocin action in B cells of the rat pancreas. *Physiological Research*, 50(6): 537-546.
- Tolman, K.G., Fonseca, V., Dalpiaz, A. and Tan, M.H., 2007. Spectrum of liver disease in type 2 diabetes and management of patients with diabetes and liver disease. *Diabetes Care*, 30: 734-743.
- Zarova, B., Stefan, N., Lindsay, R., Saremi, A., Pratley, R.E. and Bogardus, C., 2002. High alanine aminotransferase is associated with decreased hepatic insulin sensitivity and predicts the development of type 2 diabetes. *Diabetes*, 51(3): 1889-1995.
- doxorubicin-induced reproductive toxicity in male rats. *Avicenna Journal of Phytomedicine*, 3(2): 159-170.
- Jung, U.J., Lee, M.K., Park, Y.B., Kang, M.A. and Choi, M.S., 2006. Effect of citrus flavonoids on lipid metabolism and glucose-regulating enzyme mRNA levels in type-2 diabetic mice. *The International Journal of Biochemistry & Cell Biology*, 38(7): 1134-1145.
- Kakkar, R., Mantha, S.V., Radhi, J., Prasad, K. and Kalra, J., 1998. Increased oxidative stress in rat liver and pancreas during progression of streptozotocin-induced diabetes. *Clinical Science*, 94(6): 623-632.
- Kirakosyan, A., Seymour, E., Kaufman, P.B., Warber, S., Bolling, S. and Chang, S.C., 2003. Antioxidant capacity of polyphenolic extracts from leaves of *Crataegus laevigata* and *Crataegus monogyna* (Hawthorn) subjected to drought and cold stress. *Journal of Agricultural and Food Chemistry*, 51(14): 3973-3976.
- Mohamed, J., Nafizah, A.N., Zariyantey, A. and Budin, S.B., 2016. Mechanisms of diabetes-induced liver damage: the role of oxidative stress and inflammation. *Sultan Qaboos University Medical Journal*. 16(2): e132-141.
- Moulisha, B., Karan, T.K., Kar, B., Bhattacharya, S., Ghosh, A.K., Kumar, R.B. and Halder, P.K., 2011. Hepatoprotective activity of *Terminalia arjuna* leaf against paracetamol-induced liver damage in rats. *Asian Journal of Chemistry*, 23: 1739-1742.
- Nawwar, M., El-Mousallami, A., Hussein, S., Hashem, A., Mousa, M., Lindequist, U. and Linscheid, M., 2014. Three new di-O-glycosyl-C-glucosyl flavones from the leaves of *Caesalpinia ferrea* Mart. *Z Naturforsch C*, 69(9-10): 357-362.
- Pari, L. and Rajarajeswari, N., 2009. Efficacy of coumarin on hepatic key enzymes of glucose metabolism in chemical induced type 2 diabetic rats. *Chemico-Biological Interactions*, 181(3): 292-296.
- Quine, S.D. and Raghu, P.S., 2005. Effects of (-)-epicatechin, a flavonoid on lipid peroxidation and antioxidants in streptozotocin-induced diabetic liver, kidney and heart. *Pharmacological Reports*, 57(5): 610-615.
- Rasolabadi, M., Khaledi, S., Ardalan, M., Kalhor, M.M., Penjvini, S. and Gharib, A., 2015. Diabetes research in Iran: A scientometric analysis of publications output. *Acta Informatica Medica*, 23(3): 160-164.

## Effects of hydroalcoholic extract of *Crataegus monogyna* Jacq. on histopathology and biomarkers of liver injury in diabetic male rats

M. Ahmadasab<sup>1</sup>, S. Valipour Chahardah Cheric<sup>2\*</sup> and M. Setorki<sup>3</sup>

1- M.Sc., Department of Biology, Izeh Branch, Islamic Azad University, Izeh, Iran

2\*- Corresponding author, Department of Biology, Izeh Branch, Islamic Azad University, Izeh, Iran

E-mail: valipoursaeed@gmail.com

3- Department of Biology, Izeh Branch, Islamic Azad University, Izeh, Iran

Received: October 2018

Revised: March 2019

Accepted: April 2019

### Abstract

Diabetes mellitus is associated with physical, physiological, and pathological changes in the liver tissue. The aim of this study was to investigate the protective effects of hydroalcoholic extract of *Crataegus monogyna* Jacq. on histopathology and liver function in streptozotocin (STZ)-induced diabetic rats. In this experimental study, Wistar male rats were randomly divided into six groups of eight including control, diabetic, diabetic treated with 100, 200, and 400 (mg/kg) doses of *C. monogyna* extract and positive control (diabetic treated with captopril). Diabetes was induced by intra-peritoneal injection of a single-dose of STZ (60 mg/kg). After observation of the diabetes symptoms (blood glucose level above 250 mg/dL and polydipsia), treatments were done using extract and drug. After three weeks of treatment with extract and drug intra-peritoneally, the serum level of liver enzymes and albumin was determined and liver tissue samples were prepared for histopathologic examination. In diabetic rats, there was a significant decrease in serum albumin and a significant increase in serum glutamic-pyruvic transaminase (GPT) and gamma glutamyltransferase (GGT) in comparison with healthy rats ( $P < 0.05$ ). Treatment of diabetic rats with different doses of *C. monogyna* extract increased albumin and decreased GGT in serum significantly ( $P < 0.05$ ). In diabetic rats, hepatocytes necrosis, complete destruction of the liver lobules and Remak bundles and hyperemia were observed, and the treatment with *C. monogyna* extract prevented the pathologic changes. The results of this study showed that *C. monogyna* extract can prevent liver tissue degradation and its dysfunction in diabetic rats.

**Keywords:** *Crataegus monogyna* Jacq., diabetes, liver, rat.