

## معرفی یک مورد لیپوسارکوم اولیه اربیت

دکتر علی صادقی طاری<sup>۱</sup> و دکتر رضا نبی<sup>۲</sup>

## چکیده

**هدف:** معرفی یک مورد لیپوسارکوم اولیه اربیت که در نوع خود بسیار نادر می‌باشد.

**معرفی بیمار:** خانمی ۴۵ ساله که به علت توده ناحیه کارونکل ملتحمه چشم چپ مراجعه نموده بود، طی دو مرحله نمونه‌برداری از ضایعه ملتحمه و توده اربیت، برای وی تشخیص لیپوسارکوم داده شد. بیمار یک سال بعد با پیشرفت تومور مراجعه نمود و تحت اگزتریشن قرار گرفت.

**نتیجه گیری:** به علت شیوع بسیار کم، لیپوسارکوم اربیت در تشخیص افتراقی توده‌های اربیت کم‌تر مطرح می‌گردد. در تشخیص افتراقی توده‌های ملتحمه و اربیت باید این تومور نادر را هم مد نظر داشت.

• مجله چشم‌پزشکی بینا ۱۳۸۲؛ سال ۹، شماره ۲: ۱۸۷-۱۸۳.

## • پاسخ‌گو: دکتر رضا نبی

۱- دانشیار- چشم پزشکی- دانشگاه علوم پزشکی تهران

۲- استادیار- چشم پزشکی- دانشگاه علوم پزشکی تبریز

تهران- میدان قزوین- بیمارستان فارابی

تاریخ دریافت مقاله: ۴ مهر ۱۳۸۱

تاریخ تایید مقاله: ۶ مرداد ۱۳۸۲

## مقدمه

هرچند لیپوسارکوم شایع‌ترین نئوپلاسم بدخیم اولیه بافت‌های نرم محسوب می‌شود اما لیپوسارکوم اربیت نادر است. تا سال ۱۹۹۶ حدود ۲۲ مورد لیپوسارکوم اربیت گزارش شده بود<sup>۱</sup> که بعداً حدود ۱۱ مورد دیگر توسط سایر مولفان گزارش گردید<sup>۲-۶</sup>. سن بروز لیپوسارکوم در موارد گزارش شده از ۵ تا ۷۷ سال متغیر بوده است. شیوع آن در دو جنس تقریباً برابر است. شایع‌ترین علائم لیپوسارکوم، بیرون‌زدگی چشم بدون درد و دوبینی می‌باشند. به علت شیوع بسیار پایین آن، معمولاً لیپوسارکوم در تشخیص افتراقی توده‌های اربیت قرار نمی‌گیرد. در مقاله حاضر یک مورد لیپوسارکوم اربیت معرفی می‌گردد که در ابتدا به عنوان توده ملتحمه‌ای تحت نمونه‌برداری قرار

گرفت و سپس با بررسی‌های تکمیلی و مشاهده توده اربیت در CT-اسکن، نمونه‌برداری دوباره انجام شد و لیپوسارکوم تایید گردید.

## معرفی بیمار

بیمار خانمی است ۴۵ ساله که در تاریخ ۱۳۸۰/۳/۱۸ با شکایت اصلی توده‌ای بر روی ملتحمه ناحیه کارونکل چشم چپ که از ۲ سال قبل ظاهر شد و اندازه آن به تدریج بزرگ‌تر می‌گردید، مراجعه نمود (شکل ۱).

در معاینه دید هر دو چشم ۱۰/۱۰ بود. قرنیه، اتاق قدامی، عدسی، رفلکس مردمک، رفلکس قرمز و ته چشم طبیعی بود. توده‌ای سفید مایل به زرد در ناحیه کارونکل که به گلوب

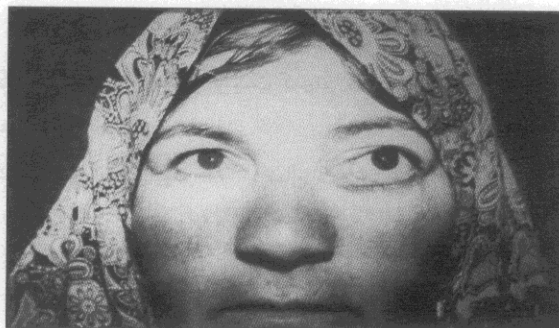
برداشته شد که در بررسی آسیب‌شناسی، لیپوسارکوم میکروبیید گزارش گردید.

بیمار به مدت یک سال جهت بررسی‌های بعدی مراجعه نکرد تا این که در تاریخ ۱۳۸۱/۳/۲۵ به علت افزایش بیرون‌زدگی چشم و عود ضایعه در ناحیه ملتحمه مراجعه نمود. در معاینه به عمل آمده، دید چشم راست ۱۰/۱۰ و چشم چپ ۹/۱۰ بود. توده سفید مایل به زرد به ابعاد تقریبی ۱۵×۱۰×۵ میلی‌متر در ناحیه کانتوس داخلی چشم چپ مشاهده می‌گردید. بیرون‌زدگی چشم حدود ۶ میلی‌متر همراه با جابه‌جایی گلوب به خارج و مختصری بالا وجود داشت. شکاف پلکی چپ گشادتر از راست بود و محدودیت حرکتی به داخل مشهود بود. در CT - اسکن، توده قسمت وسیعی از فضای اربیت را اشغال نموده بود و تا حدود راس اربیت امتداد داشت. در بررسی سیستمیک، علائمی به نفع متاستاز مشاهده نشد. بیمار تحت اگزتریشن کامل قرار گرفت. تا ۳ ماه بعد از اگزتریشن، عود موضعی یا متاستاز سیستمیک مشاهده نشد.

### بحث

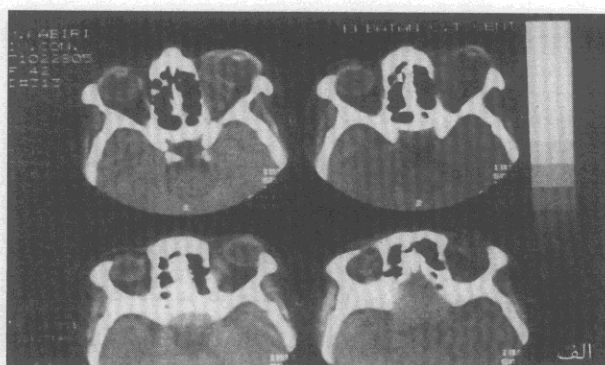
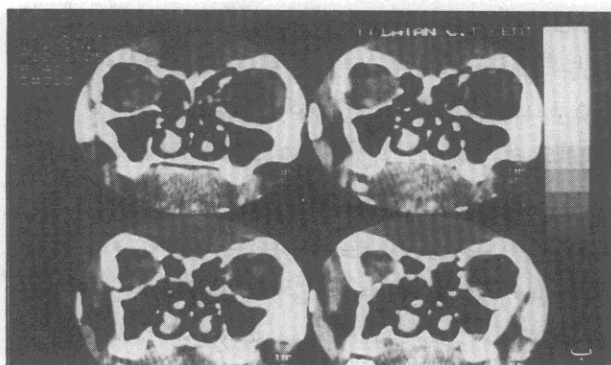
لیپوسارکوم، شایع‌ترین نئوپلاسم بدخیم بافت نرم است (۲۰ درصد) و عمدتاً در ران و پشت صفاق مشاهده می‌شود. لیپوسارکوم اربیت بسیار نادر و اغلب به صورت گزارش مورد بوده است. بروز آن توسط Henderson<sup>۷</sup>، ۰٫۲ درصد تومورهای اربیت؛ در Mayo Clinic، ۰٫۵ درصد (۴ مورد از ۷۶۴ تومور اربیت) و در Wills Eye Hospital، ۲ مورد از ۶۴۵ مورد تومورهای لیپوماتوز و میکروماتوز اربیت ذکر شده است.<sup>۸</sup> بیش‌ترین گزارش مجموعه موارد توسط Cai<sup>۵</sup> (۷ مورد) و Jakobic<sup>۹</sup> (۵ مورد) بوده است.

چسبندگی داشت، با ابعادی حدود ۵×۵×۱۰ میلی‌متر مشاهده می‌گردید. مختصری محدودیت حرکتی به داخل همراه با جابه‌جایی کم گلوب به خارج و بیرون‌زدگی چشم جزئی نیز مشاهده می‌گردید. بیمار با تشخیص توده ملتحمه به صورت سرپایی تحت نمونه‌برداری قرار گرفت و در جواب آسیب‌شناسی نمونه ارسالی (۳×۴×۵ mm)، میگزومای حقیقی یا سایر ضایعات نئوپلاسمی با تغییرات میکروبیید گزارش گردید. متخصص آسیب‌شناسی، توصیه به برداشت کامل ضایعه و پی‌گیری بیمار نمود.



شکل ۱- خانمی ۴۵ ساله مبتلا به لیپوسارکوم اولیه اربیت به همراه درگیری ملتحمه چشم چپ

در تاریخ ۱۳۸۰/۳/۲۰ برای بیمار CT - اسکن درخواست شد که توده‌ای با چگالی بافت نرم و همگن در قسمت داخلی و قدامی اربیت که باعث جابه‌جایی گلوب به خارج و جابه‌جایی عضله راست داخلی شده بود، گزارش گردید (شکل ۲). در تاریخ ۱۳۸۰/۳/۳۱ بیمار تحت اربیتوتومی و debulking از طریق برش ملتحمه‌ای قرار گرفت و توده‌ای به ابعاد ۱۵×۱۵×۱۰ میلی‌متر



شکل ۲- CT - اسکن اربیت بیمار الف- نمای اگزیتال، ب- نمای کورونال

اکوگرافی ممکن است یک ضایعه با ساختمان کاورنو، کاملاً منظم و چنددیواره‌ای دیده شود.<sup>۱۳</sup>

لیپوسارکوم متاستازی اربیت، حتی از لیپوسارکوم اولیه اربیت نادرتر است. شایع‌ترین محل اولیه که به اربیت متاستاز می‌دهد، لیپوسارکوم با منشا بافت همبندی عمقی ران و خلف صفاق می‌باشد. Abdalla<sup>۱۴</sup> و Entertine<sup>۱۵</sup> متاستاز از ران به اربیت و Nasr<sup>۱۳</sup> متاستاز از شکم به اربیت را گزارش نموده‌اند. احتمال گسترش تومور از اربیت به بافت‌های مجاور هم وجود دارد. Blodi<sup>۱۶</sup> انتشار تومور از اربیت به فضای تمپورال و Jakobiec<sup>۱۷</sup> انتشار به سینوس اتموید را گزارش نموده‌اند. محل شایع متاستاز سیستمیک لیپوسارکوم اربیت، ریه می‌باشد.

احتمال متاستاز لیپوسارکوم اربیت قبل از عود اربیتال بسیار نادر است. متاستاز به اربیت، گاهی ۱۰ سال بعد از تشخیص لیپوسارکوم سایر مناطق روی داده است. فقدان متاستاز در موقع اولین تظاهر لیپوسارکوم اربیت احتمالاً به علت حجم کم این ضایعه می‌باشد.<sup>۱۸</sup>

به علت فراوانی کم و نیز پی‌گیری‌های نسبتاً کوتاه، درمان استاندارد برای لیپوسارکوم وجود ندارد. انواع به‌خوبی تمایز یافته و میکروبیید تمایل کم‌تری به متاستاز دارند لذا این دو نوع با برداشت جراحی وسیع درمان می‌شوند. بعد از عمل می‌توان از پرتودرمانی استفاده کرد. البته نوع میکروبیید به پرتودرمانی حساس است<sup>۱۹</sup> و نوع به‌خوبی تمایز یافته، حساسیت کم‌تری دارد.<sup>۱</sup> شیمی‌درمانی در لیپوسارکوم موضعی اربیت که فاقد متاستاز است، نقش چندانی ندارد. در صورت عود این دو نوع لیپوسارکوم، آگزنتریشن انجام می‌گیرد. در انواع چندشکلی و سلول‌گرد نیز آگزنتریشن انجام می‌گیرد.

برداشتن استخوان حین جراحی ممنوع است چون باعث دسترسی بافت‌های ارتشاحی به اعضای مجاور می‌شود.<sup>۱۸</sup> میزان بقا و عود لیپوسارکوم نامشخص است.

چنان‌که گفته شد لیپوسارکوم به علت شیوع کم، کم‌تر در تشخیص افتراقی توده‌های اربیت و ملتحمه قرار می‌گیرد. مورد معرفی شده نیز با توده ملتحمه از ۲ سال قبل مراجعه نموده و به صورت سرپایی تحت نمونه برداری انسپژنی قرار گرفته بود و به علت حجم کم نمونه، متخصص آسیب‌شناسی قادر به تشخیص قطعی نبود و توصیه به نمونه‌برداری وسیع‌تر نموده بود که در ارزیابی کامل‌تر بعدی با CT - اسکن، توده اربیتال

لیپوسارکوم از لیپوم یا لیپوسیت‌های بالغ منشا نمی‌گیرد بلکه از یاخته‌های استرومایی بدوی (primitive) فاسیاهای بین ماهیچه‌ای و یا یاخته‌های مزانشیمی چندپتانسیلی (pluripotential) دورعروقی منشا می‌گیرد. میزان تمایز لیپوبلاست‌ها، شاخص اصلی تعیین‌کننده سیر بالینی و تقسیم‌بندی تومور به شمار می‌رود. سایر ویژگی‌های بافت‌شناختی که در تقسیم‌بندی و پیش‌آگهی دخالت دارند عبارتند از میزان نسبی چربی یاخته‌ها، مقدار مواد موسینی خارج یاخته‌ای، میزان کلی سلولاریته و میزان پلئومورفیسم یاخته‌ای.<sup>۱</sup>

براساس ویژگی‌های گفته‌شده، لیپوسارکوم به ترتیب میزان تهاجم (از کم‌ترین به بیش‌ترین) به چهار زیر گروه تقسیم می‌شود: به‌خوبی تمایز یافته، میکروبیید، سلول‌گرد و چند شکلی (پلئومورفیک). در صورت عدم برداشت کامل جراحی، امکان عود در هر چهار گروه وجود دارد. در هر بار عود، خطر افزایش عدم تمایز (dedifferentiation) وجود دارد. میزان متاستاز در انواع سلول‌گرد و چندشکلی بیش‌تر است. اکثر لیپوسارکوم‌های اربیت از نوع میکروبیید هستند. علائم بالینی شاخص (characteristic) یا بررسی‌های تشخیصی اختصاصی برای لیپوسارکوم وجود ندارند. بیرون‌زدگی بدون درد چشم و دوبینی، شایع‌ترین علائم را تشکیل می‌دهند. بیرون‌زدگی چشم، سیر کندی دارد و به تدریج افزایش می‌یابد. تاکنون دو مورد بیرون‌زدگی چشمی دردناک<sup>۱۱</sup> و یک مورد تورم دردناک پلک تحتانی بدون بیرون‌زدگی چشم، به عنوان تظاهر اولیه لیپوسارکوم اربیت گزارش شده‌اند. ارتشاح ماهیچه‌ای خارج چشمی می‌تواند باعث توکسیدگی گلوب شود.<sup>۱۲</sup>

به علت تفاوت در ساختمان بافت‌شناسی انواع مختلف تومور، ویژگی‌های پرتوشناختی لیپوسارکوم نیز متفاوتند. در پرتونگاری ساده، معمولاً یافته غیرطبیعی مشاهده نمی‌گردد؛ هر چند ممکن است نازک‌شدگی و جابه‌جایی کف اربیت به پایین مشاهده گردد.<sup>۱۱</sup> در منابع مختلف، نمای تومور در CT - اسکن توسط اصطلاحاتی نظیر توده رادیولوسنت، چگالی streaky و توده با افزایش و کاهش چگالی بیان شده است.<sup>۷</sup> نمای لیپوسارکوم در CT - اسکن در بعضی مقالات به صورت توده چگال همگن<sup>۱۳</sup>، توده چگال ناهمگن<sup>۱۱</sup>، توده حجره‌حجره یا کیستی با کپسول کاذب<sup>۹</sup> توصیف شده است. در

جهت پی‌گیری‌های بعدی می‌شود. چنان که بیمار ما هم بعد از اربیتوتومی و debulking، به علت بعد مسافت و عدم آگاهی از اهمیت پی‌گیری، به مدت یک سال مراجعه نکرد و بعد هم به علت عود ضایعه و بروز علائم بارز اربیتال (بیرون‌زدگی چشم، محدودیت حرکتی و جابه‌جایی گلوب) مراجعه نمود. در ضمن بعد از مشخص شدن توده اربیتال در CT - اسکن، شاید انجام MRI می‌توانست در بررسی گسترش تومور و تا حدودی ماهیت آن کمک‌کننده باشد. در جراحی دوم (اربیتوتومی) احتمالاً به علت عدم اطلاع دقیق از ماهیت تومور و نیز وسعت آن، debulking انجام شد و تومور به طور کامل خارج نگردید که همین امر باعث عود و گسترش آن شد. چنان‌که گفته شد نوع میکروئید، به پرتودرمانی حساس است و انجام پرتودرمانی بعد از عمل دوم (اربیتوتومی) می‌توانست اقدام مناسبی باشد. تا آن‌جا که مولفان اطلاع دارند، این اولین مورد گزارش‌شده لیپوسارکوم اولیه اربیت در ایران است.

#### نتیجه‌گیری

هرچند لیپوسارکوم اربیت بسیار نادر است اما باید در تشخیص افتراقی توده‌های داخل اربیت، مدنظر قرار گیرد و نداشتن علائم بالینی و پرتوشناختی مشخص، تشخیص آن را وابسته به نمونه‌برداری و بررسی آسیب‌شناختی می‌نماید.

مشخص گردید. Miyashita<sup>۲</sup> موردی از لیپوسارکوم اولیه ملتحمه را گزارش نمود که ۱۸ ماه بعد از مراجعه اولیه و به علت عدم پاسخ به درمان و بزرگ شدن ضایعه، تحت نمونه‌برداری قرار گرفت و لیپوسارکوم میکروئید گزارش شد. White<sup>۳</sup> و Rootman<sup>۴</sup> موردی را گزارش نمودند که در آن از قسمت قدامی تومور اربیت، نمونه‌برداری به عمل آمد که در بررسی آسیب‌شناسی ابتدا به عنوان تومور بدخیم غلاف اعصاب محیطی تفسیر شد و بعد از اگزنتریشن و بررسی آسیب‌شناسی مجدد، لیپوسارکوم به خوبی تمایز یافته گزارش گردید. دو گزارش فوق از نمونه‌های عدم شک به لیپوسارکوم می‌باشند؛ اتفاقی که در بیمار ما نیز روی داد. مشابهت دیگر بیمار ما با بیمار White و Rootman، نمونه‌برداری با اندازه کم و از قسمت قدامی ضایعه بود که باعث گردید تشخیص دقیق آسیب‌شناسی میسر نگردد.

نکته دیگر در بیمار ما که اهمیت معاینات و بررسی‌های دقیق و تکمیلی را گوشزد می‌کند، انجام CT - اسکن بعد از نمونه‌برداری ملتحمه است. به علت وجود علائم هرچند جزئی اربیتال، CT - اسکن اربیت باید قبل از نمونه‌برداری انجام می‌شد که هم در تشخیص و درمان تسریع ایجاد گردد و هم از مراجعات مکرر بیمار جلوگیری نماید؛ زیرا انجام بررسی‌ها و آزمایش‌های پاراکلینیک در دفعات متعدد و به فواصل زمانی، علاوه بر تحمیل بار مالی باعث نومییدی بیماران و عدم مراجعه

#### منابع

- 1- Sabb PC, Syed NA, Sires BS, Lemke BN, Dortzbach RK, Albert DM. Primary orbital myxoid liposarcoma presenting as orbital pain. *Arch Ophthalmol* 1996;114:353-354.
- 2- Cockerham KP, Kennerdell JS, Celin SE, Fechter IIP. Liposarcoma of the orbit: a management challenge. *Ophthalmic Plast Reconstr Surg* 1998;14:370-374.
- 3- Costas A, Castro P, Munoz JM. Primary orbital liposarcoma: case report and review of the literature. *Int J Oral Maxillofac Surg* 2001;30:170-172.
- 4- Parmar DN, Luthert PJ, Cree IA, Reid RP, Rose GE. Two unusual osteogenic orbital tumors: presumed periosteal osteosarcomas of the orbit. *Ophthalmol* 2001;108:1452-1456.
- 5- Cai YC, Mc Menamin ME, Rose G, Sandy CJ, Cree IA, Fletcher CD. Primary liposarcoma of the orbit: a clinicopathologic study of seven cases. *Ann Diag Pathol* 2001;5:255-266.
- 6- Wagle AM, Biswas J, Subramaniam N, Mahesh L. Primary liposarcoma of the orbit: a clinicopathological study. *Orbit* 1999;18:33-36.
- 7- Henderson JW. Orbital tumors. 3rd ed. New York: Raven press; 1994.
- 8- Shields JA. Diagnosis and management of orbital tumors. Philadelphia: W.B Saunders; 1989.

- 9- Jakobiec FA, Rini F, Char D, Orcutt J, Rootman J, Baylis H, Flanagan J. Primary liposarcoma of the orbit: problem in the diagnosis and management of five cases. *Ophthalmology* 1989;96:180-191.
- 10- Enzinger FM, Weiss SW. Soft tissue tumor. 2nd ed. St. Louis: CV Mosby Co.; 1988.
- 11- Lane CM, Wright JE, Garner A. Primary myxoid liposarcoma of the orbit. *Br J Ophthalmol* 1988;72:912-917.
- 12- Osher RH, Schatz NJ, Duane TD. Acquired orbital retraction syndrome. *Arch Ophthalmol* 1980;98:1798-1802.
- 13- Nasr AM, Ossoing KC, Kersten RF, Blodi FC. Standardized echographic-histopathologic correlations in liposarcoma.
- 14- Abdalla MI, Ghaly AF, Hosein F. Liposarcoma with orbital metastases. *Br J Ophthalmol* 1966;50:426-428.
- 15- Enterline HT, Culbertson JD, Rochlin DB, Brady LW. Liposarcoma: a clinical and pathological study of cases. *Cancer* 1960;13:932-950.
- 16- Blodi FC. Unusual orbital neoplasms. *Am J Ophthalmol* 1969;68:407-412.
- 17- Jakobiec FA, Jones IS. Mesenchymal and fibro-osseous tumors. In: Duane's clinical ophthalmology. Philadelphia: Lippincott-Raven; 1998; Chap. 44:17-19.
- 18- Spencer WH. Ophthalmic pathology, an atlas and textbook. 3rd ed. American Academy of Ophthalmology. Philadelphia: W.B. Saunders; 1986:2582-2584.
- 19- Willet CG, Schiller AI, Suit HD. The histologic response of soft tissue sarcoma to radiation therapy. *Cancer* 1987;60:1500-1504.
- 20- Miyashita K, Abe Y, Osamura Y: Case of conjunctival liposarcoma. *Jpn J Ophthalmol* 1991;35:207-210.
- 21- White VA, Rootman J. Orbital pathology. In: Albert DM, Jakobiec FA eds. Principles and practice of ophthalmology. Philadelphia: W.B Saunders; 1994;4:2331-2332.