

## بروز خانوادگی فلج مادرزادی ماهیچه مایل فوقانی

دکتر مجید فروردین<sup>۱</sup>، دکتر سید علی بنی‌هاشمی<sup>۲</sup> و دکتر مصطفی سعادت<sup>۳</sup>

### چکیده

**هدف:** تعیین وضعیت انتقال ژنتیکی فلج مادرزادی ماهیچه مایل فوقانی.

**روش پژوهش:** هشت بیمار از ۳ خانواده (الف، ب و ج) که مبتلا به فلج مادرزادی ماهیچه مایل فوقانی بودند تحت بررسی قرار گرفتند. یک بیمار از هر خانواده به علت انحراف چشم و کج گرفتن سر به درمانگاه مراجعه نمود. با توجه به وجود سابقه خانوادگی، همه اعضای در دسترس خانواده این بیماران، مورد معاینه کامل چشمی قرار گرفتند. فلج مادرزادی ماهیچه مایل فوقانی براساس نتایج آزمون alternate prism cover و Bielschowsky head tilt و نیز سابقه وجود علائم از اوان کودکی و عدم سابقه ضربه به سر تشخیص داده شد.

**یافته‌ها:** در خانواده الف، پدر خانواده و دختر و پسر وی مبتلا به فلج مادرزادی ماهیچه مایل فوقانی سمت چپ بودند. یکی از خواهران پدر خانواده نیز دارای تاریخچه کج گرفتن سر به سمت راست بود ولی برای معاینه حاضر نشد. در خانواده ب، سه بیمار از دو نسل متوالی مبتلا به فلج مادرزادی یک‌طرفه ماهیچه مایل فوقانی بودند. پدربزرگ و یک مرد دیگر این خانواده نیز دارای تاریخچه کج گرفتن سر بودند ولی برای معاینه حاضر نشدند. در خانواده ج، مادر و دختر وی مبتلا به فلج مادرزادی ماهیچه مایل فوقانی سمت چپ بودند. چهار نفر از این بیماران توسط نویسندگان مورد جراحی قرار گرفتند؛ در هیچ‌کدام از آن‌ها شل بودن شدید یا فقدان تاندون ماهیچه مایل فوقانی مشاهده نشد. در خانواده های الف و ب، انتقال بی‌ماری به صورت اتوزومی غالب دیده شد.

**نتیجه‌گیری:** لازم است در هر بیمار مبتلا به فلج مادرزادی ماهیچه مایل فوقانی، انتقال ژنتیکی در نظر گرفته شود و اعضای خانواده وی نیز معاینه شوند.

### • پاسخ‌گو: دکتر مجید فروردین

۱- دانشیار- چشم‌پزشک- دانشگاه علوم پزشکی شیراز

۲- فلوشیپ استرالیسم و چشم‌پزشکی اطفال- دانشگاه علوم پزشکی شیراز

۳- دانشیار- PhD ژنتیک- دانشگاه شی‌راز

📍 شیراز- بیمارستان خلیلی

تاریخ دریافت مقاله: ۳۰ فروردین ۱۳۸۲

تاریخ تایید مقاله: ۹ تیر ۱۳۸۲

می‌دهند. گزارش‌های محدودی در مورد بروز خانوادگی فلج ماهیچه مایل فوقانی موجود است<sup>۲-۶</sup>. در برخی از این مطالعات، فرضیه انتقال وراثتی بیماری به صورت اتوزومی غالب مطرح شده است<sup>۲،۴،۵</sup>. در یکی از این مطالعات، فقدان تاندون ماهیچه مایل فوقانی در یکی از بیماران گزارش شده است<sup>۷</sup>.

### مقدمه

فلج عصب چهارم مغزی، شایع‌ترین فلج عصب مغزی است که در چشم‌پزشکی با آن مواجه می‌شویم. نوع مادرزادی فلج ماهیچه مایل فوقانی، ۲۹ تا ۶۷ درصد موارد بیماری را شامل می‌شود<sup>۱</sup>. موارد مادرزادی بیماری معمولاً به صورت تک‌گیر رخ

روبرو، افزایش هیپرتروپی در adduction و افزایش هیپرتروپی در کج کردن سر به طرف چشم درگیر بود<sup>۲-۶</sup>.

فلج ماهیچه مایل فوقانی در صورتی مادرزادی در نظر گرفته شد که تاریخچه علایم بیماری از ابتدای دوران کودکی وجود داشت و در شرح حال فرد هیچ واقعه قابل توجهی از قبیل ضربه شدید به سر وجود نداشت<sup>۲-۶</sup>.

نحوه توارث با استفاده از مطالعه شجره‌نامه خانواده‌ها مورد بررسی قرار گرفت.

### یافته‌ها

ویژگی‌های ۸ بیمار معاینه‌شده در این سه خانواده در جدول (۱) خلاصه شده‌اند. این ۸ بیمار شامل ۵ زن و ۳ مرد بودند. در ۶ نفر از این بیماران چشم چپ و در ۲ نفر چشم راست درگیر بود. همچنین در خانواده الف، یک فرد معاینه‌نشده و در خانواده ب، دو فرد معاینه‌نشده با سابقه کج گرفتن سر در تمام طول زندگی وجود داشتند. این سه نفر هم احتمالاً به فلج مادرزادی ماهیچه مایل فوقانی مبتلا بودند.

در مطالعه حاضر، بیمارانی از سه خانواده با تشخیص فلج مادرزادی ماهیچه مایل فوقانی، از نظر وضعیت انتقال ژنتیکی این بیماری مورد بررسی قرار گرفته‌اند.

### روش پژوهش

این مطالعه بر روی سه خانواده در درمانگاه‌های چشم‌پزشکی دانشگاه علوم پزشکی شیراز طی سال‌های ۱۳۷۴ تا ۱۳۸۱ انجام شد. یک بیمار از هر خانواده، با تاریخچه انحراف چشم و کج گرفتن سر به درمانگاه مراجعه نمود و پس از معاینات لازم، تشخیص فلج مادرزادی ماهیچه مایل فوقانی داده شد. با توجه به این‌که در خانواده این سه بیمار، افرادی مبتلا به انحراف چشم و یا کج گرفتن سر بودند؛ همه اعضای خانواده این بیماران جهت معاینه فراخوانده شدند تا تحت معاینات کامل چشم‌پزشکی قرار گیرند.

تشخیص فلج ماهیچه مایل فوقانی، براساس نتایج alternate prism cover test و Bielschowsky head tilt داده شد. یافته‌های اصلی شامل هیپرتروپی چشم درگیر در نگاه

جدول ۱- ویژگی‌های بیماران معاینه شده در سه خانواده مورد مطالعه

خانواده	بیمار	سن (سال)	جنس	سمت درگیر	آمبلیوپی	پرکاری IOM	انحراف عمودی در نگاه روبرو	عمل جراحی انجام‌شده
							پیش از عمل	پس از عمل
الف	۱	۴۰	مرد	چپ	چپ	نامشخص	نامشخص	۵ PD LHT
	۲	۱۱	زن	چپ	راست	۳+	۲۰ PD LHT	۳ PD LHT
	۳	۹	مرد	چپ	-	۲+	۱۵ PD LHT	۳ PD LHT
ب	۱	۳۹	مرد	راست	-	۲+	۱۰ PD RHT	-
	۲	۳۴	زن	چپ	چپ	۲+	۱۲ PD LHT	-
	۳	۷	زن	راست	-	۲+	۸ PD RHT	ortho
ج	۱	۴۴	زن	چپ	-	۳+	۱۶ PD LHT	-
	۲	۱۸	زن	چپ	-	۲+	۱۰ PD LHT	۳ PDLHT

IOM: ماهیچه مایل تحتانی، PD: پریم دیویتر، LHT: هیپرتروپی چشم چپ، RHT: هیپرتروپی چشم راست، LIO: ماهیچه مایل تحتانی چپ،

RIO: ماهیچه مایل تحتانی راست، RLR: ماهیچه مستقیم خارجی سمت راست، BMR: دو ماهیچه مستقیم داخلی

عمل جراحی در همه این بیماران، Guyton exaggerated force duction test بر روی تاندون ماهیچه مایل فوقانی انجام شد که در هیچ‌کدام به نفع شلی شدید نبود. به همین دلیل در همه این بیماران تضعیف ماهیچه مایل تحتانی انجام شد. میزان انحراف

از ۸ بیمار معاینه‌شده، ۴ بیمار توسط نویسندگان مقاله مورد جراحی قرار گرفتند. همه این بیماران در معاینات قبل از عمل، دچار پرکاری ماهیچه مایل تحتانی چشم درگیر بودند و در طبقه‌بندی Knapps، در کلاس ۱ یا ۳ قرار می‌گرفتند. در هنگام

شماره ۱، مرد ۳۹ ساله‌ای است که از کودکی سرش را به طرف چپ کج می‌کند و در نگاه روبرو، ۱۰ پریزم‌دیوپتر هیپرتروپی چشم راست و ۱۶ پریزم‌دیوپتر اگزوتروپی alternate دارد. هیپرتروپی چشم راست، در نگاه به طرف چپ و کج کردن سر به طرف راست افزایش می‌یابد. وی مبتلا به فلج مادرزادی ماهیچه مایل فوقانی چشم راست می‌باشد. بیمار شماره ۲، یک زن ۳۴ ساله است که از کودکی سرش را به طرف راست کج می‌گیرد و از دوبینی گهگاهی (occasional diplopia) شکایت می‌کند. وی در نگاه روبرو، ۱۲ پریزم‌دیوپتر هیپرتروپی چشم چپ و ۸ پریزم‌دیوپتر اگزوتروپی دارد. هیپرتروپی چشم چپ در نگاه به طرف راست و کج کردن سر به طرف چپ افزایش می‌یابد. وی مبتلا به فلج مادرزادی ماهیچه مایل فوقانی چشم چپ می‌باشد. برای این دو بیمار عمل جراحی پیشنهاد شد ولی به علت عدم تمایل شخصی، هیچ‌کدام تحت عمل جراحی قرار نگرفتند. با توجه به عکس‌های موجود، یکی از برادران دو بیمار فوق، کجی واضح سر به طرف چپ دارد که براساس گفته‌های خواهر و برادرش این وضعیت از کودکی وجود داشته است. وی برای معاینات چشمی حاضر نشد. وی احتمالاً مبتلا به فلج مادرزادی ماهیچه مایل فوقانی چشم راست می‌باشد. بیمار شماره ۳، دختری ۷ ساله است که در سن ۵ سالگی به علت کج گرفتن سر به سمت چپ از اوان کودکی، به نزد چشم‌پزشک آورده شد. وی در نگاه روبرو، ۸ پریزم‌دیوپتر هیپرتروپی و ۱۲ پریزم‌دیوپتر اگزوتروپی داشت. هیپرتروپی چشم راست در نگاه به طرف چپ و کج کردن سر به طرف راست افزایش می‌یافت. ماهیچه مایل تحتانی چشم راست وی پرکاری داشت. وی با تشخیص فلج مادرزادی ماهیچه مایل فوقانی چشم راست، تحت عمل جراحی تضعیف ماهیچه مایل تحتانی چشم راست قرار گرفت. در هیچ‌کدام از بیماران خانواده ب، یافته غیرطبیعی به جز انحراف چشم وجود نداشت و هیچ‌کدام از آن‌ها تاریخچه ضربه شدید به سر را نداشتند.

شکل ۱- ج، سه نسل متوالی از خانواده ج را نشان می‌دهد. هیچ‌کدام از ازدواج‌های موجود در این شکل، خویشاوندی نبوده‌اند. مادر خانواده و دختر وی مبتلا به فلج ماهیچه مایل فوقانی سمت چپ هستند. در هیچ‌کدام از این دو نفر، سابقه ضربه شدید به سر وجود نداشت. بیمار شماره ۲، یک دختر ۱۸ ساله است که به علت کج گرفتن سر به طرف راست از اوان

عمودی پس از عمل جراحی در همه بیماران، در حد قابل قبول بود و کج گرفتن سر نیز به میزان زیادی کاهش یافت یا از بین رفت.

شکل ۱- الف، سه نسل متوالی از خانواده الف را نشان می‌دهد. هیچ‌کدام از ازدواج‌های این خانواده، خویشاوندی نبودند. مرد خانواده (نسل دوم) و دو فرزند وی مبتلا به فلج ماهیچه مایل فوقانی بودند. با توجه به شرح حال و عکس‌های موجود، یکی از خواهران این مرد نیز همیشه سرش را به طرف راست، کج می‌گیرد. وی برای معاینات چشمی حاضر نشد. وی احتمالاً مبتلا به فلج مادرزادی ماهیچه مایل فوقانی چشم چپ می‌باشد. بیمار شماره ۲، یک دختر ۱۱ ساله و بیمار شماره ۳، یک پسر ۹ ساله است. در هر دو کودک، انحراف چشم و کج گرفتن سر به طرف راست، از پیش از یک سالگی وجود داشت. هیچ یافته غیرطبیعی به جز انحراف چشم در این دو کودک دیده نشد. هر دو کودک مبتلا به فلج مادرزادی ماهیچه مایل فوقانی سمت چپ بودند. بیمار دختر، ۲۰ پریزم‌دیوپتر و بیمار پسر، ۱۵ پریزم‌دیوپتر هیپرتروپی چشم چپ در نگاه روبرو داشتند. هر دو کودک دارای پرکاری ماهیچه مایل تحتانی سمت چپ بودند. پسر، در نگاه روبرو ۲۰ پریزم‌دیوپتر اگزوتروپی نیز داشت. دختر در سن ۵ سالگی و پسر در سن ۳ سالگی، تحت عمل جراحی تضعیف ماهیچه مایل تحتانی چشم چپ قرار گرفتند. پدر این دو کودک (بیمار شماره ۱) اکنون ۴۰ ساله است. وی در حدود ۱۰ سالگی به علت انحراف عمودی چشم و کج گرفتن سر، تحت عمل جراحی انحراف در چشم چپ قرار گرفت. براساس عکس‌های قدیمی، وی در کودکی دچار هیپرتروپی چشم چپ و کج کردن سر به طرف راست بوده است. در حال حاضر وی ۵ پریزم‌دیوپتر هیپرتروپی چشم چپ دارد که در نگاه به راست و کج کردن سر به چپ، بیش تر می‌شود. مجموعه این مشاهدات، تشخیص فلج مادرزادی ماهیچه مایل فوقانی سمت چپ را مطرح می‌کند.

شکل ۱- ب، سه نسل متوالی از خانواده ب را نشان می‌دهد. هیچ‌کدام از ازدواج‌های این خانواده، خویشاوندی نبوده‌اند. با توجه به شرح حال و عکس‌های موجود، پدر بزرگ خانواده در تمام طول زندگی سرش را به طرف چپ، کج می‌گرفته است. وی برای معاینات چشمی حاضر نشد. وی احتمالاً مبتلا به فلج مادرزادی ماهیچه مایل فوقانی چشم راست بوده است. بیمار

**بحث**

فلج مادرزادی ماهیچه مایل فوقانی حدود ۵۰ درصد از تمام موارد فلج این ماهیچه را شامل می شود.<sup>۱</sup> نظریه های مختلفی در مورد محل ضایعه منجر به فلج مادرزادی ماهیچه مایل فوقانی مطرح شده است. در برخی مطالعات اولیه، آپلازی هسته عصب چهارم به عنوان عامل بیماری معرفی شده است. گزارش های بعدی بر این نکته تاکید می کنند که آپلازی هسته عصب چهارم به صورت ثانویه و به دنبال ضایعه محیطی عصبی در دوره پری ناتال ایجاد می شود.<sup>۸،۹</sup>

Fink و Helveston معتقدند که اغلب موارد فلج مادرزادی ماهیچه مایل فوقانی به علت ضایعات محیطی ایجاد می شوند. آن ها در مطالعه ۳۴ بیمار دریافتند که ۶ نفر از آنان فاقد تاندون ماهیچه مایل فوقانی بودند.<sup>۷</sup> Sevel و همکارانش نشان دادند که یک بافت مزانشیمی در ناحیه بالایی داخلی اربیت موجب تشکیل تاندون ماهیچه مایل فوقانی و تروکله آ می شود. اختلال ژنتیکی عامل فلج این ماهیچه ممکن است باعث اختلال در ساخت پروتیین ناشناخته ای شود که مسوول القا (induction) و تبدیل این بافت مزانشیمی به تاندون ماهیچه مایل فوقانی می باشد.<sup>۱۰</sup>

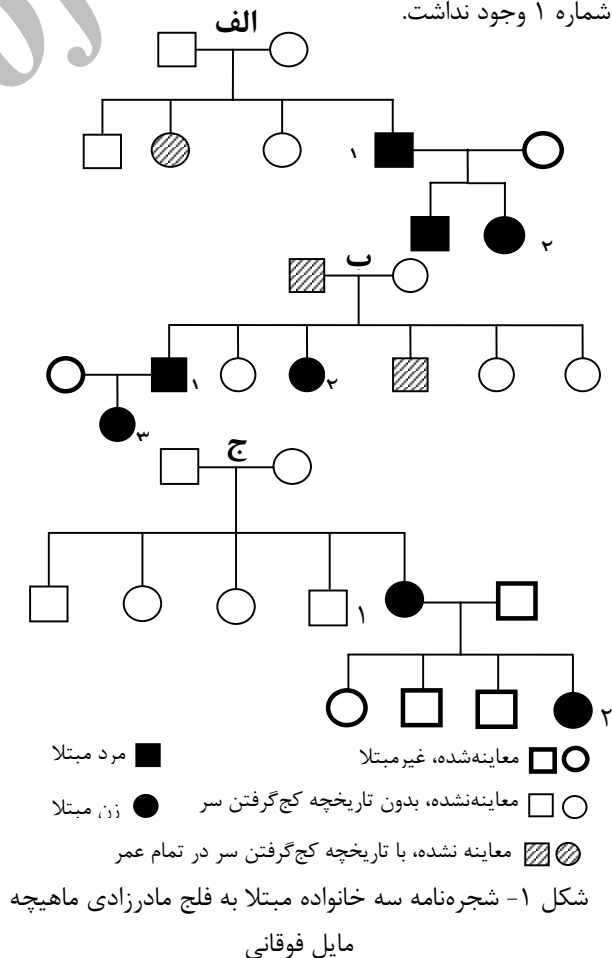
مطالعات محدودی در مورد بروز خانوادگی فلج مادرزادی ماهیچه مایل فوقانی موجود است که در جدول (۲) به آن ها اشاره شده است.

جدول ۲- مطالعات انجام شده در مورد بروز خانوادگی فلج ماهیچه مایل فوقانی

نویسندگان	سال مطالعه		نوع احتمالی انتقال وراثتی
	تعداد خانواده	تعداد	
Franceschetti <sup>۲</sup>	۱۹۲۶	۱	نامشخص
Astle و Rosenbaum <sup>۶</sup>	۱۹۸۵	۳	نامشخص
Harris و همکاران <sup>۲</sup>	۱۹۸۶	۴	اتوزومی غالب نامنظم
Botelho و Giangiacomo <sup>۴</sup>	۱۹۹۶	۱	اتوزومی غالب
Bhola و همکاران <sup>۵</sup>	۲۰۰۱	۲	اتوزومی غالب

با توجه به این که در مطالعه حاضر، بیش تر این بیماران زن بودند و در اغلب موارد چشم چپ درگیر بود؛ نتایج آن با مطالعه Harris و همکارانش قابل مقایسه است.<sup>۲</sup> وی بر اساس این یافته ها، بیماران خود را از بعضی جهات با بیماران مبتلا به سندرم دوئن مشابه دانسته است.

کودکی، مراجعه کرد. وی در نگاه روبرو، ۱۰ پریزم دیوپتر هیپرتروپی چشم چپ داشت که در نگاه به سمت راست و کج کردن سر به طرف چپ، افزایش می یافت. ماهیچه مایل تحتانی چشم چپ وی پرکاری داشت. وی با تشخیص فلج مادرزادی ماهیچه مایل فوقانی چشم چپ، تحت عمل جراحی تضعیف ماهیچه مایل تحتانی چشم چپ قرار گرفت. بیمار شماره ۱، زن ۴۴ ساله ای است که از کودکی سرش را به طرف راست کج می گیرد. وی در نگاه روبرو، ۱۶ پریزم دیوپتر هیپرتروپی چشم چپ و ۲۰ پریزم دیوپتر ازوتروپی دارد. هیپرتروپی چشم چپ در نگاه به سمت راست و کج کردن سر به طرف چپ، افزایش می یابد. با تشخیص فلج مادرزادی ماهیچه مایل فوقانی چشم چپ، عمل جراحی به وی پیشنهاد شد ولی وی ترجیح داد که جراحی نشود. پدر و سه خواهر و برادر بیمار شماره ۲، تحت معاینات چشمی قرار گرفتند و همگی سالم بودند. سابقه کج گرفتن سر در هیچ کدام از پدر، مادر، خواهران یا برادران بیمار شماره ۱ وجود نداشت.



شکل ۱- شجره نامه سه خانواده مبتلا به فلج مادرزادی ماهیچه مایل فوقانی

در هیچ‌کدام از بیماران این مطالعه که مورد جراحی قرار گرفتند، شل بودن شدید یا فقدان تاندون ماهیچه مایل فوقانی مشاهده نشد. می‌توان گفت که علت ای‌جاد فلج ماهیچه مایل فوقانی در بیماران ما، ضایعات عصبی بوده و ضایعات مربوط به تاندون ماهیچه مایل فوقانی در این مورد نقشی نداشته است. Botelho و Giangiacoimo در یکی از بیماران خود، فقدان دوطرفه تاندون ماهیچه مایل فوقانی را گزارش کرده‌اند.<sup>۴</sup> این بیمار متعلق به خانواده‌ای بود که تقریباً همه موارد بیماری در آن خانواده به صورت دوطرفه بودند ولی در مطالعه ما، همه موارد بیماری در خانواده‌های مورد مطالعه، یک‌طرفه بودند. به نظر می‌رسد که ضایعات ژنتیکی متفاوتی با محل‌های تاثیر مختلف، می‌توانند منجر به فلج مادرزادی ماهیچه مایل فوقانی شوند.

#### نتیجه‌گیری

در مطالعه حاضر و مطالعات قبلی، وراثت اتوزومی غالب در موارد خانوادگی فلج مادرزادی ماهیچه مایل فوقانی مشاهده شده است. بر این اساس، لازم است که در هر بیمار مبتلا به فلج مادرزادی ماهیچه مایل فوقانی، انتقال ژنتیکی را در نظر داشت. معاینه اعضای خانواده این‌گونه بیماران، اطلاعات علمی موجود در این زمینه را افزایش خواهد داد.

در مطالعه حاضر، همه موارد بیماری به صورت یک‌طرفه بودند. در ۲ خانواده، بیماری فقط در طرف چپ مشاهده شد و در یک خانواده، مواردی از درگیری یک‌طرفه سمت چپ و یا سمت راست دیده شد. در ۱۱ خانواده گزارش شده در مطالعات قبلی، بیماری در ۸ خانواده به صورت یک‌طرفه بود و در ۴ خانواده فقط سمت چپ گرفتار بوده است.<sup>۴</sup> نتیجه مطالعه حاضر از این نظر با مجموع گزارش‌های قبلی مشابه است و به نظر می‌رسد که اغلب موارد خانوادگی فلج مادرزادی ماهیچه مایل فوقانی، یک‌طرفه هستند.

در مطالعه حاضر در خانواده الف، سه مورد قطعی و یک مورد احتمالی بیماری در ۲ نسل متوالی دیده شد. در خانواده ب، سه مورد قطعی و دو مورد احتمالی بیماری در سه نسل متوالی دیده شد. با توجه به بروز بیماری در نسل‌های متوالی این دو خانواده، مساوی بودن تعداد بیماران زن و مرد، انتقال بیماری از پدر به پسر و عدم ازدواج‌های خویشاوندی منجر به بروز بیماری در این دو خانواده، نوع وراثت بیماری در این دو خانواده را می‌توان اتوزومی غالب دانست. در خانواده ج با توجه به وجود فقط دو بیمار از دو نسل متوالی، نمی‌توان در مورد نحوه وراثت اظهار نظر قطعی کرد؛ با این وجود، وراثت بیماری در این خانواده نیز با نحوه انتقال اتوزومی غالب قابل توجیه است. در اکثر مطالعات قبلی نیز نحوه وراثت اتوزومی غالب برای این بیماران پیشنهاد شده است.<sup>۴،۵</sup>

#### منابع

- 1- Younge BR, Sutula F. Analysis of trochlear nerve palsies, diagnosis, etiology and treatment. *Mayo Clin Proc* 1977;52:11-18.
- 2- Harris DJ, Memmen JE, Katz NNK, Parks MM. Familial congenital superior oblique palsy. *Ophthalmology* 1986;93:88-90.
- 3- Franceschetti A. Uber doppelseitige, kongenitale trochlearislahmung and ihve Beziehung zur alternierenden hyperphorie. *Z Augenheilkd* 1926; 59:17-34.
- 4- Botelho PJ, Glangiacoma JG. Autosomal dominant inheritance of congenital superior oblique palsy. *Ophthalmology* 1996;103:1508-1511.
- 5- Bholra RM, Horne GV, Squirrell DM, Chan TK, Kumar D. Autosomal dominant congenital superior oblique palsy. *Eye* 2001;15:479-484.
- 6- Astle WF, Rosenbaum AL. Familial congenital fourth cranial nerve palsy. *Arch Ophthalmol* 1985;103:532-535.
- 7- Helveston EM, Glangiacomo JG, Ellis FD. Congenital absence of the superior oblique tendon. *Trans Am Ophthalmol Soc* 1981;79:123-135.
- 8- Cowan WM, Fawcett JW, O'leary DDM, Stanfield BB. Regressive events in neurogenesis. *Science* 1984;225:1258-1265.
- 9- Sohal GS, Weidman TA. Development of the trochlear nerve. *Brain Res* 1978;142:455-465.
- 10- Sevel DA. Reappraisal of the origin of human extraocular muscles. *Ophthalmology* 1981;88:1330-1338.

Archive of SID