

Short-term Results of Iris-claw Phakic Intraocular Lenses for Myopia

Gholaminejad A, MD; Hashemi H, MD; Aliakbari S, MD

Purpose: To evaluate the predictability, efficacy, and safety of iris-claw Artisan™ phakic intraocular lenses for myopia.

Methods: Through a prospective clinical study, 35 eyes of 21 patients with myopia from -5 to 26.5 diopters underwent implantation of the Artisan lens. Patients were examined 1, 3, and 7 days (all eyes); 1 month (28 eyes), 3 months (29 eyes), and 6 months (32 eyes) after the procedure. A thorough ophthalmic examination including endothelial cell count, pachymetry, and topography was performed before and after the operation.

Results: Mean age of the patients was 31.6 years (range, 18-43). Mean spherical equivalent (SE) changed from -15.71 ± 4.90 diopters (D) before surgery to -0.65 ± 0.94 D at 1 month, -0.58 ± 1.10 D at 3 months, and -0.56 ± 0.89 D 6 months after surgery. At 6 months, 15 eyes (46.9%) had uncorrected visual acuity of 20/40 or better and 23 eyes (71.9%) had SE within ± 1.00 D of emmetropia. Two eyes lost 1 line and two eyes lost 2 lines of best-corrected visual acuity (BCVA), no eye lost more than 3 lines. Twenty-one eyes (65.6%) gained one to three lines of BCVA. Mean endothelial cell count changed from 2889 at baseline to 2823 at three months ($P=0.002$). There was no significant change in corneal pachymetry. Sterile endophthalmitis was seen in 4 eyes 1.5 months postoperatively which was treated successfully by corticosteroid therapy. No angle closure glaucoma or ocular hypertension was seen at postoperative visits.

Conclusion: Implantation of Artisan phakic lens was found to be predictable and efficient for correction of myopia. Its effect on corneal endothelium should be considered and more investigations are recommended.

Key words: iris-claw, phakic intraocular lens, myopia

- Bina J Ophthalmol 2004; 10 (1): 15-21.

نتایج اولیه لنزهای داخل چشمی متصل به عنبیه (Iris-claw) در اصلاح نزدیک بینی متوسط تا شدید

دکتر علی غلامی نژاد^۱، دکتر حسن هاشمی^۲، و دکتر سهیل علی اکبری^۳

چکیده

هدف: تعیین قابلیت پیش بینی، کارآمدی و بی‌زیانی لنزهای داخل چشمی متصل به عنبیه (iris-claw) آرتیزان در اصلاح نزدیک بینی متوسط تا شدید.

روش پژوهش: طی یک مطالعه آینده‌نگر، لنز فاکیک آرتیزان نوع متصل به عنبیه (iris-claw) مدل ۲۰۴ و ۲۰۶ در ۳۵ چشم از ۲۱ بیمار با نزدیک بینی ۵/۰- تا ۲۶/۵- دیوپتر و میانگین سنی ۳۱/۶ سال (۱۸ تا ۴۳) کار گذاشته شد. معاینات بعد از عمل در روزهای اول، سوم و هفتم (همه بیماران) و ماه‌های اول (۲۸ چشم)، سوم (۲۹ چشم) و ششم (۳۲ چشم) انجام شد. علاوه بر معاینات معمول چشم پزشکی، شمارش یاخته‌های آندوتلیوم، پکی متری و توپوگرافی نیز انجام شد.

یافته‌ها: معادل کروی (SE) قبل از عمل $۱۵/۷۱ \pm ۴/۹۰$ - دیوپتر بود که یک ماه بعد از عمل به $۰/۶۵ \pm ۰/۹۴$ - دیوپتر، سه ماه بعد از عمل به $۰/۵۸ \pm ۱/۱۰$ - دیوپتر و شش ماه بعد از عمل به $۰/۵۶ \pm ۰/۸۹$ - دیوپتر رسید. در ماه ششم، ۱۵ چشم (۴۶/۹ درصد) دارای دید اصلاح‌نشده $۲۰/۴۰$ یا بهتر و ۲۳ چشم (۷۱/۹ درصد) دارای SE در محدوده ± ۱ دیوپتر داشتند. افت دید اصلاح‌شده به میزان دو خط در دو چشم و به میزان یک خط در دو چشم دیگر مشاهده گردید. در ۲۱ چشم (۶۵/۶ درصد) بهبود یک تا سه خط در دید اصلاح‌شده روی داد. میانگین شمارش یاخته‌های آندوتلیوم از ۲۸۸۹ یاخته در سانتی‌متر مربع قبل از عمل به ۲۸۲۳ یاخته در سانتی‌متر مربع در ماه ششم بعد از عمل رسید ($P=۰/۰۰۲$). تغییر قابل ملاحظه‌ای در پاکی متری قرنیه دیده نشد. طی ۱/۵ ماه اول بعد از عمل، ۴ چشم دچار واکنش استریل اتاق قدامی شدند که به درمان با کورتیکواستروئید پاسخ دادند. هیچ موردی از گلوکوم زاویه‌بسته و یا افزایش فشار داخل چشمی مشاهده نشد.

نتیجه‌گیری: استفاده از لنزهای داخل چشمی آرتیزان از نوع متصل به عنیبه برای اصلاح نزدیک‌بینی، روش موثری است و نتایج آن قابل پیش‌بینی می‌باشند. تاثیر آن بر روی آندوتلیوم قرنیه باید مورد توجه باشد و انجام مطالعات بیش‌تر پیشنهاد می‌گردد.

• مجله چشم‌پزشکی بینا ۱۳۸۳؛ سال ۱۰، شماره ۱: ۲۱-۱۵.

IOP: intraocular pressure
PIOL: phakic intraocular lens
PMMA: polymethylmetacrylate
SE: spheric equivalent

• پاسخ‌گو: دکتر حسن هاشمی

۱- چشم‌پزشک- کلینیک چشم‌پزشکی نور

۲- استادیار- چشم‌پزشک- دانشگاه علوم پزشکی تهران

تهران- خیابان ولی‌عصر- خیابان بابک بهرامی- پلاک ۶- کلینیک چشم‌پزشکی نور- کدپستی ۱۹۶۸۶-۵۵۷۵۱

تاریخ دریافت مقاله: ۶ بهمن ۱۳۸۲

تاریخ تایید مقاله: ۴ خرداد ۱۳۸۳

مقدمه

شکی نیست که اعمال جراحی لیزری می‌توانند خطاهای اصلی اسفر و سیلندر را اصلاح کنند؛ با این وجود، اصلاح مقادیر متوسط و بالای عیوب انکساری می‌تواند مشکلاتی مانند کاهش دقت^{۱،۲}، تاری دید و تصاویر هاله‌دار^۳، اکتازی قرنیه^{۴-۶}، کاهش دید اصلاح‌شده و در نهایت مشکلاتی در زمینه کیفیت دید^{۷-۱۲} ایجاد نماید. علاوه بر موارد فوق، در برخی بیماران نیز به دلیل پاکی متری پایین، انجام عمل لیزیک امکان‌پذیر نیست. یک راه حل مناسب می‌تواند کار گذاشتن لنزهای داخل چشمی فاکیک یا PIOL باشد. این لنزها در سه گروه تقسیم‌بندی می‌شوند که شامل لنزهای متکی به زاویه (angle supported)، لنزهای متصل به عنیبه (iris-fixated) و لنزهای اتاق خلفی می‌باشند.

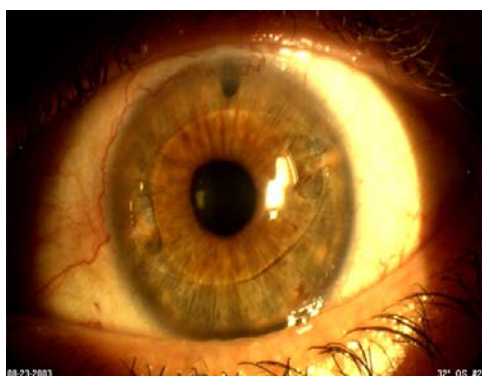
در سال ۱۹۸۶، لنز متصل به عنیبه آرتیزان برای اصلاح نزدیک‌بینی توسط Worst و Fechner^{۱۳} به عنوان PIOL معرفی گردید و تحت عنوان Worst-Fechner claw lens شناخته شد. این لنز در ابتدا دارای اپتیک مقعر دوطرفه به قطر ۴/۵ میلی‌متر

بود تا این که در سال ۱۹۹۱، اپتیک آن به نوع محدب- مقعر با قطر ۵ میلی‌متر تغییر یافت. از سال ۱۹۹۸، انواع جدید آن با قطر اپتیک ۶ میلی‌متر نیز تولید شدند و تحت عنوان لنزهای آرتیزان به بازار عرضه گردیدند^{۱۴}. استفاده از لنزهای Worst-F claw از سال ۱۳۷۵ در ایران در کلینیک نور شروع شد.

این مطالعه آینده‌نگر برای بررسی بی‌زیانی و کارآمدی لنزهای داخل چشمی متصل به عنیبه (iris claw) آرتیزان در درمان نزدیک‌بینی متوسط تا شدید انجام شده است. در این مقاله نتایج شش ماه اول گزارش می‌شود.

روش پژوهش

در یک مطالعه آینده‌نگر که از دی ماه ۱۳۸۰ تا اسفند ۱۳۸۱ در کلینیک چشم‌پزشکی نور در تهران انجام شد، در ۳۵ چشم از ۲۱ بیمار مبتلا به نزدیک‌بینی متوسط تا شدید لنز متصل به عنیبه (iris-claw) آرتیزان کار گذاشته شد. معیارهای



شکل ۱- لنز داخل چشمی فاکیک در یک چشم دچار نزدیک بینی

روش جراحی

اعمال جراحی تحت بی‌هوشی عمومی انجام شدند. ابتدا برشی تقریباً معادل قطر اپتیک لنز روی قرنیه یا لیمبوس و اغلب در محور شیب (steep) آستیگمات قرنیه، داده شد. سپس دو برش دیگر به طول ۱/۵ و ۲ میلی‌متر در دو طرف برش اصلی ایجاد شدند. لنز در داخل اتاق قدامی که از ماده ویسکوالاستیک چشمی پر شده بود، قرار داده شد و با چرخش آن به میزان ۹۰ درجه، محور لنز عمود بر جهت ورود قرار گرفت. سپس جراح با استفاده از فورسپس (Duckworth & Kent LTD Budo England)، اپتیک لنز را از قسمت خارجی آن گرفت و تکه کوچکی از عنبیه را با یک سوزن enclavation یک‌بارمصرف (Ophtec BV, Groningen Netherlands) به میان گیره هر هاپتیک کشید؛ به این ترتیب، لنز در محور بینایی و در محل مناسب قرار گرفت و سپس ایریدکتومی و یا ایریدوتومی محیطی انجام شد. در نهایت ویسکوالاستیک از چشم خارج شد و برش با نخ نایلون ۰-۱۰ بخیه گردید. قطره‌های جنتامایسین و بتامتازون برای مصرف بعد از عمل، هر ۶ ساعت یک قطره به ترتیب به مدت سه روز و سه هفته تجویز شدند.

داده‌ها به روش استاندارد گزارش اعمال جراحی رفراکتیو ارائه می‌شوند. ضریب بی‌زیانی (cefficient of safety) با تقسیم میانگین دید اصلاح‌شده بعد از عمل بر میانگین دید اصلاح‌شده قبل از عمل، ضرب در ۱۰۰ محاسبه شد. از آنجا دید برحسب لاگمار محاسبه می‌شود، در صورت بهبود دید، این عدد از ۱۰۰ درصد کم‌تر خواهد بود.

انتخاب بیماران شامل سن ۱۸ سال یا بیشتر، ثابت ماندن رفراکشن حداقل به مدت ۱۲ ماه، حداقل نزدیک‌بینی ۵٫۰۰- دیوپتر، حداقل عمق اتاق قدامی از سطح آندوتلیوم ۲٫۸ میلی‌متر و حداقل شمار یاخته‌های آندوتلیوم ۲۰۰۰ بر میلی‌متر مربع بود. در صورت وجود یکی از انواع آب‌مروارید، جدانشدگی شبکیه یا سابقه خانوادگی آن، سگمان قدامی غیرطبیعی، گلوکوم، یووویت مزمن یا راجعه، مردمک ثابت بزرگ‌تر از ۴٫۵ میلی‌متر و دیابت، بیمار از مطالعه حذف می‌شد. همه بیماران توسط یک چشم‌پزشک جراحی شدند و به شیوه عمل نیز آگاهی داشتند.

معاینات قبل از عمل شامل تعیین دید اصلاح‌نشده و اصلاح‌شده، رفراکشن (مانیفست، سابجکتیو و سیکلوپلژیک)، IOP، معاینه کامل چشم، شمارش یاخته‌های آندوتلیوم قرنیه، توپوگرافی و پاکی‌متری بودند.

معاینات بعد از عمل شامل تعیین دید اصلاح‌نشده و اصلاح‌شده، رفراکشن، کراتومتری و فشار داخل چشمی (IOP) بودند که طی هفته اول و ماه‌های اول، سوم و ششم انجام شدند. در ماه سوم و ششم توپوگرافی، پاکی‌متری و شمارش یاخته‌های آندوتلیوم قرنیه نیز انجام گردید. حدت بینایی براساس تابلوی اسنلن اندازه‌گیری شد و برای محاسبات آماری به مقیاس لگاریتمی (LogMAR) تبدیل گردید.

لنزهای نزدیک‌بینی آرتیزان (شکل ۱) از قطعات محدب-مقعر از نوعی پلی‌متیل متاکریلات (PMMA) جاذب پرتو فرابنفش تهیه می‌شوند. طول هر لنز ۸٫۵ میلی‌متر و اپتیک آن به قطر ۵ یا ۶ میلی‌متر است. طراحی آن به گونه‌ای است که هر دو هاپتیک در سطح عنبیه واقع می‌شوند و قوس اپتیک آن در فاصله ۰٫۶۹ میلی‌متری قدام عنبیه قرار می‌گیرد. مدل ۲۰۶ (اپتیک ۵ میلی‌متری) لنز آرتیزان از ۳٫۰۰- دیوپتر تا ۲۳٫۵۰- دیوپتر، به فواصل ۰٫۵ دیوپتر و مدل ۲۰۴ (اپتیک ۶ میلی‌متری) آرتیزان از ۳٫۰۰- تا ۱۵٫۵- دیوپتر، به فواصل ۰٫۵ دیوپتر، موجود می‌باشند. محدودیت قدرت لنزهای گروه دوم به علت نزدیک بودن لبه اپتیک به آندوتلیوم قرنیه، در قدرت‌های بالاست.

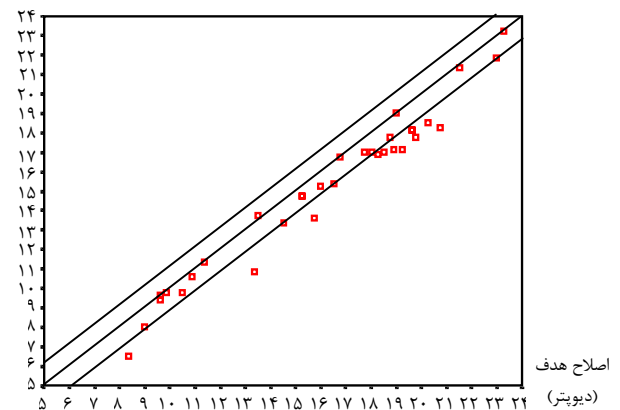
برای محاسبه قدرت لنز با هدف امتری، رفراکشن معادل کروی (SE) با فاصله ورتکس ۱۲ میلی‌متر، کراتومتری و عمق اتاق قدامی در فرمول Vander Heijde^{۱۵} و^{۱۶} گذاشته شد.

یافته‌ها

بیماران شامل ۱۰ مرد و ۱۱ زن بودند که بین ۱۸ تا ۴۳ سال و به طور میانگین، ۳۱/۶ سال سن داشتند. همه چشم‌ها در روزهای یکم، سوم و هفتم، ۲۸ چشم در ماه اول، ۲۹ چشم در ماه سوم و ۳۲ چشم در ماه ششم معاینه شدند. میانگین معادل کروی چشم‌ها قبل از عمل 15.71 ± 4.90 - دیوپتر بود که بخش نزدیک‌بینی آن بین -5.00 تا -26.5 - دیوپتر و بخش آستیگمات آن بین صفر تا -5.00 - دیوپتر بود. میزان عمق اتاق قدامی چشم‌ها از سطح آندوتلیوم، 3.17 ± 0.28 میلی‌متر و بین 2.80 میلی‌متر تا 3.69 میلی‌متر بود و طول محوری چشم‌ها 29.45 ± 2.70 میلی‌متر بین 25.91 تا 35.33 میلی‌متر اندازه‌گیری شد.

از ۳۲ چشم معاینه‌شده در ۶ ماه بعد از عمل، ۱۵ چشم (۴۶/۹ درصد) در محدوده ± 0.5 دیوپتر، ۲۳ چشم (۷۱/۹ درصد) در محدوده ± 1 دیوپتر و ۳۰ چشم (۹۳/۷ درصد) در محدوده ± 2 دیوپتر از امروپی قرار داشتند (نمودار ۱ و ۲).

اصلاح ایجادشده (دیوپتر)



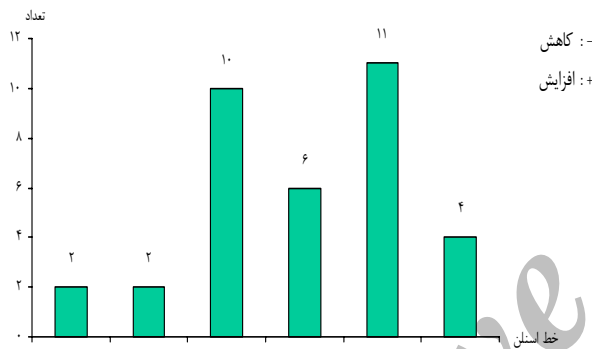
نمودار ۱- نمودار پراکنش اصلاح هدف در مقابل اصلاح به دست آمده

میانگین دید اصلاح‌شده چشم‌ها از 0.32 ± 0.21 لاگمار (معادل $20/40$) قبل از عمل به 0.20 ± 0.18 لاگمار (معادل $20/30$) بعد از عمل بهبود یافت ($P < 0.001$). در ماه ششم، ۲۳ چشم (۷۱/۹ درصد) دید اصلاح‌نشده $20/40$ یا بهتر داشتند. افت دید اصلاح‌شده در دو چشم به میزان دو خط و در دو چشم دیگر به میزان یک خط مشاهده شد (نمودار ۳).

دیوپتر



نمودار ۲- میزان پایداری رفرکشن بعد از عمل



نمودار ۳- توزیع فراوانی ۳۵ چشم براساس تغییر در دید اصلاح‌شده برحسب خط اسنن در آخرین معاینه در مقایسه با قبل از عمل

میزان ضریب بی‌زیانی 74.3 درصد محاسبه شد. در بررسی یاخته‌های آندوتلیوم قرنی، شمارش آن‌ها در ماه سوم از 2889 یاخته در میلی‌متر مربع به 2823 یاخته در میلی‌متر مربع ($4/1$ درصد کاهش) رسید ($P=0.002$).

عوارض عمل عبارت بودند از تاری و هاله‌دار شدن دید در ۸ چشم (۲۲/۸ درصد) که در ۶ مورد از آن‌ها لنزهای با اپتیک ۵ میلی‌متر کار گذاشته شده بود، ایجاد بلب ملتحمه در یک چشم به علت بخیه‌های شل که بدون درمان بهبود یافت، یوویت قدامی (واکنش استریل) در ۴ چشم (۱۱/۴ درصد) که به درمان با کورتیکواستروئید موضعی و سیستمیک پاسخ دادند، جابه‌جایی ضربه‌ای لنز در دو چشم (۵/۷ درصد) که جا انداختن مجدد آن‌ها موفقیت‌آمیز بود و خون‌ریزی ماکولا در یک چشم. هیچ موردی از برداشتن و یا تعویض لنز داخل چشمی، آب‌مرورید و یا گلوکوم زاویه‌بسته پیش نیامد.

بحث

با پیشرفت فن آوری جراحی رفرکتیو، چشم‌پزشکان همواره در تلاشند تا روش‌های بهتر و مطمئن‌تری برای اصلاح عیوب انکساری بیابند و در عین حال، عوارض جانبی را کاهش دهند. اصلاح نزدیک‌بینی شدید با لنزهای داخل چشمی، روشی با نتایج قابل پیش‌بینی است و رفرکشن باثباتی به همراه دارد. این مساله در مورد لنزهای داخل چشمی متصل به عنبیه^{۱۷،۱۸}، لنزهای متکی به زاویه^{۱۹،۲۰} و لنزهای اتاق خلفی^{۲۱-۲۳} گزارش شده است. روش دیگری که منجر به نتایج رفرکتیو دقیق در اصلاح عیوب انکساری شدید می‌شود، خارج کردن عدسی شفاف^{۲۴،۲۵} می‌باشد ولی با عوارضی مانند از دست دادن تطابق، پیدایش کدورت در کپسول خلفی و احتمال جداسدگی شبکیه همراه است.

اپتیک برتر لنز آرتیزان و دقیق‌تر بودن نتایج رفرکتیو آن در مقایسه با لیزیک، باعث ارجح بودن این روش درمانی در اصلاح نزدیک‌بینی شدیدتر از ۱۰/۰۰- دیوپتر می‌باشد^{۲۶}. با این حال، باید خطرات انجام یک عمل داخل چشمی را نیز مورد توجه قرار داد.

در این مطالعه، میانگین معادل کروی ۶ ماه بعد از عمل در ۲۳ مورد از ۳۲ چشم (۷۱/۹ درصد) در محدوده ± 1 دیوپتر از امتروپی قرار داشت که این میزان در مطالعه Menezo^{۱۷} و همکاران ۷۹/۸ درصد، در مطالعه Landesz^{۱۴} و همکاران ۶۷/۹ درصد و در مطالعه Malony^{۲۶} و همکاران ۸۲ درصد (برای نزدیک‌بینی شدیدتر از ۱۵- دیوپتر) گزارش شده است. عامل محدودکننده در دقت رفرکتیو لنزهای منفی، محاسبه قدرت لنز است زیرا محل قرارگیری موثر لنز (effective lens position)، به دقت قابل اندازه‌گیری نیست و فقط از روی کراتومتري قرنيه و عمق اتاق قدامی تخمین زده می‌شود^{۲۶}.

در مطالعه حاضر، دید اصلاح‌نشده معادل ۲۰/۴۰ و بهتر در ۲۳ چشم (۷۱/۹ درصد) مشاهده شد در حالی که این میزان در مطالعات Menezo^{۱۷} و همکاران ۶۲ درصد، در مطالعه Landesz^{۱۴} و همکاران ۷۳/۴ و در مطالعه Malony^{۲۶} و همکاران ۸۳ درصد (برای نزدیک‌بینی بالاتر از ۱۵- دیوپتر) گزارش شده است.

در این بررسی، هیچ موردی از عوارض جدی داخل چشمی مرتبط با عمل مشاهده نشد. امکان آسیب به ساختار اتاق قدامی چشم، به ویژه آندوتلیوم قرنيه و ایجاد التهاب داخل چشمی قبلاً گزارش شده است^{۲۷}. در مطالعه ما، شمارش یاخته‌های آندوتلیوم قرنيه در ماه ششم با ۴ درصد کاهش همراه بود که بیش‌تر می‌توان آن را به آسیب جراحی نسبت داد تا اثر مستقیم لنز. گزارش‌های مختلفی در مورد تغییر یاخته‌های آندوتلیوم به چاپ رسیده‌اند. چهار مورد با نارسایی آندوتلیوم و لنزهای داخل چشمی Worst-Fechner در گزارش Fechner و همکاران^{۱۸}، عدم کاهش یاخته‌های آندوتلیوم ۴ سال بعد از کار گذاشتن لنزهای داخل چشمی در گزارش Menezo و همکاران^{۱۷} و عدم تغییر در شمارش یاخته‌های آندوتلیوم ۶ ماه بعد از عمل در گزارش Maloney و همکاران^{۲۶} آمده است.

در تثبیت لنزهای داخل چشمی آرتیزان در ناحیه نیمه‌محیطی عنبیه، اگر مرحله enclavation با دقت و حداقل آسیب انجام شود، به عنبیه آسیبی نمی‌رسد. ما با ۴ مورد یوویت قدامی شدید (آندوفتالمیت استریل) مواجه شدیم که با به دلیل دست‌کاری بیش از حد عنبیه و یا به احتمال بیش‌تر به علت یک واکنش آلرژیک به ویسکوالاستیک مصرفی بوده است. افزایش مزمن IOP در هیچ‌کدام از بیماران ما رخ نداد، تنها یک بیمار با IOP بالای ثانویه به مصرف کورتیکواستروئید مواجه شد که با قطع دارو به حد طبیعی بازگشت.

عارضه مهم دیگر کارگذاری لنزهای داخل چشمی، جداسدگی شبکیه است که در این مطالعه مشاهده نشد. سایر مطالعات، شیوع جداسدگی شبکیه را در مورد لنزهای iris claw، ۰/۸ درصد^{۱۸} و در مورد خارج کردن عدسی شفاف ۱/۹ درصد^{۲۴} گزارش کرده‌اند. از عوارض مربوط به شبکیه، یک چشم در این مطالعه دچار خون‌ریزی ماکولا در ماه سوم بعد از عمل شد که طی سه ماه بهبود پیدا کرد.

هاله‌دار شدن و تاری دید هنوز از مسایل نگران‌کننده مربوط به لنزهای داخل چشمی آرتیزان هستند؛ به ویژه در مدل ۲۰۶ که دارای اپتیک ۵ میلی‌متری است. تاری دید قابل ملاحظه در مطالعه Menezo^{۱۷} و همکاران ۳/۲ درصد و هاله‌دار شدن و تاری دید متوسط در مطالعه Maloney^{۲۶} و همکاران ۸/۴ درصد گزارش شده است.

نتیجه‌گیری

تجربه ما با لنزهای داخل چشمی آرتیزان برای اصلاح نزدیک‌بینی شدید، با نتایج رفراکتیو رضایت‌بخشی همراه بود

ولی اثر آن‌ها روی یاخته‌های آندوتلیوم قرنیه باید در درازمدت مورد بررسی قرار گیرد.

منابع

- 1- Knoz MC, Wiesinger B, Liermann A, Seiberth V, Liesenhoff H. Laser in situ keratomileusis for moderate and high myopia and myopic astigmatism. *Ophthalmology* 1998;105:932-940.
- 2- el Dansoury MA, Waring GO, III, el Maghraby A, Mehrez K. Excimer laser in situ keratomileusis to correct compound myopic astigmatism. *J Refract Surg* 1997;13:511-520.
- 3- Hersh PS, Brint SF, Maloney RK, Durrie DS, Gordon M, Michelson MA, et al. Photorefractive keratectomy versus laser in situ keratomileusis for moderate to high myopia: a randomized prospective study. *Ophthalmology* 1998;105:1512-1522.
- 4- Seiler T, Koufala K, Richter G. Iatrogenic keratectasia after laser in situ keratomileusis. *J Refract Surg* 1998;14:312-317.
- 5- Speicher L, Gottinger W. Progressive keratektasie nach Laser-in-situ-keratomileusis (LASIK). *Monatsbl Augenheilkd* 1998;213:247-251(Abstract).
- 6- Geggel HS, Talley AR. Delayed onset keratectasia following laser in situ keratomileusis. *J Cataract Refract Surg* 1999;25:582-586.
- 7- Steinert RF, Hersh PS. Spherical and aspherical photorefractive keratectomy and laser in-situ keratomileusis for moderate to high myopia: two prospective, randomized clinical trials. Summit Technology PRK-LASIK Study Group. *Trans Am Ophthalmol Soc* 1998;96:197-221.
- 8- Perez-Santonja JJ, Sakla HF, Alfo JL. Contrast sensitivity after laser in situ keratomileusis. *J Cataract Refract Surg* 1998;24:183-189.
- 9- Gimbel HV, van Westenbrugge JA, Penno EE, Ferensowicz M, Feinerman GA, Chen R. Simultaneous bilateral laser in situ keratomileusis: safety and efficacy. *Ophthalmology* 1999;106:1461-1467.
- 10- Carr JD, Stulting RD, Sano Y, Thompson KP, Wiley W, Waring GO 3rd. Prospective comparison of single-zone and multizone laser in situ keratomileusis for the correction of low myopia. *Ophthalmology* 1998;105:1504-1511.
- 11- Lindstrom RL, Hardten DR, Chu YR. Laser in-situ keratomileusis (LASIK) for the treatment of low moderate, and high myopia. *Trans Am Ophthalmol Soc* 1997;95:285-296.
- 12- El-Maghraby A, Salah T, Waring GO 3rd, Klyce S, Ibrahim O. Randomized bilateral comparison of excimer laser in situ keratomileusis and photorefractive keratectomy for 2.50 to 8.00 diopters of myopia. *Ophthalmology* 1999;106:447-457.
- 13- Fechner PU, Worst JGF. A new concave intraocular lens for the correction of high myopia. *Eur J Implant Refract Surg* 1989; 1: 41- 43.
- 14- Landesz M, et al. Iris- claw Phakic Intraocular Lens for High Myopia. *J Refract Surg* 2001;17:634-640.
- 15- Worst JG, van der Veen G, Los LI. Refractive surgery for high myopia. The Worst-Fechner biconcave iris claw lens. *Doc Ophthalmol* 1990;75:335-341.
- 16- Landesz M, Worst JG, Siertsema JV, van Rij G. Correction of high myopia with the Worst myopia claw intraocular lens. *J Refract Surg* 1995;11:16-25.
- 17- Menezo JL, Avino JA, Cisernos A, Rodriguez-Salvador V, Martinez- Costa R. Iris claw phakic intraocular lens for high myopia. *J Refract Surg* 1997;13:545-555.
- 18- Fechner PU, Haubitz I, Wichmann W, Wulff K. Biconcave minus power phakic iris- claw Worst-Fechner lens. *J Refract Surg* 1999;15:93-105.
- 19- Baikoff G, Arne JL, Bokobza Y, Colin J, George JL, Lagoutte F, et al. Angle-fixated anterior chamber phakic intraocular lens for

- myopia of -7 to -19 diopters. *J Refract Surg* 1998;14:282-293.
- 20- Alió JL, de la Hoz F, Perez-Santonja JJ, Ruiz-Moreno JM, Quesada JA. Phakic anterior chamber lenses for the correction of myopia: a 7-year cumulative analysis of complications in 263 cases. *Ophthalmology* 1999;106:458-466.
- 21- Marinho A, Neves MC, Pinto MC, Vaz F. Posterior chamber silicone phakic intraocular lens. *J Refract Surg* 1997;13:219-222.
- 22- Rosen E, Gore C. Staar collamer posterior chamber phakic intraocular lens to correct myopia and hyperopia. *J Cataract Refract Surg* 1998;24:596-606.
- 23- Sanders DR, Brown DC, Martin RG, Shepherd J, Deitz MR, DeLuca M. Implantable contact lens for moderate to high myopia: phase I FDA clinical study with 6- month follow- up. *J Cataract Refract Surg* 1998;24:607-611.
- 24- Colin J, Robinet A. Clear lensectomy and implantation of low- power posterior chamber intraocular lens for correction of high myopia. *Ophthalmology* 1997;104:73-78.
- 25- Jimenez- Alfaro I, Miguelez S, Bueno JL, Puy P. Clear lensectomy and implantation of negative power posterior chamber intraocular lens to correct extreme myopia. *J Cataract Refract Surg* 1998;24:1310-1316.
- 26- Maloney RK, Nguyen LH, John ME. Artisan phakic intraocular lens for myopia: short-term results of a prospective, multicenter study. *Ophthalmology* 2002;109:1631-1641.
- 27- Alio JL, de la Hoz F, Ismail M. Subclinical inflammatory reactions induced by phakic anterior chamber lenses for the correction of high myopia. *Ocul Immunol Inflamm* 1993;1:219-223.

Archive of SID