

## Bilateral Bacterial Keratitis following Photorefractive Keratectomy Case Reports with Review of Literature

Karimian F, MD; Javadi MA, MD; Nazari R, MD; Mohammad Rabei H, MD; Jafarinasab MR, MD

**Purpose:** To report two cases of bilateral bacterial keratitis as a sight-threatening complication following photorefractive keratectomy (PRK)

**Patients and findings:** The first case was a 45-year-old man referred due to bilateral ocular pain and purulent discharge two days after bilateral PRK. Based on his clinical picture, smear and cultures from both corneal ulcers were taken with a diagnosis of bacterial keratitis. Frequent topical fortified antibiotic treatment was started. Smear showed many PMN cells but the culture was negative. Corneal ulcers were controlled with medical treatment. The second case was a 24-year-old man who presented with bilateral severe pain and discharge. He was diagnosed as bilateral corneal ulcers 2 days after PRK and topical antibiotics were started for him, but because of poor response he was referred to our center. Culture result was positive for staphylococcus aureus. He had severe bilateral blepharitis. Frequent fortified antibiotics were started which controlled his condition.

**Conclusion:** Infectious keratitis after PRK is a rare, but potentially devastating complication. The predisposing risk factors are breakdown of the barrier function of the corneal epithelium, active blepharitis, use of bandage contact lens on an extended wear basis and use of topical steroids to control wound healing. It is recommended not to operate bilateral eyes simultaneously in those at risk.

**Key words:** bilateral bacterial keratitis, photorefractive keratectomy

- Bina J Ophthalmol 2005; 10 (3): 369-376.

### گزارش دو مورد کراتیت باکتریایی دو طرفه به دنبال کراتکتومی فوتورفرکتیو

دکتر فرید کریمیان<sup>۱</sup>، دکتر محمدعلی جوادی<sup>۲</sup>، دکتر روشنگ نظری<sup>۳</sup>، دکتر حسین محمدربیع<sup>۴</sup> و دکتر محمدرضا جعفری نسب<sup>۵</sup>

#### چکیده

**هدف:** معرفی دو بیمار مبتلا به کراتیت باکتریایی دو طرفه به دنبال کراتکتومی فوتورفرکتیو (PRK) که از عوارض تهدیدکننده بینایی می باشد.

**معرفی بیماران:** بیمار اول مرد ۴۵ ساله‌ای بود که دو روز پس از انجام PRK دو طرفه با درد شدید و ترشح چرکی در هر دو چشم مراجعه کرد. با توجه به علایم و یافته‌ها و سیر بالینی، این بیمار با تشخیص زخم باکتریایی دو طرفه قرنیه تحت درمان طبی قرار گرفت. در نمونه اسمیر تهیه شده از زخم قرنیه، یاخته‌های چندهسته‌ای (PMN) فراوان گزارش شد ولی نتیجه کشت منفی بود. سیر بالینی با استفاده از درمان ضد میکروبی رو به بهبود نهاد و زخم قرنیه کنترل شد. بیمار دوم آقای ۲۴ ساله‌ای بود که وی نیز روز دوم پس از انجام PRK دو طرفه و تجویز لنز تماسی پانسمانی (therapeutic bandage contact lens) با شکایت از درد شدید و ترشح چرکی از هر دو چشم و با تشخیص کراتیت باکتریایی، تحت درمان دارویی قرار گرفت. نتیجه کشت از زخم قرنیه مثبت و استافیلوکوک طلائی گزارش شده بود. این بیمار نیز تحت درمان طبی قرار گرفت و کراتیت وی کنترل شد.

**نتیجه‌گیری:** کراتیت باکتریایی پس از PRK، عارضه‌ای نادر اما بسیار خطرناک است. مهم‌ترین عوامل خطر ساز ابتلا به کراتیت عفونی پس از PRK شامل درهم شکسته شدن سد اپی‌تلیوم قرنیه به علت برداشته شدن آن، وجود بلفاریت فعال و استفاده از لنزهای تماسی پانسمانی و مصرف استروئید موضعی می‌باشند. توصیه می‌گردد که در افراد در معرض خطر، دو چشم به طور هم‌زمان تحت عمل PRK قرار نگیرند.

• مجله چشم‌پزشکی بینا ۱۳۸۴؛ سال ۱۰، شماره ۳: ۳۷۶-۳۶۹.

• پاسخ‌گو: دکتر فرید کریمیان

۱- دانشیار- چشم‌پزشک- دانشگاه علوم پزشکی شهید بهشتی

۲- استاد- چشم‌پزشک- دانشگاه علوم پزشکی شهید بهشتی

۳- فلوشیپ قرنیه و سگمان قدامی- دانشگاه علوم پزشکی شهید بهشتی

۴- استادیار- چشم‌پزشک- دانشگاه علوم پزشکی شهید بهشتی

تهران- پاسداران- بوستان نهم- بیمارستان لبافی‌نژاد- مرکز تحقیقات چشم

تاریخ دریافت مقاله: ۱۰ فروردین ۱۳۸۴

تاریخ تایید مقاله: ۲ خرداد ۱۳۸۴

مقدمه

در این مقاله، دو بیمار که به دنبال جراحی PRK با تشخیص زخم باکتریایی دوطرفه قرنیه، به مرکز چشم‌پزشکی بیمارستان لبافی‌نژاد ارجاع شدند، معرفی می‌گردند. براساس اطلاعات منتشرشده، این دو مورد، اولین گزارش زخم باکتریایی قرنیه دوطرفه په دنبال PRK در ایران می‌باشند.

استفاده از لیزر اگزایمر جهت اصلاح عیوب انکساری از زمان پذیرفته شدن آن توسط سازمان دارو و غذای آمریکا (FDA) در سال ۱۹۹۵ تا کنون، روبه افزایش است. مطالعات متعددی، موثر و کارآمد بودن این روش را مورد تایید قرار داده‌اند.<sup>۱</sup> در ابتدا روش PRK بیش از ده سال پیش مورد استفاده قرار گرفت اما به علت درد شدید، خطر ایجاد کدورت و بالاخره بازگشت عیب انکساری (regression)، خیلی زود به وسیله لیزیک که این عوارض را کم‌تر به دنبال داشت، جایگزین گردید. متأسفانه لیزیک نیز با توجه به عوارض درازمدتی چون کراتکتازی و عوارض تهدیدکننده بینایی، کم‌کم با احتیاط بیش‌تری مورد استفاده قرار گرفت. در چند سال اخیر، با استفاده از داروهای آنتی‌متابولیت مانند میتوماپسین C (MMC) حین PRK، با هدف کاهش کدورت و با استفاده از قطره‌های ضدالتهاب غیراستروئیدی (NSAID) و لنزهای تماسی پانسمانی به منظور کاهش درد، روش PRK دوباره مورد توجه قرار گرفته است.<sup>۲</sup>

کراتیت عفونی به دنبال PRK، عارضه‌ای نادر اما بالقوه خطرناک و تهدیدکننده بینایی است. گزارش‌های قبلی، وقوع این عارضه نادر را تایید نموده‌اند<sup>۳-۴</sup>. بر حسب اطلاع نویسندگان مقاله، تا کنون جمعاً ۲۷ مورد کراتیت عفونی به دنبال PRK گزارش شده‌اند که از بین این موارد، تنها دو مورد کراتیت باکتریایی دوطرفه بوده‌اند<sup>۱۳-۲</sup>.

معرفی بیماران

بیمار اول

مردی ۴۵ ساله، نجار، جهت اصلاح نزدیک‌بینی حدود ۳- دیوپتر در هر دو چشم، مهرماه ۱۳۸۳ تحت عمل جراحی PRK بدون استفاده از میتوماپسین قرار گرفت. جراحی بدون عارضه پایان یافت و در پایان عمل، بر روی هر چشم، یک لنز تماسی پانسمانی گذاشته شد. از روز پس از عمل، قطره‌های بتامتازون ۰/۱ درصد هر ۴ ساعت، کلرامفنیکل ۰/۳ درصد هر ۶ ساعت و دیکلوفناک سدیم ۰/۱ درصد هر ۸ ساعت برای وی شروع شد. دو روز پس از PRK، بیمار با درد شدید و ترشح چرکی از هر دو چشم به پزشک معالج خویش مراجعه نمود. در زمان مراجعه، دید هر دو چشم در حد درک حرکت دست (HM) بود. یک نقص اپی‌تلیومی با ابعاد ۷/۵×۸ میلی‌متر در قرنیه چشم راست و ۴×۶ میلی‌متر در قرنیه چشم چپ همراه با ارتشاح عمیق

### بیمار دوم

مرد ۲۴ ساله‌ای بود که جهت اصلاح نزدیک‌بینی پایین توام با آستیگماتیسم، در آذرماه ۱۳۸۳ تحت عمل جراحی PRK قرار گرفت. رفرکشن هر دو چشم قبل از عمل حدود  $-۰/۷۵$  دیوپتر نزدیک‌بینی و  $-۱/۲۵$  دیوپتر آستیگماتیسم موافق قاعده بود. عمل PRK به طور هم‌زمان در هر دو چشم انجام شده و پس از عمل، پانسمان توسط لنز درمانی صورت گرفته بود. روز دوم پس از عمل، به دلیل درد شدید و ترشح چرکی از هر دو چشم، لنزهای تماسی برداشته شدند و با تشخیص کراتیت باکتریایی دوطرفه، تحت درمان قرار گرفت. دو روز بعد، یعنی ۴ روز پس از عمل، بیمار به مرکز چشم‌پزشکی بیمارستان لبافی‌نژاد ارجاع داده شد. در زمان مراجعه، دید دو چشم در حد شمارش انگشتان از فاصله نیم‌متری بود. در هر دو چشم، بلفاریت شدید به همراه نقص اپی‌تلیومی بزرگ همراه با ارتشاح عمیق استرومایی شدید و ادم قرنیه وجود داشت. واکنش اتاق قدامی به صورت وجود گویچه سفید در حد  $۳^{+}$  بدون وجود هایپوپيون بود (شکل ۳).

بیمار بستری شد و تحت درمان دارویی قرار گرفت و جهت تشخیص، اسمیر، کشت و اسکن کانفوکال انجام گردید. در اسمیر، یاخته‌های PMN به تعداد زیاد گزارش شد. در اسکن کانفوکال هم فقط تعداد زیاد یاخته‌های PMN بدون وجود آمیب و قارچ گزارش شد. کشت انجام‌شده اولیه، استافیلوکوک کوآگولاز مثبت (استافیلوکوک طلایی) گزارش شده بود اما کشت تهیه‌شده در مرکز لبافی‌نژاد، در حالی که بیمار تحت درمان دارویی بود، منفی گزارش شد.

بیمار طی مدت بستری، تحت درمان با قطره سفازولین ( $۵۰ \text{ mg/ml}$ ) و جنتامایسین ( $۱۴ \text{ mg/ml}$ ) هر ۱۵ دقیقه یک بار، قطره آتروپین هر ۸ ساعت، تزریق زیرملتحمه‌ای سفازولین ( $۱۰۰$  میلی‌گرم در  $۰/۵$  میلی‌لیتر) و جنتامایسین ( $۲۰$  میلی‌گرم در  $۰/۵$  میلی‌لیتر)، کپسول داکسی‌سیکلین  $۱۰۰$  میلی‌گرم دو بار در روز و قرص مولتی‌ویتامین روزانه یک عدد قرار گرفت. نقص اپی‌تلیومی قرنیه و ارتشاح استرومایی قرنیه به آهستگی کاهش یافت. ورود عروق استرومایی سطحی به قرنیه، از ناحیه فوقانی قرنیه شروع شد. فواصل قطره‌های آنتی‌بیوتیک موضعی در روز نهم پس از بستری به هر ۲ ساعت و در روز سیزدهم پس از بستری به هر ۴ ساعت کاهش یافتند. بیمار روز پانزدهم بستری

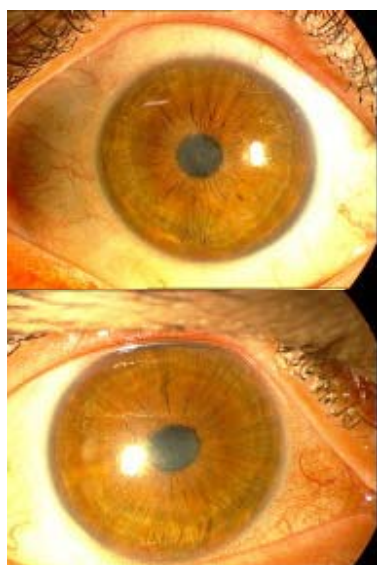
استرومایی در هر دو چشم وجود داشت. هر دو چشم دچار ادم استروما و چین‌خوردگی دسمه بودند. واکنش شدید اتاق قدامی به صورت وجود یاخته در حد  $۴^{+}$  -  $۳^{+}$  در هر دو چشم و هایپوپيون چشم راست مشاهده می‌شد. در سایر معاینات، چشم‌ها نکته قابل توجهی نداشتند. پزشک معالج اولیه بلافاصله لنزهای تماسی را برداشت و جهت اقدامات بعدی بیمار را به مرکز چشم‌پزشکی لبافی‌نژاد معرفی نمود.

بیمار با تشخیص کراتیت باکتریایی دوطرفه بستری شد. تهیه اسمیر و کشت از لبه محل زخم قرنیه، ترشحات و لبه‌های پلک هر دو چشم صورت گرفت. اسمیر نشان‌دهنده وجود گویچه‌های سفید پلی‌مورف بود ولی جرم خاصی در رنگ‌آمیزی مشاهده نشد. بلافاصله درمان تهاجمی با قطره جنتامایسین تقویت‌شده ( $۱۴ \text{ mg/ml}$ ) و سفتازیدیم ( $۵۰ \text{ mg/ml}$ ) هر ۱۵ دقیقه یک بار، قطره آتروپین ۱ درصد هر ۸ ساعت، تزریق زیرملتحمه‌ای جنتامایسین ( $۲۵$  میلی‌گرم در  $۰/۵$  میلی‌لیتر) و سفتازیدیم ( $۱۰۰$  میلی‌گرم در  $۰/۵$  میلی‌لیتر) شروع شد و بیمار به طور روزانه پی‌گیری گردید. پس از دو تزریق زیرملتحمه‌ای به فاصله ۱۲ ساعت، به دلیل نکرروز ملتحمه در محل تزریق، ادامه روند تزریقات زیرملتحمه‌ای متوقف شد (شکل ۱).

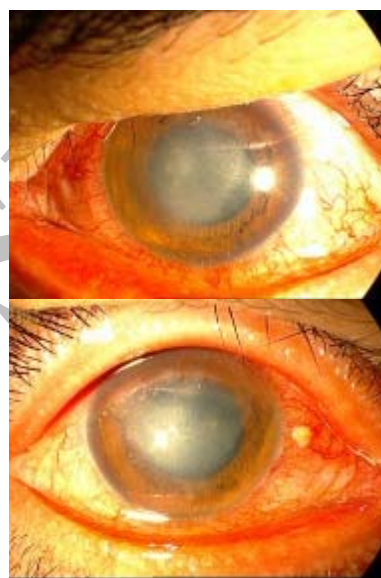
طی مدت بستری، کراتیت باکتریایی به درمان‌های دارویی پاسخ داد، نقص اپی‌تلیومی قرنیه و ارتشاح استرومایی به تدریج کم شد و دید بیمار رو به بهبود نهاد. با تحت کنترل قرار گرفتن زخم باکتریایی قرنیه، دفعات تجویز قطره‌های آنتی‌بیوتیک کاهش یافت. پس از ۶ روز بستری، بیمار مرخص شد و ادامه درمان و پی‌گیری به طور سرپایی صورت پذیرفت. نتیجه کشت این بیمار پس از ۷۲ ساعت منفی گزارش شد. در معاینه پی‌گیری ۳ ماه پس از عمل اولیه، دید چشم راست با رفرکشن حدود  $-۲$  دیوپتر نزدیک‌بینی،  $۲۰/۴۰$  و دید چشم چپ نیز با رفرکشن دوربینی  $+۱/۵۰$  -  $(۴/۰۰ \times ۷۵^{\circ})$ ، به سختی در حد  $۲۰/۲۰۰$  بود. قرنیه هر دو چشم کدورت وسیع و عمیق منتشر همراه با نازک‌شدگی داشت. بالاخره در آخرین معاینه که ۷ ماه پس از انجام PRK صورت گرفت، دید چشم راست با رفرکشن  $-۱$  دیوپتر، به حد  $۲۰/۲۰$  و دید چشم چپ با رفرکشن  $-۴$  دیوپتر، به میزان  $۲۰/۶۰$  رسید. کدورت مرکزی قرنیه در هر دو چشم وجود داشت و در چشم چپ، نازک‌شدگی قسمت تحتانی و پاراسترال قرنیه مشاهده می‌شد (شکل ۲).

چشم چپ با رفرکشن  $180^\circ \times 1.75 - 1.50 +$ ،  $20/30$  بود. کدورت مرکزی قرنیه در هر دو چشم مشاهده می‌شد. معاینات بخش‌های داخلی چشم در حد طبیعی بودند (شکل ۴).

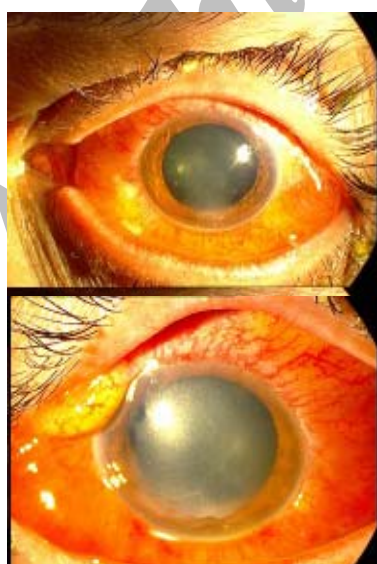
با دید شمارش انگشتان در فاصله ۳۰ سانتی‌متری در هر دو چشم مرخص شد و ادامه پی‌گیری به صورت سرپایی صورت گرفت. در آخرین معاینه که ۴ ماه پس از PRK انجام شد؛ دید چشم راست با رفرکشن  $15^\circ \times 1.50 - 1.00 +$ ،  $20/30$  و دید



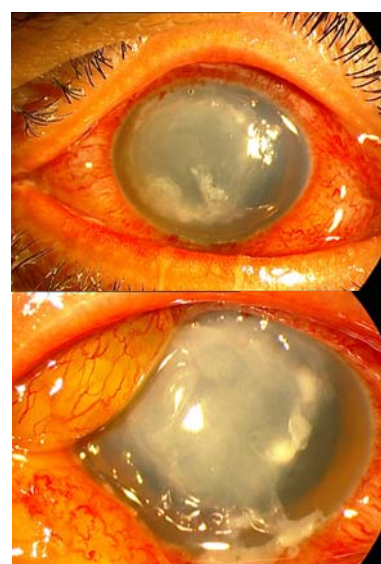
شکل ۲- چشم راست و چپ بیمار اول بعد از درمان



شکل ۱- چشم چپ و راست بیمار اول حین درمان



شکل ۴- چشم چپ و راست بیمار دوم حین درمان



شکل ۳- چشم چپ و راست بیمار دوم قبل از درمان

## بحث

PRK، یکی از شایع‌ترین اعمال جراحی رفراکتیو است. کراتیت عفونی پس از PRK، عارضه‌ای نادر ولی جدی است. براساس جستجوی انجام‌شده در منابع چشم‌پزشکی در پانزده سال اخیر تا کنون، در ۲۷ چشم از ۲۵ بیمار، کراتیت عفونی پس از PRK گزارش شده است. در مطالعه چندمرکزی Donnenfeld و همکاران<sup>۲</sup> که به بررسی گذشته‌نگر موارد کراتیت عفونی در ۳ مرکز ارجاعی جراحی رفراکتیو پرداخته بودند؛ کراتیت باکتریایی پس از PRK در ۱۳ چشم از ۱۲ بیمار با متوسط سنی ۲۸/۴ سال گزارش شد. در تمام ۱۳ مورد، نتیجه کشت مثبت بود و باکتری‌های به دست آمده از محیط کشت نمونه‌ها شامل ۵ مورد استافیلوکوک طلایی، ۴ مورد استافیلوکوک اپیدرمیدیس، ۳ مورد استرپتوکوک پنومونیه و یک مورد استرپتوکوک ویریدانس بودند. باکتری‌های گرم‌منفی، باکتری‌های فرصت‌طلب، قارچ و آمیب در این ۱۳ مورد گزارش نشد. لازم به ذکر است که از بین موارد فوق، در یک بیمار هر دو چشم دچار کراتیت باکتریایی ناشی از استافیلوکوک طلایی مقاوم به متی‌سیلین بودند.

هم‌چنین در بررسی متون دیگر، کراتیت عفونی به دنبال PRK در ۱۴ چشم از ۱۳ بیمار گزارش شده است که خلاصه این ۱۴ مورد و اطلاعات مربوط به آن‌ها در جدول (۱) آمده است. همان‌طور که مشاهده می‌شود از بین این موارد، ۴ مورد ناشی از باکتری‌های فرصت‌طلب (*Mycobacterium chelonae*)، یک مورد کراتیت قارچی ناشی از ۳ نوع قارچ مختلف (*Acremonium*, *Penicillium*, *Aureobasidium pullulans*)، ۲ مورد کراتیت قارچی ناشی از *Aspergillus* و *Scopulariopsis*، ۴ مورد ناشی از استافیلوکوک (طلایی و اپیدرمیدیس)، ۲ مورد ناشی از استرپتوکوک (پنومونیه و ویریدانس) و یک مورد ناشی از سودوموناس آئروژینوزا بودند<sup>۳-۴</sup>. در بین این گزارش‌ها نیز یک مورد کراتیت باکتریایی دوطرفه مشاهده می‌شود.

در ۲ بیمار گزارش شده در مطالعه حاضر نیز یک مورد کشت مثبت ناشی از استافیلوکوک اپیدرمیدیس به دست آمد. نتایج به دست آمده از بررسی سایر مقالات نشان می‌دهند که

باکتری‌های گرم‌مثبت، شایع‌ترین عوامل مولد کراتیت عفونی به دنبال PRK می‌باشند. این مساله می‌بایست در انتخاب آنتی‌بیوتیک مناسب پس از PRK جهت پیش‌گیری از عفونت مدنظر قرار گیرد.

آمینوگلیکوزیدها (جتامایسین و توبرامایسین) و پلی‌مایکسین B- تریمتوپریم (Polytrim) پوشش‌دهی خوبی علیه باکتری‌های گرم‌منفی دارند. متاسفانه آمینوگلیکوزیدها تاثیر کمی بر روی استافیلوکوک اپیدرمیدیس و گونه‌های استرپتوکوک دارند که عمده عفونت‌های باکتریایی پس از PRK را تشکیل می‌دهند.<sup>۲</sup> هم‌چنین پلی‌مایکسین B- تریمتوپریم، دارویی باکتریواستاتیک است که فعالیت کمی علیه گونه‌های استرپتوکوک دارد. فلوروکینولون‌ها به طور وسیع‌الطیف باکتری‌های گرم‌مثبت و گرم‌منفی را پوشش می‌دهند، از قدرت حلالیت بالایی برخوردارند و نفوذ خوبی به بافت قرنیه دارند. هم‌چنین فلوروکینولون‌ها بر مایکوباکتریوم‌های آتیبیک که گاهی به عنوان عامل کراتیت به دنبال PRK شناخته شده‌اند و عامل شایعی در عفونت‌های میکروبی پس از لیزیک به شمار می‌روند نیز موثرند. در بررسی متون و مقالات ارائه‌شده، تا کنون موردی از کراتیت باکتریایی به دنبال LASIK یا PRK در مواردی که از Ofloxacin (نسل دوم فلوروکینولون‌ها) یا Levofloxacin (نسل سوم فلوروکینولون‌ها) جهت پیش‌گیری استفاده شده بود، گزارش نشده است.<sup>۲</sup>

فلوروکینولون‌ها علاوه بر وسیع‌الطیف بودن، مزیت دیگری هم دارند که آن، حداقل اثر ناخواسته بر ترمیم زخم است. نسل چهارم فلوروکینولون‌ها شامل *Gatifloxacin* و *Moxifloxacin*، پوشش‌دهی بهتری بر باکتری‌های گرم‌مثبت دارند و داروی انتخابی پس از PRK جهت پیش‌گیری از عفونت می‌باشند.<sup>۲</sup>

در مطالعه Donnenfeld<sup>۲</sup> آنتی‌بیوتیک‌های به کار گرفته‌شده جهت پیش‌گیری در ۱۳ موردی که مبتلا به کراتیت باکتریایی شدند شامل توبرامایسین ۰/۳ درصد در ۹ چشم، پلی‌مایکسین B- تریمتوپریم در ۳ چشم و سیپروفلوکساسین ۰/۳ درصد در یک چشم بود. همان‌طور که توضیح داده شد این آنتی‌بیوتیک‌ها پوشش‌دهی خوبی بر باکتری‌های گرم‌مثبت ندارند.

جدول ۱- خلاصه ۱۴ مورد گزارش شده کراتیت باکتریایی پس از PRK

نویسندگان مقاله	نوع درگیری	آنتی‌بیوتیک پیش‌گیرانه	جرم عامل	بهترین دید نهایی پس از عمل در آخرین پی‌گیری
Brancato و همکاران <sup>۳</sup>	یک‌طرفه	توبرامایسین	Mycobacterium chelonae	۲۰/۲۰
Wee و همکاران <sup>۴</sup>	یک‌طرفه	-	سودوموناس آئروژینوزا	۲۰/۲۰
SamPATH و همکاران <sup>۵</sup>	یک‌طرفه	-	استرپتوکوک پنومونیه	شمارش انگشتان
Amayem و همکاران <sup>۶</sup>	یک‌طرفه	کلرامفنیکل و توبرامایسین	استافیلوکوک اپی‌درمیدیس	۲۰/۳۰
Maling و همکاران <sup>۷</sup>	یک‌طرفه	گaramایسین و کلرامفنیکل	استرپتوکوک غیرهمولیتیک	شمارش انگشتان
Faschinger و همکاران <sup>۸</sup>	یک‌طرفه × ۳	-	آسپرژیلوزیس	
Hill و همکاران <sup>۹</sup>	یک‌طرفه	کو‌تریموکسازول	استافیلوکوک طلائی	۲۰/۱۰۰
Dunphy و همکاران <sup>۱۰</sup>	یک‌طرفه	توبرامایسین	Penicilium, Acremonium, Aureobasidium pullulans	۲۰/۱۰۰
Heidemann و همکاران <sup>۱۱</sup>	دوطرفه	سیپروفلوکساسین	استافیلوکوک طلائی	۲۰/۸۰ چشم راست ۲۰/۴۰۰ چشم چپ
Kouyoumdijam و همکاران <sup>۱۲</sup>	یک‌طرفه	نامعلوم	اسکوپولاریوپسیس	۲۰/۲۰
Ojeimi و Waked <sup>۱۳</sup>	یک‌طرفه	پلی‌مایکسین B-تئومایسین - باسیتراسین	کشت منفی	۲۰/۲۰

استفاده از هرگونه آنتی‌بیوتیک پیش‌گیرانه پس از انجام جراحی، رعایت شرایط خاص استریل و آسپتیک در خلال جراحی و استفاده از وسایل جراحی کاملاً استریل و عدم استفاده مشترک وسایل بین بیماران، جهت پیش‌گیری از هرگونه عفونت قرنیه‌ای، اجباری است.

مساله مهم دیگر، استفاده از لنز تماسی پانسمانی (bandage contact lens) پس از PRK می‌باشد. گرچه تعداد موارد گزارش شده کراتیت باکتریایی به دنبال PRK محدود است ولی هنوز مطالعه‌ای که افزایش خطر کراتیت عفونی در رابطه با استفاده از پانسمان با لنز تماسی نرم پس از PRK را مشخص کند، وجود ندارد. استفاده از لنز تماسی پانسمانی پس از PRK مورد بحث است. این لنزها، در صورت استفاده، معمولاً ۳ روز پس از عمل برداشته می‌شوند. لنز تماسی پانسمانی، مانع از رسیدن تحریکات مکانیکی ناشی از پلک زدن به قرنیه و در نتیجه کاهش درد می‌شود. هم‌چنین لنز نرم، مانند اسفنجی عمل می‌کند که عملکرد داروهای موضعی ضددرد را طولانی می‌نماید. از مزایای دیگر لنز تماسی نرم، تسکین درد بیمار به

در گزارش حاضر نیز که شامل ۲ مورد کراتیت باکتریایی دوطرفه پس از PRK می‌باشد، آنتی‌بیوتیک پروفیلاکتیک تجویز شده بود که در هر دو بیمار کلرامفنیکل بود. کلرامفنیکل یک آنتی‌بیوتیک وسیع‌الطیف باکتریوستاتیک است. این دارو بر طیف وسیعی از باکتری‌های گرم‌مثبت و گرم‌منفی موثر است. کوکسی‌ها و باسیل‌های گرم‌مثبت معمولاً به کلرامفنیکل حساسند. استافیلوکوک طلائی، استافیلوکوک اپیدرمیدیس و گونه‌های استرپتوکوک‌ها، حساسیت خوبی به کلرامفنیکل دارند. از بین باکتری‌های گرم‌منفی، بسیاری از اعضای آنتروباکتریاسه به کلرامفنیکل حساسند. سایر گرم‌منفی‌های حساس به کلرامفنیکل شامل نایسریا گونوره، نایسریا منژائیتیدیس و هموفیلوس آنفولانزا می‌باشند. کلرامفنیکل بر ریکتزیا و کلامیدیا هم موثر است.<sup>۱۴</sup>

با توجه به این که فلورکینولون‌های نسل جدید در ایران در دسترس نمی‌باشند؛ کلرامفنیکل، به دلیل وسیع‌الطیف بودن و پوشش‌دهی خوب باکتری‌های گرم‌مثبت، جهت پیش‌گیری از عفونت پس از PRK، داروی مناسبی است. به هر حال، به رغم

بلفاریت از عوامل مستعدکننده بروز کراتیت باکتریایی متعاقب PRK می‌باشد<sup>۱۶-۱۸</sup>. در بیمار دوم این گزارش، حضور بلفاریت قبل از عمل عامل مهمی در ایجاد کراتیت بوده است. استفاده از لنز تماسی نرم به ویژه در حضور بلفاریت، افزایش‌دهنده خطر بروز این عارضه خطرناک می‌باشد<sup>۱۷،۱۸</sup>. درمان موثر و کامل بلفاریت قبل از انجام جراحی الزامی است و می‌تواند از بروز بسیاری از عوارض عفونی جراحی‌های رفرکتیو جلوگیری نماید.

هم‌چنین در نظر گرفتن شغل فردی که قرار است تحت عمل جراحی PRK قرار گیرد، مساله مهمی است. در مطالعه Donnenfeld<sup>۲</sup> از ۱۳ بیمار مبتلا به کراتیت باکتریایی به دنبال PRK، ۲ نفرشان در مراکز درمانی شاغل بودند که یک نفر پرستار بخش ICU بود و مورد دیگر که دچار کراتیت باکتریایی دوطرفه ناشی از استافیلوکوک طلایی مقاوم به متی‌سیلین شد، دستیار رشته داخلی بود. بنابراین در افراد شاغل در مراکز درمانی توصیه می‌گردد که جراحی‌های رفرکتیو دو چشم در دو مرحله جداگانه صورت گیرد.

در مطالعه Donnenfeld<sup>۲</sup> و همکاران، در ۱۲ مورد کراتیت باکتریایی پس از PRK روی داد که تشخیص در ۸ مورد طی همان روز اول، در ۳ مورد طی روز دوم و در یک مورد نیز روز سوم پس از عمل، گذاشته شد و درمان لازم آغاز گردید. در ۲ مورد کراتیت باکتریایی دوطرفه مقاله حاضر نیز هر دو بیمار در روز دوم پس از عمل دچار علائم التهابی کراتیت شدند. این مساله نشان می‌دهد که چند روز اول پس از PRK، به دلیل وجود نقص لایه اپی‌تلیوم و برهنه بودن استرومای قرنیه، از نظر خطر ابتلا به کراتیت عفونی اهمیت زیادی دارد و پی‌گیری صحیح فرد عمل‌شده طی روزهای اول و دادن هشدارهای لازم در رابطه با علائم خطر به بیمار (درد شدید، کاهش دید و شروع ترشح چرکی) ضروری است. در ضمن، برداشتن لنز تماسی پانسمانی پس از ۴۸ ساعت، حتی در صورتی که نقص اپی‌تلیومی قرنیه ترمیم نشده باشد، توصیه می‌گردد.

در پایان، پیشنهاد می‌گردد که اگر بیمار متقاضی جراحی رفرکتیو، دارای عوامل خطرناک بروز عارضه پس از RPK می‌باشد یا جراح از تجربه محدودی در زمینه این جراحی و پی‌گیری آن برخوردار است؛ بهتر است که جراحی رفرکتیو هر چشم، در یک نوبت مجزا انجام گردد.

ویژه طی ۲۴ ساعت اول پس از PRK می‌باشد. در ضمن، بر ترمیم اپی‌تلیوم قرنیه نیز اثر مثبت دارد<sup>۱۵</sup>.

یکی از عوارض استفاده از پانسمان با لنز تماسی نرم، خطر ایجاد عفونت پس از PRK می‌باشد. این امکان وجود دارد که لنز تماسی، مانع جریان یافتن اشک و باعث استقرار دبری‌های یاخته‌ای بر سطح چشم شود و محیط مناسبی جهت رشد باکتری‌ها فراهم نماید<sup>۱۵</sup>. در یک مطالعه که توسط Lim-Bon-Siong<sup>۱۶</sup> و همکاران انجام گردید، در گروه استفاده‌کننده از لنز تماسی نرم به دنبال PRK، شکایاتی از قرمزی چشم، نورگریزی و احساس جسم خارجی وجود داشت. دو مورد ارتشاح زیراپی‌تلیومی با کشت منفی و یک مورد کراتیت ناشی از استافیلوکوک طلایی نیز مشاهده شد. در حالی که در گروهی که به دنبال PRK از لنز تماسی نرم استفاده نکرده بودند، عارضه‌ای وجود نداشت.

در مطالعه Donnenfeld<sup>۲</sup> و همکاران، در تمام ۱۳ مورد مبتلا به کراتیت باکتریایی پس از PRK، از لنز تماسی نرم استفاده شده بود. در ۴ مورد از ۱۳ چشم مبتلا، لنز تماسی توسط بیمار دست‌کاری شده بود که از این تعداد، در ۲ مورد، بیمار لنز را پس از بیرون افتادن از چشم، بدون آن که ضدعفونی گردد دوباره در چشم گذاشته شده بود و در ۲ مورد نیز لنز تماسی به دلیل ایجاد تحریک، توسط بیمار دست‌کاری شده بود. در مطالعه حاضر نیز در هر دو بیمار، پس از انجام PRK دوطرفه، از لنز تماسی نرم پانسمانی استفاده شده بود ولی در هیچ یک از بیماران، گزارشی از دست‌کاری یا جابه‌جایی لنز وجود نداشت.

در جراحی PRK، چون اپی‌تلیوم محافظ در منطقه وسیعی از سطح قرنیه برداشته می‌شود، استرومای زیرین مستقیماً در معرض فلور میکروبی ملتحمه و پلک قرار می‌گیرد. هم‌چنین استروما مستقیماً در معرض میکروب‌های موجود بر سطح وسایل، قطره‌های آلوده، دست کارکنان و لنز تماسی پانسمانی قرار می‌گیرد. بنابراین به کارگیری روش‌های آسپتیک به ویژه زمانی که اپی‌تلیوم قرنیه برداشته می‌شود یا چشم به وسیله فورسیس ثابت نگه داشته می‌شود و یا لنز تماسی پانسمانی به کار گرفته می‌شود، ضروری است. هم‌چنین باید آموزش لازم مبنی بر استفاده صحیح از قطره‌های چشمی جهت پیش‌گیری از آلودگی این قطره‌ها به بیمار داده شود<sup>۱۵</sup>.

منابع

- 1- Seiler T, Wollensak J. Myopic photorefractive keratectomy with the excimer laser. One-year follow-up. *Ophthalmology* 1991;98:1156-1163.
- 2- Donnenfeld ED, O'brien TP, Solomon R, Perry HD, Speaker MG, Wittpen J. Infectious keratitis after photorefractive keratectomy. *Ophthalmology* 2003;110:743-747.
- 3- Brancato R, Carones F, Venturi E. Mycobacterium chelonae keratitis after excimer laser photorefractive keratectomy. *Arch Ophthalmol* 1997;115:1316-1318.
- 4- Wee WR, Kim JY, Choi YS, Lee JM. Bacterial keratitis after photorefractive keratectomy in a young, healthy man. *J Cataract Refract Surg* 1997;23:954-956.
- 5- Sampath R, Ridgway AE, Leatherbarrow B. Bacterial keratitis following excimer laser photorefractive keratectomy: a case report. *Eye* 1994;8:481-482.
- 6- Amayem A, Ali AT, Waring GO 3rd, Brahom O. Bacterial keratitis after photorefractive keratectomy. *J Refract Surg* 1996;12:642-644.
- 7- Malling S. Keratitis with loss of useful vision after photorefractive keratectomy. *J Cataract Refract Surg* 1999;25:137-139.
- 8- Faschinger C, Faulborn J, Ganser K. Infectious corneal ulcers once with endophthalmitis after photorefractive keratotomy with disposable contact lens. *Klin Monatsb Augenheikd* 1995;206:96-102(Abstract).
- 9- Hill VE, Brownstein S, Jackson WB, Mintsioulis G. Infectious keratopathy complicating photorefractive keratectomy [letter]. *Arch Ophthalmol* 1998;116:1382-1384.
- 10- Dunphy D, Andrews D, Scamone C, Ramsey M. Fungal keratitis following excimer laser photorefractive keratectomy. *Can J Ophthalmol* 1999;34:286-289.
- 11- Heidemann DG, Clune M, Dunn SP, Chow CYC. Infectious keratitis after photorefractive keratectomy in a comanaged setting. *J Cataract Refract Surg* 2000;26:140-141.
- 12- Kouyoumdjian GA, Forstot SL, Durairaj VD, Damiano RE. Infectious keratitis after laser refractive surgery. *Ophthalmology* 2001;108:1266-1268.
- 13- Waked NE, Ojeimi GK. Excimer laser photorefractive keratectomy in Lebanon. *J Refract Surg* 1995;11:S270-S273.
- 14- O'Brien TP. Bacterial keratitis. In: Krachmer JH, Mannis MJ, Holland EJ. Cornea: corneal and external diseases. Clinical diagnosis and management. 2nd ed. St. Louis: Mosby Year Book; 2004: 1139-1190.
- 15- Malling S. Keratitis with loss of useful vision after photorefractive keratectomy. *J Cataract Refract Surg* 1999;25:137-139.
- 16- Lim-Bon-Siong R, Valluri S, Gordon ME, Pepose JS. Efficacy and safety of the ProTek (Vifilcon A) therapeutic soft contact lens after photorefractive keratectomy. *Am J Ophthalmol* 1998;125:169-176.
- 17- Ambrosio R, Wilson SE. Complication of laser in situ keratomileusis: etiology, prevention, and treatment. *J Refract Surg* 2001;17:350-379.
- 18- Alio JL, Perez-Santanja JJ, Tervo T, Tabbara KF, Vesaluma M, Smith RJ, et al. Postoperative inflammation, microbial keratitis, and wound healing following laser insitu keratomileusis. *J Refract Surg* 2000;16:523-538.