

## Outcomes of Surgical Treatment in Cicatricial Ectropion

Abrishami M, MD; Bagheri A, MD; Salour H, MD; Jamshidi MR, MD; Shahbazi H, MD

**Purpose:** To evaluate the outcomes of surgery for cicatricial ectropion in Labbafinejad hospital, Tehran, Iran.

**Methods:** This existing data study was conducted on the hospital records of 84 patients who underwent eyelid surgery because of cicatricial ectropion.

**Results:** Z-plasty was the most frequent method among 9 techniques. Of 92 eyelids, 60 (65%) were completely corrected. The most frequent procedure leading to correction was lateral tarsal strip + skin graft.

**Conclusion:** The results of operations for cicatricial ectropion with skin graft are better than those without skin graft.

**Key words:** cicatricial ectropion, result

- Bina J Ophthalmol 2005; 10 (4): 430-436.

### نتایج جراحی اصلاح اکتروپیون سیکاتریسی در مراجعه‌کنندگان به بیمارستان لبافی‌نژاد طی ۱۰ سال

دکتر محمد ابریشمی<sup>۱</sup>، دکتر عباس باقری<sup>۱</sup>، دکتر حسین سالور<sup>۱</sup>، دکتر محمدرضا جمشیدی<sup>۲</sup> و دکتر هاجر شهبازی<sup>۲</sup>

#### چکیده

**هدف:** مقایسه نتایج روش‌های جراحی اصلاح اکتروپیون سیکاتریسی در بیماران مراجعه‌کننده به بیمارستان لبافی‌نژاد بین سال‌های ۸۲-۱۳۷۲.

**روش پژوهش:** مطالعه به روش بررسی داده‌های موجود در پرونده بیمارستانی بیماران انجام شد که با تشخیص اکتروپیون سیکاتریسی به تنهایی یا همراه با سایر انواع اکتروپیون بین سال‌های ۱۳۸۲-۱۳۷۲ تحت عمل جراحی قرار گرفته بودند.

**یافته‌ها:** از ۸۴ بیماری که مورد بررسی قرار گرفتند، ۹۲ پلک جراحی شدند و از ۹ روش جراحی استفاده شد. بیش‌ترین فراوانی را روش Z-پلاستی داشت و پس از آن، به ترتیب عمل توام LTS (lateral tarsal strip) + گرافت پوستی، LTS به تنهایی، روش سه‌بخیه به تنهایی، عمل توام سه‌بخیه + LTS، گرافت پوستی تمام‌ضخامت، canthal plication، تارسورافی و عمل توام LTS + تارسورافی قرار داشتند. در کل از ۹۲ پلک عمل‌شده، ۶۰ مورد اصلاح مناسب داشتند که بیش‌ترین آن‌ها مربوط به روش توام LTS + گرافت پوستی بودند و بعد گرافت پوستی به تنهایی و به دنبال آن Z-پلاستی قرار داشتند.

**نتیجه‌گیری:** نتایج جراحی با استفاده از گرافت پوستی در اصلاح اکتروپیون سیکاتریسی پلک‌ها بهتر از نتایج جراحی بدون استفاده از آن است.

- مجله چشم‌پزشکی بینا ۱۳۸۴؛ سال ۱۰، شماره ۴: ۴۳۶-۴۳۰.

• پاسخ گو: دکتر محمد ابریشمی

۱- دانشیار - چشم پزشکی - دانشگاه علوم پزشکی شهید بهشتی

۲- چشم پزشکی

۳- پزشک عمومی

تهران - پاسداران - بوستان نهم - بیمارستان لبافی نژاد - مرکز تحقیقات چشم

تاریخ دریافت مقاله: ۸ اردیبهشت ۱۳۸۲

تاریخ تایید مقاله: ۵ آبان ۱۳۸۳

## مقدمه

اکتروپیون، برگشتگی لبه پلک به سمت خارج است که به انواع سیکاتریسی، مادرزادی، تکاملی (involutional)، فلجی و مکانیکی تقسیم می‌شود. اکتروپیون سیکاتریسی پلک‌های فوقانی و تحتانی می‌تواند ثانویه به سوختگی‌های شیمیایی و حرارتی، صدمه مکانیکی، آسیب مزمن ناشی از نور خورشید و همچنین علل ایاتروژنیک شامل برداشتن پوست به دنبال درمان سرطان پوست، برداشتن گزانتولاسما یا بعد از بلفاروپلاستی باشد. علاوه بر آن، التهاب‌های مزمن پوست شامل روزاسه، درماتیت آتوپیک، درماتیت اگزما تویید و عفونت هرپس زوستر می‌توانند این بیماری را ایجاد نمایند<sup>۱</sup>.

علت تغییرات سیکاتریسی را باید درمان نمود. در بیماری‌های سیکاتریسی پوستی، لوسیون استروئید موضعی ممکن است موثر باشد. اگر اسکار دایم باشد که اغلب این‌طور است، باید پوست کوتاه‌شده جایگزین گردد. در اغلب موارد، بافت همان منطقه، جهت برداشتن فلپ کافی نیست؛ بنابراین پیوند پوستی تمام‌ضخامتی ضروری خواهد بود<sup>۲</sup>. درمان‌های رایج ابتدا باید در راستای آزاد نمودن باند اسکار ایجاد شده باشند تا طول عمودی لایه قدامی به حد طبیعی برگردد. اگر بعد از آزاد کردن اسکار، همچنان اسکار عمودی خطی وجود داشته باشد؛ باید Z-پلاستی نمود. اگر کانترکچر (contracture) گسترده‌تر باشد، باید پیوند پوستی تمام‌ضخامتی انجام گردد. علاوه بر آن، در موارد وجود شلی در بافت‌های پلک، از محکم کردن (tightening) افقی پلک جهت تقویت گرفت پوستی استفاده می‌گردد. گاهی اوقات نوار تارسال (tarsal strip) به اندازه کافی بلند نیست تا به پیوست لبه خارجی اوربیت برسد یا اگر برسد، کشش قابل توجهی به پلک وارد می‌کند؛ روش موثر در این موارد، جدا کردن یک قسمت از پیوست و رساندن و اتصال آن به سطح قدامی صفحه تارسال است<sup>۱</sup>. در درمان اکتروپیون سیکاتریسی، دو روش کلی وجود دارد:

(۱) روش‌های بدون استفاده از گرافت، مثل Z-پلاستی، محکم کردن افقی پلک، فلپ پیوستی + نوار تارسال، تارسورافی و بلفارورافی. شایع‌ترین روش محکم کردن افقی پلک، LTS (lateral tarsal strip) است که با یا بدون روش سه‌بخیه انجام می‌گردد.

(۲) روش‌های جراحی با استفاده از گرافت، شامل پیوند تمام‌ضخامتی پوست و فلپ پوستی-ماهیچه‌ای.

در مقالات مختلف، مقایسه روش‌های جراحی به روشنی صورت نگرفته است و تنها براساس علت زمینه‌ای ایجاد اکتروپیون سیکاتریسی، نتایج درمانی مختلفی ارائه شده‌اند ولی این روش‌ها با یکدیگر مقایسه نشده‌اند. مطالعه حاضر به منظور بررسی روش‌های مختلف جراحی اکتروپیون سیکاتریسی طی ۱۰ سال در بیمارستان لبافی نژاد انجام شد.

## روش پژوهش

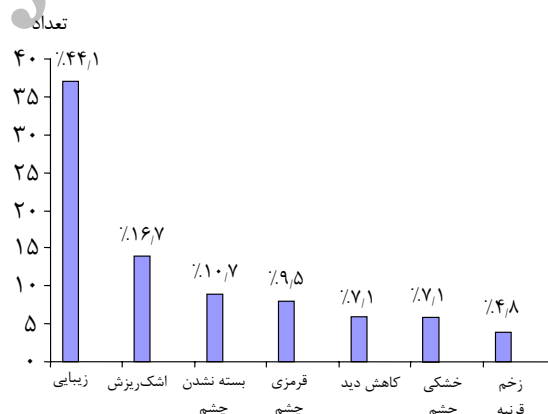
پرونده‌های بیماران مبتلا به اکتروپیون سیکاتریسی با یا بدون همراهی با سایر انواع اکتروپیون که بین سال‌های ۱۳۷۲ تا ۱۳۸۲ به بیمارستان لبافی نژاد مراجعه کرده و تحت عمل قرار گرفته بودند، مورد بررسی قرار گرفتند. ویژگی‌های مربوط به سن، جنس، علت اصلی مراجعه بیمار، بیماری‌های همراه چشمی و پلکی، سابقه عمل جراحی قبلی چشم، زمان شروع علائم تا زمان اولین معاینه بیمار و نوع عمل جراحی انجام‌شده بررسی شدند.

موارد دارای پی‌گیری بیش از ۳ ماه و موارد فاقد سابقه عمل جراحی قبلی غیر از اکتروپیون بر روی پلک تحتانی همان چشم، وارد مطالعه شدند.

وضعیت اصلاح اکتروپیون در معاینات بعد از عمل، به ۳ گروه اصلاح مناسب، بیش‌اصلاحی و کم‌اصلاحی تقسیم شد. وضعیت شکایت بیماران پس از عمل نیز به ۳ گروه بهبود کامل، بهبود نسبی و عدم بهبود تقسیم شد.

## یافته‌ها

پرونده ۸۴ بیمار بررسی شد که در این بین، ۸ بیمار مبتلا به اکتروپیون سیکاتریسی دوطرفه بودند و از این رو، ۹۲ پلک تحت عمل جراحی قرار گرفتند. سن بیماران در محدوده ۴-۷۳ سال با میانگین ۴۹٫۹ سال بود. از بین ۸۴ بیمار عمل شده، ۳۰ نفر مونث (۳۵٫۷ درصد) و ۵۴ نفر مذکر (۶۴٫۳ درصد) بودند. بیماران به طور متوسط ۵٫۲ ماه (۷٫۵-۳٫۵ ماه) پی‌گیری شدند. علت اصلی مراجعه بیماران در نمودار (۱) ارائه شده است و نشان می‌دهد که مشکل زیبایی ایجاد شده در ظاهر چهره بیمار در ۴۴٫۱ درصد موارد، مهم‌ترین و شایع‌ترین علت مراجعه بیماران بوده است. بعد از آن به ترتیب، اشک‌ریزش (۱۶٫۷ درصد)، لگ‌افتالموس (۱۰٫۷ درصد)، قرمزی چشم (۹٫۵ درصد)، خشکی چشم و کاهش دید (هرکدام ۷٫۱ درصد) و در نهایت زخم قرنیه (۴٫۸ درصد)، علت اصلی مراجعه بیماران بودند.



نمودار ۱- توزیع فراوانی بیماران براساس علت اصلی مراجعه شایع‌ترین علت ایجاد بیماری، صدمه مکانیکی چشم یا نواحی زیر پلک تحتانی و یا بالای پلک فوقانی (۷۸٫۶ درصد) بود و پس از آن به ترتیب، سوختگی‌های حرارتی (۸٫۳ درصد)، سوختگی شیمیایی (۷٫۱ درصد)، سابقه جراحی روی صورت در ناحیه زیر پلک تحتانی (۴٫۸ درصد) و سابقه داشتن آنتراکس (anthrax) در سال‌های قبل (۱٫۲ درصد) قرار داشتند. در مجموع از ۹ روش مختلف جراحی جهت اصلاح اکتروپیون استفاده شده بود که در جدول (۱) ارائه شده‌اند.

بیش‌ترین عمل انجام‌شده، Z-پلاستی (۱۷٫۴ درصد) بود و بعد به ترتیب، عمل توام LTS + پیوند پوستی (۱۶٫۳ درصد)، LTS به تنهایی (۱۵٫۲ درصد)، روش سه‌بخیه به تنهایی یا توام با LTS (هرکدام ۱۴٫۱ درصد)، پیوند تمام‌ضخامتی پوست (۱۳ درصد)، تارسورافی (۴٫۳ درصد)، canthal placcation (۳٫۳ درصد) و عمل توام LTS + تارسورافی (۲٫۲ درصد) قرار داشتند.

جراحی در ۲۷ پلک (۲۹٫۳ درصد) با استفاده از گرافت شامل LTS + پیوند پوستی (۱۵ مورد) و پیوند تمام‌ضخامتی پوست (۱۲ مورد) انجام شد و ۶۵ پلک (۷۰٫۷ درصد) بدون استفاده از گرافت پوستی عمل شده بودند. میانگین سنی در گروه با استفاده از گرافت ۴۰٫۲ سال و در گروه بدون استفاده از گرافت ۴۴٫۶ سال بود ( $P=0.3$ ). از ۲۷ پلک گروه با استفاده از گرافت، ۱۹ مورد (۷۰٫۴ درصد) مربوط به مردان و ۸ مورد (۲۹٫۶ درصد) مربوط به زنان بودند. در گروه بدون گرافت، ۴۰ مورد (۶۱٫۵ درصد) مربوط به مردان و ۲۵ مورد (۳۸٫۵ درصد) مربوط به زنان بودند.

وضعیت اصلاح بیماران به تفکیک نوع اعمال جراحی در جدول (۲) ارائه شده است و نشان می‌دهد که از ۹۲ پلک عمل‌شده، ۶۱ پلک اصلاح مناسب داشته‌اند (۶۶٫۳ درصد) که بیش‌ترین آن مربوط به روش عمل توام LTS + پیوند پوست بوده است (۱۳ درصد). بعد از آن، عمل Z-پلاستی (۱۲ درصد) و به دنبال آن پیوند پوستی تمام‌ضخامتی به تنهایی (۹٫۸ درصد)، سه عمل برتر از نظر اصلاح مناسب بوده‌اند. کم‌ترین اصلاح مناسب، مربوط به عمل LTS + تارسورافی بوده است (۱٫۱ درصد). در ۸ مورد (۸٫۷ درصد) بیش‌اصلاحی و در ۲۳ مورد (۲۵ درصد) کم‌اصلاحی مشاهده گردید.

از نظر بهبود علایم بیماری، ۵۰ مورد (۴۵٫۳ درصد) بهبود کامل داشتند که بیش‌ترین فراوانی مربوط به عمل توام LTS + پیوند پوست (۱۳ درصد) و بعد از آن به پیوند پوست (۹٫۸ درصد) بوده است و کم‌ترین بهبود مربوط به عمل تارسورافی به تنهایی یا توام با LTS بوده است که هیچ مورد به بهبود کامل دست نیافتند. در مجموع ۲۴ پلک (۲۶ درصد) بهبود نسبی و ۱۸ پلک (۱۹٫۶ درصد) عدم بهبود داشته‌اند.

جدول ۱- توزیع فراوانی موارد اکتروپیون سیکاتریسی بر اساس ویژگی‌های فردی به تفکیک نوع عمل در ۹۲ پلک

نوع عمل	تعداد و (درصد) پلک			میانگین سنی (سال)	متوسط پی‌گیری (ماه)
	زن	مرد	جمع		
Z-پلاستی	۵ (۵,۴)	۱۱ (۱۲)	۱۶ (۱۷,۴)	۳۰,۲	۶,۱
LTS+پیوند پوستی	۴ (۴,۳)	۱۱ (۱۲)	۱۵ (۱۶,۳)	۳۸,۶	۵,۸
LTS	۶ (۶,۵)	۸ (۸,۷)	۱۴ (۱۵,۲)	۳۸,۷	۵,۲
روش سه‌بخیه	۶ (۶,۵)	۷ (۷,۶)	۱۳ (۱۴,۱)	۵۲	۳,۶
LTS+روش سه‌بخیه	۵ (۵,۴)	۸ (۸,۷)	۱۳ (۱۴,۱)	۵۰,۸	۷,۳
پیوند پوستی تمام‌ضخامتی	۴ (۴,۳)	۸ (۸,۷)	۱۲ (۱۳)	۴۱,۸	۴,۱
تارسورافی	۲ (۲,۲)	۲ (۲,۲)	۴ (۴,۳)	۳۶,۲	۶
canthal plication	۱ (۱,۱)	۲ (۲,۲)	۳ (۳,۳)	۳۶,۲	۶
LTS+تارسورافی	۰	۲ (۲,۲)	۲ (۲,۲)	۶۸,۳	۳,۵
جمع	۳۳ (۳۵,۹)	۵۹ (۶۴,۱)	۹۲ (۱۰۰)	۴۹,۹	۵,۲

LTS: lateral tarsal strip

جدول ۲- توزیع فراوانی موارد اکتروپیون سیکاتریسی بر اساس نحوه اصلاح در ۹۲ پلک جراحی شده

به تفکیک نوع عمل

نوع عمل	نحوه اصلاح			تعداد (درصد)
	اصلاح مناسب	بیش‌اصلاحی	کم‌اصلاحی	
Z-پلاستی	۱۱ (۱۲)	۰	۵ (۵,۴)	۱۶ (۱۷,۴)
LTS+پیوند پوست	۱۲ (۱۳)	۱ (۱,۱)	۲ (۲,۲)	۱۵ (۱۶,۳)
LTS	۸ (۸,۷)	۲ (۲,۲)	۴ (۴,۳)	۱۴ (۱۵,۲)
روش سه‌بخیه	۸ (۸,۷)	۳ (۳,۳)	۲ (۲,۲)	۱۳ (۱۴,۱)
LTS+روش سه‌بخیه	۸ (۸,۷)	۱ (۱,۱)	۴ (۴,۴)	۱۳ (۱۴,۱)
پیوند پوستی تمام‌ضخامتی	۹ (۹,۸)	۱ (۱,۱)	۲ (۲,۲)	۱۲ (۱۳)
تارسورافی	۲ (۲,۲)	۰	۱ (۱,۱)	۳ (۳,۳)
canthal plication	۲ (۲,۲)	۰	۲ (۲,۲)	۴ (۴,۳)
LTS+تارسورافی	۱ (۱,۱)	۰	۱ (۱,۱)	۲ (۲,۲)
جمع	۶۱ (۶۶,۳)	۸ (۸,۷)	۲۳ (۲۵)	۹۲ (۱۰۰)

LTS: lateral tarsal strip

درمان‌های شامل گرافت نیز خود به دو دسته تقسیم می‌شوند؛ گرافت پوستی و گرافت پوستی-ماهیچه‌ای.

در مقالات مختلف، بر اساس علت زمینه‌ای اکتروپیون سیکاتریسی، نتایج درمانی متفاوتی ارائه شده‌اند ولی این روش‌ها با یکدیگر مقایسه نشده‌اند. در مطالعه حاضر، ۹ روش

#### بحث

به طور کلی درمان‌های اکتروپیون سیکاتریسی به دو دسته تقسیم می‌شوند؛ درمان‌هایی که شامل گرافت می‌باشند و درمان‌های بدون استفاده از گرافت، از قبیل آزاد کردن باند اسکار، Z-پلاستی، محکم کردن افقی پلک (مثل نوار تارسال<sup>۲</sup>).

ملتحمه، به همراه جایگزینی لاملای قدامی با یا بدون محکم کردن افقی پلک، درمان شدند. در موارد اکتروپیون منحصر به قسمت مدیال پلک، از روش فلپ پوستی با قاعده مدیال (medial-based transpositional skin flap) استفاده شد. در مواردی که اکتروپیون، کل پلک یا بخش عمده پلک را در بر گرفته بود، از فلپ پوستی با قاعده لترال از بالا تا پایین پلک (upper-to-lower eyelid lateral-based transpositional skin flap) و یا گرفت پوستی آزاد تمام‌ضخامتی استفاده شد. در ۹۵ درصد از بیماران، به طور کلی علایم مربوط به اکتروپیون سیکاتریسی برطرف گردید. بیش‌ترین بهبود، در گروه فلپ پوستی با جابه‌جایی مدیال دیده شد و در پایان، نتیجه‌گیری کردند که ترمیم کششی پلک به همراه گرفت پوستی با کوتاه‌سازی افقی پلک، یک روش موثر در درمان اکتروپیون سیکاتریسی است.

Duman و همکاران<sup>۱۱</sup> جهت درمان اکتروپیون سیکاتریسی از فلپ سرخرگ سوپراتروکلنار استفاده کردند. در این روش، محل دهنده به روش اولیه بسته شد. Hosal و همکاران<sup>۱۷</sup> در یک پسر ۲ ساله مبتلا به اکتروپیون سیکاتریسی دوطرفه ناشی از ایکتیوز لاملار که لگ‌افتالموس نیز داشت و همه پوستش به جز پوست پره‌پوس، درگیر بود؛ جهت گرفت پوستی برای اصلاح شلی افقی پلک، بعد از ختنه بیمار، از پوست پره‌پوس جهت اصلاح در هر ۴ پلک استفاده کردند. بعد از ۱۸ ماه پی‌گیری، بیمار لگ‌افتالموس نداشت اما مقداری اکتروپیون در قسمت تمپورال پلک تحتانی چپ وجود داشت. Hamilton و همکاران<sup>۱۸</sup> با روش شل‌کردن بافتی موفق شدند اکتروپیون سیکاتریسی در یک توله‌سگ را که به علت سوختگی ایجاد شده و به صورت ثانویه ترمیم شده بود و باعث کانترکچر، برگشتگی، بالآمدگی و بی‌حرکتی پلک فوقانی گشته بود؛ با موفقیت درمان کنند.

در بیماران ما شایع‌ترین علت مراجعه، مشکل زیبایی بود که تقریباً کم‌تر از نصف بیماران را شامل می‌شد و نشان‌دهنده اهمیت موضوع زیبایی در مقابل مسایل عملکردی برای بیمار می‌باشد. شایع‌ترین عامل ایجاد این عارضه در مطالعه ما، صدمه مکانیکی بود و بعد از آن، با فاصله زیاد، سوختگی حرارتی و شیمیایی قرار داشتند. این نشان‌دهنده اهمیت تروما در ایجاد اکتروپیون سیکاتریسی در جامعه مورد مطالعه ماست که می‌توان با پیش‌گیری از بروز تروما و یا ترمیم اولیه بهتر و

مختلف جراحی مقایسه شدند و دیده شد که نتایج جراحی با استفاده از گرفت پوستی، بهتر از نتایج بدون گرفت است. Kobayashi و همکاران<sup>۱۳</sup> جهت پیش‌گیری از تغییرات سیکاتریسی به دنبال سوختگی شیمیایی حاد، از گرفت پرده آمینونی به صورت موقت استفاده کردند و بعد از ۱۹،۶ ماه پی‌گیری متوجه شدند که این روش در موارد آسیب‌های شیمیایی چشمی حاد متوسط تا شدید مناسب است؛ چون باعث کاهش درد می‌شود و هم باعث اپی‌تلیالیزه شدن سریع سطوح چشمی می‌گردد و از ایجاد تغییرات اکتروپیون سیکاتریسی جلوگیری می‌کند. Haris و Perez<sup>۱۴</sup> از روش فلپ‌های لنگری (anchored flaps) برای بازسازی پلک تحتانی به دنبال روش جراحی Mohs استفاده کردند. در این روش، فلپ‌های بزرگ به بافت‌های ثابت متصل می‌شوند تا از کششی که فلپ بر روی پلک ایجاد می‌کند، جلوگیری شود.

بیماران مبتلا به اکتروپیون سیکاتریسی باید این نکته را مد نظر داشته باشند که ممکن است برای اصلاح کامل بیماری خود، به بیش از یک عمل جراحی نیاز داشته باشند<sup>۱۵</sup>. بعد از پیوند پوست در اکتروپیون سیکاتریسی، بخیه کششی باعث جلوگیری از کانترکچر زودرس زخم می‌گردد ولی بعضی از آن‌ها دچار چروکیدگی پیش‌رونده پوست می‌شوند که اولین علامت آن، برگشتگی پونکتوم (punctum eversion) است و حتی ممکن است جهت برطرف کردن آن، به عمل جراحی مجدد نیاز شود و از اقدامات غیرجراحی جهت جلوگیری از چروکیدگی پوست می‌توان به استفاده از بعضی داروها، افزایش رطوبت محیط زندگی به ویژه در زمستان و ماساژ مداوم عمودی پلک اشاره کرد که می‌توانند عود را به تاخیر اندازند<sup>۱۵</sup>.

Soysal و همکاران<sup>۱۶</sup>، یک خانم کشاورز ۵۴ ساله مبتلا به آنتراکس پلک را گزارش کردند. آن‌ها بیمار را با پنی‌سیلین G داخل سیاهرگی درمان کردند و به دنبال بهبود ضایعه پلکی، اکتروپیون سیکاتریسی مشخصی ایجاد شد. شش ماه پس از تثبیت بیماری، جهت درمان از پیوند پوستی تمام‌ضخامتی استفاده کردند و به دنبال آن، نتیجه رضایت‌بخشی جهت بیمار ایجاد شد.

O'Donnell<sup>۱۲</sup> در سال ۲۰۰۰، اثر کمکی ترمیم رترکتور پلک (eyelid retractor repair) را در درمان اکتروپیون سیکاتریسی پلک تحتانی گزارش نمود. در این روش، بیماران از طریق برش

آسیب‌های شدیدتر در گروه مردان و یا ترمیم اولیه بهتر در گروه زنان باشد.

از نظر نتایج عینی عمل جراحی، بهترین اصلاح، در گروه بیماران درمان‌شده با استفاده از گرافت به دست آمده بود ولی به طور کلی، بیش‌تر بیماران با کلیه روش‌ها اصلاح مناسب داشتند که نشان‌دهنده تفاوت وضعیت پلک در تصمیم‌گیری جراحی می‌باشد و نشان می‌دهد که هر بیماری زمینه‌ای منجر به اکتروپیون سیکاتریسی، روش جراحی مناسب خودش را می‌طلبد.

در مورد نتایج غیرعینی عمل‌های جراحی، نتایج تقریباً مشابه نتایج بالا بود و به طور کلی، هم از نظر عینی و هم غیرعینی، در گروه درمان‌شده با گرافت، بهبود بهتر و اصلاح مناسب‌تری در مقایسه با گروه بیماران بدون استفاده از گرافت روی داد.

در پایان توصیه می‌شود که یک کارآزمایی بالینی به منظور مقایسه دو روش جراحی اصلاح اکتروپیون سیکاتریسی با و بدون گرافت، یک کارآزمایی بالینی صورت گیرد.

کامل‌تر، گام موثری در جلوگیری از بروز اکتروپیون سیکاتریسی برداشت.

از بین عمل‌های ۹ گانه انجام‌شده بر روی کل ۹۲ پلک در مطالعه ما، بیش‌ترین میزان مربوط به Z-پلاستی و بعد از آن مربوط به LTS + پیوند پوست، LTS به تنهایی، روش سه‌بخیه به تنهایی، روش سه‌بخیه + LTS و پیوند پوستی تمام‌ضخامتی به تنهایی بودند. بر حسب تفکیک بیماران بر پریایه انجام یا عدم انجام گرافت، بر روی ۲۷ پلک (۲۹/۳ درصد) عمل جراحی با گرافت انجام شده بود که شامل ۱۲ مورد (۱۳ درصد) گرافت پوستی به تنهایی و ۱۵ مورد (۱۶/۳ درصد) گرافت پوستی + LTS بودند. بنابراین قسمت عمده‌ای از بیماران (۷۰/۷ درصد) تحت اعمال جراحی بدون استفاده از گرافت قرار گرفته بودند. فراوانی سنی در گروه بیماران درمان‌شده با گرافت با گروه درمان‌شده بدون استفاده از گرافت، از نظر آماری اختلاف معنی‌داری نداشت. در گروه بیماران درمان‌شده با گرافت، تعداد مردان از زنان بیش‌تر بود که این امر می‌تواند نشان‌دهنده

#### منابع

- 1- Chen WP. The essentials of oculoplastic surgery: 2001; 62-63.
- 2- Mark RL. Manual of oculoplastic surgery. Butterworth + Heineman Co.; 2003.
- 3- Bosniak S. Principles and practice of ophthalmic plastic and reconstructive surgery. WB Saunders Co.; 1996.
- 4- Cruz AA, Menezes FA, Chaues R, Pinto Coelho R, Velasco EF, Kikuta H. Eyelid abnormalities in lamellar ichthyosis. *Ophthalmology* 2000;107:1895-1898.
- 5- Britt MT, Bornstine MA. Iopidine allergy causing lower eyelid entropion progressing to cicatricial entropion. *Br J Ophthalmol* 1999;83:992.
- 6- Suner IJ, Meldrum ML, Johnson TE, Tse DT. Necrotizing fasciitis after cosmetic blepharoplasty. *Am J Ophthalmol* 1999;128:367-368.
- 7- Cook BE Jr, Bartly GB, Pittelkow MR. Ophthalmic abnormalities in patients with cutaneous T-cell lymphoma. *Ophthalmology* 1999;106:1339-1344.
- 8- Celebi S, Agkan U, Alagoz G, Esmerligil S. Palpebral anthrax. *Eur J Ophthalmol* 2001;11:171-174.
- 9- Ugurla S, Bartley GB, Oltey CC, Baratz KH. Factitious disease of periocular and facial skin. *Am J Ophthalmol* 1999;127:196-201.
- 10- Game JA, Davis R. Mycosis fungoides causing severe lower eyelid ulceration. *Clin Exp Ophthalmol* 2002;30:369-371.
- 11- Doman H, Segezer M, Selman Pakoglu AN, Eski M. Supratrochlear artery flap for the repair of lower eyelid defects. *Ann Plast Surg* 2000;44:324-329.
- 12- O'Donnell BA. Eyelid retractor surgery as an adjunct to cicatricial ectropion repair. *Clin Exp Ophthalmol* 2000;28:293-297.
- 13- Kobayashi A, Shirao Y, Yoshita T, Yagami K, Segowa Y, Kawasaki K, et al. Temporary amniotic membrane patching for acute chemical burns. *Eye* 2003;17:149-158.
- 14- Haris GJ, Peres N. Anchored flaps in post-Mohs reconstruction of the lower eyelid, cheek, and

- lateral conthus: avoiding eyelid distortion. *Ophthal Plast Reconstr Surg* 2003;19:5-13.
- 15- Mittleviefhous H. Cicatricial ectropion in progressive skin disease. *Orbit* 2001;20:91-99.
- 16- Soysal HG, Kiratli H, Recep OF. Anthrax as the cause of preseptal cellulites and cicatricial ectropion. *Acta Ophthalmol Scand* 2001;79:208-209.
- 17- Hosal BM, Abbasogglu OE, Gursel E. Surgical treatment of cicatricial ectropion in lamellar ichthyosis. *Orbit* 1999;19:37-40.
- 18- Hamilton HL, McLaughlin SA , Whitley RD, Swaim SF. Surgical reconstruction of sever cicatricial ectropion in a puppy. *J Am Anim Hasp Assoc* 1998;34:212-218.

Archive of SID