

## Papilledema as a Presentation of Spinal Cord Tumor: A Case Report

Taghipour M, MD; Sharafat Kazemzadeh E, MD; Eghtedari M, MD

**Purpose:** To report a case of spinal cord tumor with visual symptoms and papilledema due to increased intracranial pressure.

**Patient and findings:** A 24-year-old woman was referred because of recent blurred vision in both eyes. Visual acuity was 20/25 and 20/20 in the right and left eyes, respectively. Fundoscopy revealed bilateral papilledema. Other ophthalmic examinations were normal. Visual fields showed blind spot enlargement and brain CT scan revealed dilated ventricles. Ventriculoperitoneal shunt was inserted for the patient with a diagnosis of hydrocephalus. Ten weeks later, she returned with low back pain and lower extremity weakness. Lumbosacral MRI revealed a tumor in the region of L1-L4. The patient underwent surgical removal of the tumor and histopathologic study showed mixopapillary ependymoma.

**Conclusion:** Increased intracranial pressure and papilledema without evidence of a space occupying intracranial lesion may be the presenting sign of spinal cord tumors.

**Keywords:** spinal cord tumors, hydrocephalus, ICP, papilledema

- Bina J Ophthalmol 2005; 10 (4): 513-516.

### گزارش یک مورد ادم پایی به دلیل تومور نخاعی

دکتر موسی تقی‌پور<sup>۱</sup>، دکتر احسان شرافت کاظم‌زاده<sup>۲</sup> و دکتر معصومه اقتداری<sup>۳</sup>

#### چکیده

**هدف:** معرفی یک مورد تومور نخاعی که از طریق افزایش فشار داخل جمجمه‌ای، باعث ادم پایی و علایم چشمی شده است.

**معرفی بیمار:** بیمار خانم ۲۴ ساله‌ای است که با شکایت از تاری دید، به چشم‌پزشک مراجعه نمود. در معاینه اولیه، حدت بینایی چشم راست ۲۰/۲۵ و چشم چپ ۲۰/۲۰ بود. سایر معاینات چشمی غیر از فوندوسکوپ طبیعی بودند. فوندوسکوپ نشانگر ادم پایی دوطرفه و از بین رفتن نبض سیاهرگی بود. میدان بینایی بیمار، بزرگ شدن نقطه کور را نشان می‌داد. سی‌تی‌اسکن به عمل آمده از مغز، نشانگر گشاد شدن بطن‌ها بود. بیمار با تشخیص هیدروسفالی، تحت عمل شانت‌گذاری بطنی - صفاقی قرار گرفت که علایم بینایی وی برطرف شدند. ده هفته بعد، بیمار با کمردرد و ضعف اندام‌های تحتانی مراجعه نمود و MRI لومبوساکرال، توموری را در ناحیه دم اسبی نشان داد. بیمار تحت عمل جراحی برداشت تومور قرار گرفت. بررسی آسیب‌شناختی نمونه برداشته‌شده، اپاندیموما از نوع میکسوپاپیلاری را نشان داد.

**نتیجه‌گیری:** ادم پایی و افزایش فشار داخل جمجمه‌ای بدون وجود ضایعه فضاگیر مغزی، ممکن است نشانگر وجود تومور نخاعی باشد.

• مجله چشم‌پزشکی بینا ۱۳۸۴؛ سال ۱۰، شماره ۴: ۵۱۶-۵۱۳.

• پاسخ‌گو: دکتر معصومه اقتداری (E-mail: eghtedarim@sums.ac.ir)

۱- دانشیار- جراح اعصاب- دانشگاه علوم پزشکی شیراز

۲- استادیار- جراح اعصاب- دانشگاه علوم پزشکی شیراز

۳- استادیار- چشم‌پزشک- دانشگاه علوم پزشکی شیراز

شیراز- خیابان خلیلی- بیمارستان خلیلی- دفتر بخش چشم

تاریخ دریافت مقاله: ۱۸ اسفند ۱۳۸۲

تاریخ تایید مقاله: ۲۶ خرداد ۱۳۸۳

ادم دوطرفه دیسک همراه با پرشدن کاپ و از بین رفتن ضربان سیاهرگی مشاهده گردید (شکل ۱). میدان بینایی، بزرگ شدن دوطرفه نقطه کور را نشان می‌داد (شکل ۲). جهت بررسی علل مغزی افزایش فشار داخل جمجمه‌ای، بیمار به جراح مغز و اعصاب ارجاع داده شد. سی‌تی‌اسکن انجام‌شده، گشادی بطن‌های مغزی بدون ضایعه فضاگیر را نشان می‌داد (شکل ۳). با تشخیص هیدروسفالی ایدیوپاتیک ارتباطی، شانت بطنی- صفاقی گذاشته شد.

هنگام عمل جراحی، از CSF بیمار، نمونه‌ای جهت بررسی به آزمایشگاه فرستاده شد که به جز پروتیین بالا (۲۱۴ میلی‌گرم در دسی‌لیتر)، بقیه شاخص‌های آن طبیعی بودند. پس از شانت‌گذاری، علایم بیمار برطرف شدند اما بعد از ده هفته، بیمار با کمردرد، ضعف پیش‌رونده هر دو پا و درد انتشاری در پای راست مراجعه نمود. معاینه نورولوژیک، نشانگر قدرت ۴/۵ ماهیچه‌های هر دو پا (عمدتاً به دلیل درد کمر و پاها) و کاهش حس در محدوده ریشه‌های L۳ تا S۱، بدون تغییر واضح در رفلکس‌های تاندونی بود. کنترل اسفنکتر و معاینه اسفنکتری طبیعی بوده است. در همان زمان، ادم پای بسیار کم‌تر شده و تقریباً در حال از بین رفتن بود. ضمن آن‌که معاینه شانت هم حاکی از عملکرد طبیعی آن بود. برای بیمار MRI از ناحیه لومبوساکرال انجام شد که ضایعه فضاگیر از ناحیه L۱ تا L۴ دیده شد (شکل ۴).

با تشخیص تومور ناحیه دم اسبی، بیمار تحت عمل لامینکتومی و برداشت تومور قرار گرفت. تومور تقریباً به طور کامل برداشته شد و بررسی آسیب‌شناسی، تومور اپاندیموما از نوع میکسوپاپیلاری (myxopapillary ependymoma) را مشخص نمود (شکل ۵). پس از عمل، درد انتشاری بیمار بهبود یافت و ضعف اندام‌ها پس از انجام فیزیوتراپی برطرف شد.

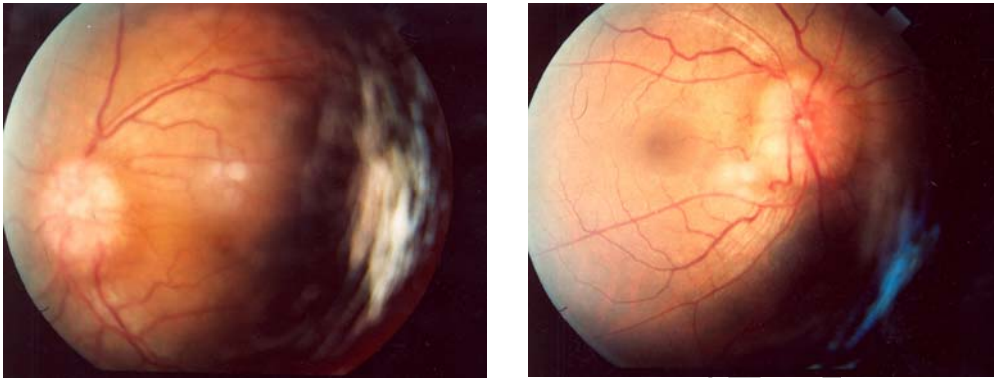
## مقدمه

تومورهای نخاعی یکی از علت‌های ناشی از افزایش فشار داخل جمجمه‌ای هستند<sup>۱-۸</sup> و ادم پای ممکن است تنها تظاهر آن‌ها باشد<sup>۹،۱۰</sup>. این تظاهر، تنها در موارد معدودی به عنوان تنها علامت بالینی گزارش شده است<sup>۹،۱۰،۱۱</sup>. در اکثر موارد، علایم موضعی شامل کمردرد، ضعف اندام‌ها و از دست رفتن حس آن‌ها، در موقع تظاهر وجود داشته‌اند که وجود یک ضایعه نخاعی را تداعی می‌کند<sup>۷-۹،۱۲</sup>. در یک بررسی، تومورهای نخاعی در ۶۵-۷۰ درصد موارد با کمردرد تظاهر کردند ولی تومورهای نخاعی که با ادم پای همراه بودند؛ با سردرد، تهوع و استفراغ و کاهش دید خود را نشان دادند<sup>۱</sup>.

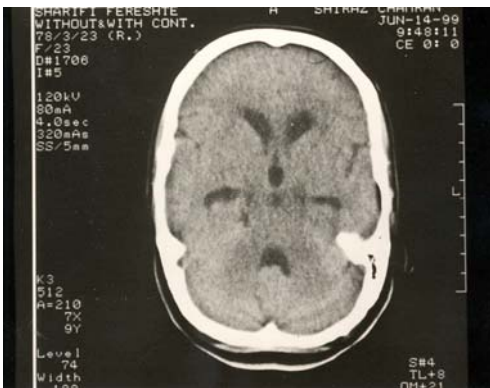بنا بر آنچه در مقالات دیده‌ایم، تاکنون ۷ بیمار دارای تومور نخاعی، به عنوان اولین تظاهر، تنها علایم چشمی را نشان داده‌اند<sup>۹،۱۰</sup> که در آن‌ها، علایم نخاعی به تدریج و با فاصله زمانی بعد از مشکل چشمی بروز نموده‌اند و تنها یک بیمار، علامتی از مشکلات نخاعی نداشته است. در این گزارش، شرح حال یک بیمار مبتلا به تومور نخاعی که با تاری دید تظاهر پیدا کرده است، آورده می‌شود.

## معرفی بیمار

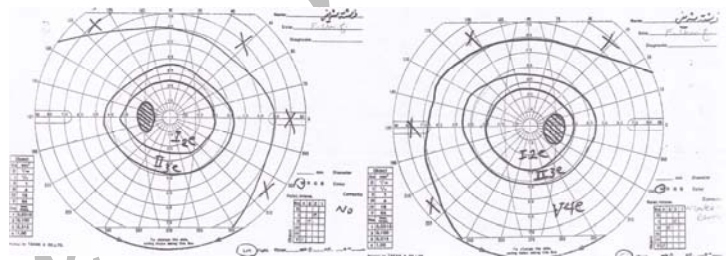
بیمار، خانم ۲۴ ساله‌ای است که با شکایت از تاری دید دوطرفه به مدت دو هفته، به چشم‌پزشک مراجعه نمود. در سابقه بیمار، هیچ‌گونه نکته مثبتی به جز سردردهای گذرا که آن‌ها نیز از زمان بروز تاری دید شدت یافته‌اند، به چشم نمی‌خورد. بیمار داروی خاصی نیز مصرف نمی‌کرد. وزن بیمار ۵۴ کیلوگرم بود. در معاینه، حدت بینایی چشم راست و چپ، به ترتیب ۲۰/۲۵ و ۲۰/۲۰ بود. حرکت چشم‌ها، رفلکس مردمک و معاینه با اسلیت‌لمپ طبیعی بودند. در افتالموسکوپی،



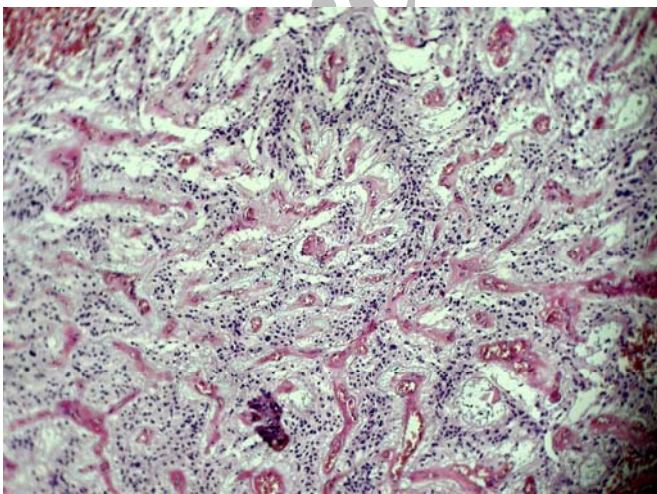
شکل ۱- ادم پایی دوطرفه همراه با پر شدن کاپ



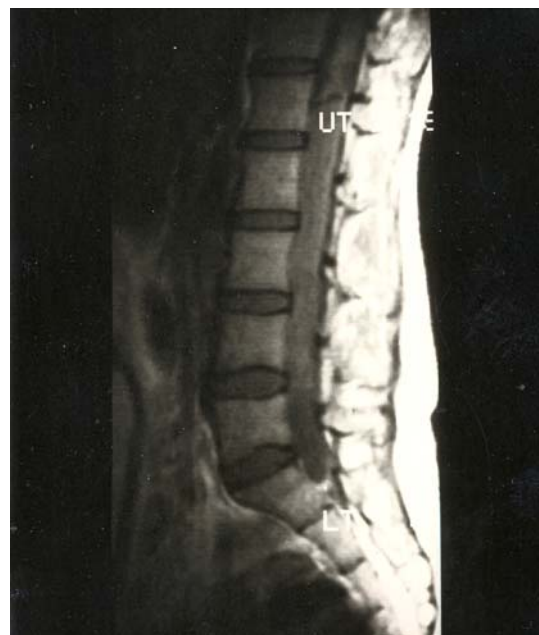شکل ۳- سی‌تی‌اسکن مغز، گشاد شدن بطن‌ها بدون وجود ضایعه فضاگیر مغزی را نشان می‌دهد.



شکل ۲- میدان بینایی، نشانگر بزرگ شدن دوطرفه نقطه کور می‌باشد.



شکل ۵- هیستوپاتولوژی، تومور اپاندیمومای میکسوپاپیلاری را نشان می‌دهد.



شکل ۴- MRI ناحیه لومبوساکرال، نشانگر وجود تومور در ناحیه L<sub>1</sub>-L<sub>4</sub> است.

### بحث

انواعی از تومورهای نخاعی می‌توانند خود را همراه با ادم پایی نشان دهند که از آن‌ها می‌توان به اپاندیموما (۵۰-۴۰ درصد موارد)، شوآنوما (۱۱ درصد)، مننژیوما، نوروفیبروما و گلیوما (هر کدام ۷ درصد) اشاره کرد. در اکثر موارد، بیمار علاوه بر علائم بینایی، کمردرد و علائم موضعی نخاعی را نیز در زمان علامت‌دار شدن نشان می‌دهد که به تشخیص محل تومور کمک می‌کنند<sup>۱-۷</sup>. مواردی که تومور تنها با ادم پایی تظاهر پیدا کرده باشد، بسیار کم گزارش شده‌اند<sup>۱،۲</sup> که در این موارد نیز، تومور اکثراً از نوع اپاندیموما بوده و غالباً ناحیه توراسیک تحتانی یا ناحیه لومبوساکوال را درگیر کرده است. در بیمار ما نیز که علائم نخاعی در زمان بروز وجود نداشته و حدود ۱۰ هفته بعد ظاهر شده‌اند، تومور از نوع اپاندیموما (نوع میکسوپاپیلاری) بود و ناحیه کمری را درگیر نموده بود.

سازوکارهای مختلفی برای توضیح افزایش فشار داخل جمجمه‌ای به دلیل تومورهای نخاعی توصیف شده‌اند. در ناحیه گردن، افزایش فشار داخل جمجمه‌ای به علت کشیدگی ضایعه به سمت بالا و بسته شدن جریان مایع مغزی- نخاعی دانسته شده است<sup>۱</sup>. در ضایعات تحتانی نخاع، افزایش پروتئین و نیز مواد ناشی از تخریب پروتئین‌ها در CSF، باعث کند شدن جریان، کاهش جذب از ویلی‌های عنکبوتیه و حتی انسداد راه‌های عبوری CSF می‌گردد که خود سبب هیدروسفالی و در نهایت افزایش فشار داخل جمجمه‌ای می‌شود<sup>۱-۸</sup>. در گزارش‌های موجود، در بیش از ۶۰ درصد موارد تومورهای

نخاعی که با ادم پایی همراه بوده‌اند، پروتئین CSF بالا گزارش شده که محدوده آن بین ۳۸ تا ۱۰۵۰۰ میلی‌گرم در دسی‌لیتر بوده است<sup>۱</sup>. در بیمار ما هم، پروتئین CSF، ۲۱۴ میلی‌گرم در دسی‌لیتر گزارش گردید که می‌تواند با سازوکار گفته‌شده، افزایش فشار داخل جمجمه‌ای را باعث شده باشد.

در تومورهایی که با ادم پایی بدون افزایش پروتئین CSF تظاهر می‌کنند، سازوکار افزایش فشار داخل جمجمه‌ای، کاهش ذخیره الاستیک ناحیه کمری- نخاعی عنوان شده است؛ چرا که در این ناحیه، ساک نخاعی، به عنوان ذخیره الاستیکی در جریان CSF عمل می‌کند. این تومورها، با ایجاد مانعی در برابر جریان CSF به ناحیه مذکور، ظرفیت فشارشکنی (دکمپرسیو) آن را کاهش می‌دهند<sup>۱،۷،۸</sup>. در این موارد، اندازه تومور تنها عامل دخیل نمی‌باشد و حتی تومورهای کوچکی دیده شده‌اند که به علت واقع شدنشان در محل شبکه سیاهرگی یا فضای داخل نخاعی، فشار داخل جمجمه‌ای را بالا برده‌اند<sup>۱</sup>. از سازوکارهای دیگر می‌توان به پخش شدن یاخته‌های توموری، تولید مواد موسینی، خون‌ریزی ثانویه، رکود سیاهرگی با اختلال در جریان CSF اشاره نمود<sup>۱-۹</sup>.

### نتیجه‌گیری

وجود ادم پایی و افزایش فشار داخل جمجمه‌ای بدون ضایعه فضاگیر در تصویربرداری‌های مغزی، ممکن است نشانگر وجود تومور در ناحیه نخاع باشد؛ به ویژه اگر پروتئین مایع مغزی- نخاعی افزایش پیدا کرده باشد.

### منابع

- 1- Matzkin DC, Slamovits TL, Genis I, Bello J. Disc swelling: a tall tail? *Surv Ophthalmol* 1992;37:130-136.
- 2- Oikawa S, Kyoshima K, Takemae T, Kobayashi S. Multiple spinal neuromas presenting visual disturbance as the initial symptom: case report. *Surg Neurol* 1992;38:309-314.
- 3- Tanaka K, Waga S, Shimosaka S. Papilledema and spinal cord tumors. *Surg Neurol* 1988;29:462-466.
- 4- Glasauer FE. Thoracic and lumbar intraspinal tumors associated with increased intracranial pressure. *J Neurol Neurosurg Psychiatry* 1964;27:451-458.
- 5- Raynor RB. Papilledema associated with tumors of the spinal cord. *Neurology* 1969;19:700-704.
- 6- Farmilo RW, McAuley DL, Osborne DR. Papilloedema and spinal cord tumors. *N Z Med J* 1974;80:100-104.
- 7- Ammerman BJ, Smith DR. Papilledema and spinal cord tumors. *Surg Neurol* 1975;3:55-57.
- 8- Breen LA. Disc edema and peripheral neuropathy. *Surv Ophthalmol* 1994;38:467-474.
- 9- Costello F, Kardon RH, et al. Papilledema as the presenting manifestation of spinal schwannoma. *J Neuro Ophthalmol* 2002;22:199-203.