

## بازآموزی مداوم چشم‌پزشکی

**دبیر علمی:** دکتر مسعود سهیلیان - استاد - چشم‌پزشک - دانشگاه علوم پزشکی شهید بهشتی  
**دبیر اجرایی:** دکتر مریم آل‌طه - فلوشیپ اکولوپلاستی - دانشگاه علوم پزشکی شهید بهشتی - بیمارستان لبافی‌نژاد

### مردی با ضایعات متعدد زرد رنگ بر روی لبه پلک‌ها

**دکتر عباس باقری:** دانشیار - چشم‌پزشک - دانشگاه علوم پزشکی شهید بهشتی  
**دکتر همایون نیکخواه:** دستیار - چشم‌پزشک - دانشگاه علوم پزشکی شهید بهشتی  
**دکتر مژگان رضایی کنوی:** چشم‌پزشک - فلوشیپ آسیب‌شناسی چشم - بانک چشم جمهوری اسلامی ایران

#### معرفی بیمار

مردی ۴۴ ساله با شکایت بروز ضایعات متعدد زرد رنگ بر روی لبه پلک فوقانی و تحتانی در هر دو چشم از شش ماه قبل، به درمانگاه اکولوپلاستی بیمارستان لبافی‌نژاد مراجعه کرد. در معاینه، ندول‌های متعدد زرد رنگ، سفت و غیرمتحرک بر روی لبه پلک‌ها در مجاورت مژه‌ها مشاهده می‌شد (تصویر ۱). ندول‌ها دردناک یا همراه با قرمزی و گرمی نبودند. دید اصلاح‌شده هر دو چشم ۱۰/۱۰ بود و معاینه با اسلیت‌لمپ، تونومتری و فوندوسکوپی، همگی طبیعی بودند.

#### با توجه به شرح حال، تشخیص‌های افتراقی مطرح کدامند؟

ضایعات لبه پلک را می‌توان به ۴ گروه تقسیم نمود: ضایعات التهابی، ضایعات عفونی، کیست‌ها و نئوپلاسم‌ها<sup>۱</sup>. با توجه به نمای بالینی ضایعات، بیش‌تر به نظر می‌رسد که ماهیت کیستی داشته باشند.

ضایعات کیستی لبه پلک به سه گروه تقسیم می‌شوند:  
۱) کیست‌هایی که از غدد عرق سرچشمه می‌گیرند،  
۲) کیست‌هایی که از فولیکول‌های مو و غدد چربی سرچشمه می‌گیرند و ۳) ضایعات کیستی متفرقه.

**هیدروسیستوما آپوکرین:** به صورت یک ندول کیستی نیمه‌شفاف است که عمدتاً بر روی صورت بروز می‌کند ولی در سایر مناطق پوست که حاوی غدد عرق هستند؛ از جمله لبه پلک نیز دیده می‌شود. در لبه پلک، انسداد مجرای ترشحات غدد عرقی مول، موجب تشکیل این کیست‌ها می‌شود که می‌توانند

متعدد هم باشند. در بافت‌شناسی، چندین فضای کیستی بزرگ همراه با برجستگی‌های پاپیلاری که بسمت فضای درونی برجسته‌اند؛ در درم مشاهده می‌گردند<sup>۱-۲</sup>.

**سیلندروما (Syndroma):** تومور نادر غدد اشکی است که منفرد یا متعدد می‌باشد و به صورت اتوزومی غالب به ارث می‌رسد. ضایعات گنبدی‌شکل صاف و شفاف هستند که با اندازه‌های مختلف روی سر و صورت دیده می‌شوند و به ندرت تمام سطح سر را می‌پوشانند که به این حالت، تومور دستاری (turban tumor) می‌گویند<sup>۲</sup>.

**هیدروسیستوما برون‌ریز (Eccrine):** از نظر بالینی مشابه هیدروسیستوما آپوکرین است و در واقع، یک کیست احتباسی ناشی از انسداد غدد عرقی برون‌ریز می‌باشد. این عارضه به صورت ندول‌هایی با قطر ۳-۱ میلی‌متر بروز می‌کند که اغلب متعددند و در اطراف پلک زیرین و صورت، به شکل چند ندول تجمع می‌نمایند. این ضایعات در شرایطی مانند افزایش حرارت و رطوبت، بزرگ می‌شوند. در بافت‌شناسی، یک فضای کیستی مشاهده می‌گردد که توسط یاخته‌های ترشحات پوشیده شده است ولی حاوی برجستگی‌های پاپیلاری و یاخته‌های میوایی تلیومی نیست<sup>۱-۲</sup>.

**کیست گنجانشی اپیدرمی (Epidermal Inclusion Cyst):** به صورت پاپول‌های بزرگ ( $\geq 10\text{mm}$ )، سفت و با رشد آرام و پیش‌رونده در ناحیه درم و بافت زیرجلدی و در ارتباط با اینفاندیبولوم فولیکول مو مشاهده می‌شود. در اغلب موارد متحرک و بدون درد هستند و اغلب خودبه‌خود یا به دنبال جراحی قبلی و تروما و کاشته شدن یاخته‌های اپیدرمی در درم

(آمورف) در درم با نمای پاپیلوماتوز تظاهر می‌کند. این مواد با رنگ‌آمیزی PAS و سودان سیاه (Sudan black) رنگ می‌گیرند. به جز ضایعات کیستی خوش‌خیمی که به آن‌ها اشاره شد؛ گاهی برخی از انواع کارسینوم یاخته‌های پایه‌ای (بازال) ممکن است به صورت توده کیستی ظاهر شوند که این کیست‌ها، به علت تجمع خون در آن‌ها، دارای رنگ آبی تیره هستند و جزایری از یاخته‌های توموری در اطراف فضای کیستی قرار دارند.<sup>۳</sup>

#### اقدام تشخیصی شما در این مرحله چیست؟

• **بررسی چربی خون:** طبیعی بود.  
**نمونه‌برداری:** از پلک فوقانی راست، یک نمونه به صورت برداشت برشی (اکسزیون) تمام‌ضخامتی گرفته و در محلول فرمالین، جهت بررسی آسیب‌شناسی به آزمایشگاه فرستاده شد. در بررسی نمونه بافت‌شناسی پلک، یک فضای کیستی در درم مشاهده شد که حاوی برجستگی‌های پاپیلاری به درون آن بود و توسط دو ردیف یاخته ترشچی پوشیده شده و حاوی ترشحات غدد عرق بود. یک ردیف یاخته میوپی‌تلیومی نیز در محیط این یاخته‌های ترشچی وجود داشت و نمای ترشح راس‌برداری (decapitation secretion) به صورت برآمدگی‌های بولوس راسی در سطح یاخته‌های ترشچی که از آن جدا شده بودند؛ مشهود بود (تصویر ۲).

با توجه به نمای بالینی و یافته‌های آسیب‌شناسی، تشخیص هیدروسیتستوما آپوکرین برای بیمار مطرح می‌باشد.

• **مشاوره با متخصص پوست:** نظر تشخیصی متخصص پوست نیز هیدروسیتستوما آپوکرین بود.

#### چه روش‌های درمانی برای این ضایعه وجود دارند؟

برداشتن توده به روش جراحی، روش معمول درمانی است ولی این روش، در موارد وجود توده‌های متعدد بر روی پلک بالا و پایین، کاربردی ندارد؛ چرا که نیاز به رزکشن وسیع پلک خواهد داشت. در این موارد می‌توان از روش‌های درمانی دیگری استفاده کرد که در ادامه به آن اشاره شده است.

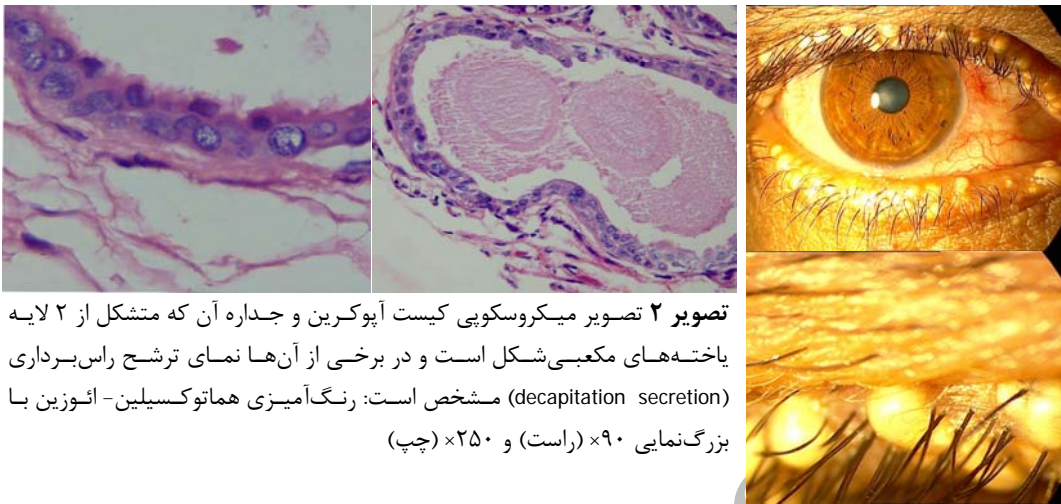
به وجود می‌آیند. در بررسی میکروسکوپی، یک فضای کیستی مشاهده می‌گردد که توسط اپی‌تلیوم مطبق سنگ‌فرشی پوشیده شده و به وسیله کراتین پر شده است.<sup>۲-۳</sup>

**میلیا (Milia):** به صورت پاپول‌های متعدد ناف‌دار کوچک به اندازه ۱-۳ میلی‌متر به رنگ سفید خاکستری بر روی بینی، گونه‌ها و پلک‌ها تظاهر می‌کند. در نوزادان کم‌سن شایع است. میلیا به دنبال ضربه، در مرحله بهبود بیماری‌های تاولی و یا خودبه‌خود ظاهر می‌شود. میلیا یک کیست احتباسی ناشی از انسداد واحدهای پیلوسباسه است و در بافت‌شناسی هر پاپول، در واقع یک فولیکول موی متسع دیده می‌شود که توسط توده‌های کراتین پر شده است. میلیا اغلب خودبه‌خود برطرف می‌شود ولی می‌توان محتویات آن را تخلیه نمود.<sup>۱-۲</sup>

**کیست سباسه یا پیلار (Sebaceous/Pilar Cyst):** از نظر بالینی، از کیست گنجانشی اپیدرمی قابل افتراق نیست و بیش‌تر در مناطقی از بدن که حاوی فولیکول‌های متعدد و بزرگ مو هستند (مانند ابروها)، بروز می‌کند. کیست سباسه، به علت انسداد غدد چربی زایس و یا غدد میومین ایجاد می‌گردد. در بررسی بافت‌شناسی، یاخته‌های اپی‌تلیومی که فضای کیست را می‌پوشانند؛ دارای پل‌های بین یاخته‌ای نیستند و هسته‌ها به صورت نردبانی در محیط یاخته‌ها قرار دارند. این کیست حاوی مواد آئوزینوفیلی همگن می‌باشد و کلیسیفیکاسیون در ۲۵ درصد موارد آن دیده می‌شود.<sup>۳</sup>

**کیست غدد میبومین (Meibomian Gland Cyst):** یک کیست احتباسی ناشی از انسداد مجاری غدد میبومین است که معمولاً ثانویه به ضایعات نئوپلاستیک و التهابی مختلف در لبه پلک رخ می‌دهد اما ممکن است به طور خودبه‌خودی نیز ایجاد شود. کیست میبومین می‌تواند پیش‌زمینه بروز شالازیون باشد. در بافت‌شناسی، شبیه کیست سباسه است.<sup>۳</sup>

**پروتئینوز لیپوئید (Lipoid Proteinosis):** بیماری نادری است که به صورت ندول‌های متعدد مرواریدی به اندازه ۲-۳ میلی‌متر در لبه پلک‌ها و بر روی خط رویش مژه‌ها تظاهر می‌کند و ممکن است با افزایش سطح چربی خون همراهی داشته باشد. در بافت‌شناسی، به صورت تجمع مواد بی‌شکل



**تصویر ۱**  
ندول‌های متعدد  
زرد رنگ در لبه‌های  
پلک فوقانی و  
تحتانی مشهودند.

**تصویر ۲** تصویر میکروسکوپی کیست آپوکرین و جداره آن که متشکل از ۲ لایه  
یاخته‌های مکعبی شکل است و در برخی از آن‌ها نمای ترشح راس‌برداری  
(decapitation secretion) مشخص است: رنگ‌آمیزی هماتوکسیلین-ائوزین با  
بزرگ‌نمایی ۹۰× (راست) و ۲۵۰× (چپ)

### هیدروسیستومای آپوکرین

متصل به غشای یاخته‌ای و میتوکندری‌های بزرگ و فراوان  
می‌باشند.<sup>۱-۳</sup>

درمان در ضایعات منفرد، برداشت با برش جراحی است ولی  
در موارد متعدد، روش‌های دیگری مورد استفاده قرار گرفته‌اند.  
Blugment و همکاران<sup>۳</sup> یک مورد از هیدروسیستومای متعدد  
را گزارش کردند که با تزریق بوتوکس در اپیدرم سطحی درمان  
شد. بوتوکس با خاصیت آنتی‌کولینرژیک خود، ترشح غدد عرق  
را مهار می‌کند و به این ترتیب، موجب کاهش اندازه آن  
می‌گردد. مزیت این روش، سهولت کار و عدم ایجاد اسکار و  
عیب آن، نیاز به تزریقات دوره‌ای است.<sup>۴</sup>

Gupta و همکاران<sup>۴</sup> یک مرد ۵۰ ساله با هیدروسیستومای  
آپوکرین متعدد را گزارش کردند و برداشتن ضایعه را با جراحی  
و به وسیله الکترودایسکشن (electrodessication)، با هم  
مقایسه کردند. در پی‌گیری یک ساله، هیچ عود و اسکاری در  
مناطق که با الکترودایسکشن درمان شده بودند، وجود نداشت  
اما در مناطقی که با جراحی درمان شده بودند، اسکارهای  
موضعی به وجود آمده بودند.<sup>۴</sup>

Delpozo و همکاران<sup>۵</sup> در سه فرد بزرگسال، ۱۱ ضایعه  
هیدروسیستومای آپوکرین را گزارش کردند که آن‌ها را با لیزر  
CO<sub>2</sub> درمان نمودند. ضایعات پس از فقط یک بار درمان، ناپدید  
شدند و نتایج زیبایی حاصل از این روش، قابل قبول بودند.<sup>۵</sup>

هیدروسیستومای آپوکرین، اغلب به صورت یک ندول  
کیستی منفرد و نیمه‌شفاف با ته‌رنگ آبی تظاهر می‌کند که  
معمولاً بر روی صورت بروز می‌نماید ولی می‌تواند بر روی گوش  
و اسکالپ نیز دیده شود. در پلک‌ها، در اثر انسداد مجرای  
ترشحاتی غدد عرقی مول رخ می‌دهد؛ پس می‌تواند به صورت  
متعدد دیده شود.<sup>۲</sup>

هیدروسیستومای آپوکرین، اغلب با ترشحات شیری یا  
روشن پر شده است و اندازه آن بین ۱-۳ mm متغیر است ولی  
برخی از ضایعات، بزرگترند و اندازه آن‌ها به ۱۵ میلی‌متر نیز  
می‌رسد. هیدروسیستومای آپوکرین ممکن است بخشی از  
سندرم دیسپلازی اکتودرمی باشد که با کم‌دندانی (هایپودونتیا)،  
هایپرکراتوز کف دست و پا و دیستروفی ناخن مشخص  
می‌شود.<sup>۱،۶</sup>

در بافت‌شناسی، کیست توسط دو ردیف یاخته ترشحاتی  
پوشیده شده است که داخلی‌ترین یاخته‌ها، استوانه‌ای و حاوی  
سیتوپلاسم ائوزینوفیلی هستند. برآمدگی‌های بولوس راسی که  
حاوی ترشحات این یاخته‌ها هستند نیز به صورت راس‌برداری  
در این یاخته‌ها دیده می‌شوند. گرانول‌های PAS-مثبت و مقاوم  
به دیاستاز نیز در سطوح راسی این یاخته‌های ترشحاتی دیده  
می‌شوند. هنگامی که یاخته‌های مفروش‌کننده کیست به کمک  
میکروسکوپ الکترونی بررسی شوند؛ حاوی لیزوزوم‌های فراوان

منابع

- 1- Yanoff M. Skin and lacrimal drainage system. In: Fine BS, Yanoff M, eds. Ocular pathology. 5th ed. London: Mosby; 2002: 180-192.
- 2- American Academy of Ophthalmology. Basic and clinical science course; orbit, eyelids, and lacrimal system. The Academy; 2002-2003: 145-151.
- 3- Blugeman GS, Chavalzon D. Multiple eccrine hidrocystomas: a new therapeutic option with botulinum toxin. *Dermatol Surg* 2003;29:557-559.
- 4- Gupta Sohanda S, Mohan H. The efficacy of electrosurgery and excision in treating patients with multiple apocrine hidrocystomas. *Dermatol Surg* 2001;27:382-384.
- 5- Del Ponzo J, Garcia-Silva J, Pena-Penabod C, Fonseca E. Multiple apocrine hidrocystomas: treatment with carbon dioxide laser vaporization. *J Dermatol Treat* 2001;12:97-100.

Archive of SID