

بازآموزی مداوم چشم‌پزشکی

دبیر علمی: دکتر مسعود سهیلیان- استاد- چشم‌پزشک- دانشگاه علوم پزشکی شهید بهشتی
دبیر اجرایی: دکتر مریم آل‌طه- فلوشیپ اکولوپلاستیک- دانشگاه علوم پزشکی شهید بهشتی- بیمارستان لبافی‌نژاد

ندول صلبیه‌ای

دکتر مریم آل‌طه: فلوشیپ اکولوپلاستیک- دانشگاه علوم پزشکی شهید بهشتی
دکتر حسین سالور: دانشیار- چشم‌پزشک- دانشگاه علوم پزشکی شهید بهشتی

معرفی بیمار

مرد ۲۷ ساله‌ای با شکایت بروز تورم و قرمزی با درد مختصر در قسمت تحتانی و تا حدودی نازال چشم راست مراجعه نمود. وی به مدت یک سال پیش از مراجعه به این مرکز، دچار قرمزی چشم‌ها شده بود که به طور متناوب تحت درمان با قطره‌های کورتیکواستروئید و نفازولین و یک دوره درمان خوراکی با قرص پردنیزولون قرار گرفته بود که به جز مختصری کاهش موقت در قرمزی چشم‌ها، تاثیری نداشتند. در معاینه چشم راست، در لمس، توده سفتی با مختصری تندرنس، بر روی صلبیه بخش تحتانی چشم لمس می‌شد که منجر به کاهش عمق کلدوساک تحتانی شده بود. توده به بافت‌های زیرین چسبیده بود. سایر معاینات چشم راست و نیز چشم چپ در حد طبیعی بودند. بیمار در معاینه سایر نقاط بدن مشکلی نداشت (تصویر ۱).

با توجه به یافته‌های بیمار، چه تشخیصی مطرح می‌گردد؟

۱) **تومور:** صلبیه محل به نسبت غیرشایعی برای بروز نئوپلاسم‌هاست و توده‌هایی که در سطح صلبیه ایجاد می‌شوند؛ در قدام، بیش‌تر به کوریتوما (choristoma) و هامارتوما و در خلف، بیش‌تر به اسکلریت مربوط می‌شوند. تومورهای با منشا بافت مزانشیمی (فیبروما و فاشئیت ندولار)، نوروفیبروما و تومورهای عروقی (همانژیوما) قادر به درگیر نمودن کپسول تنون یا اپی‌اسکلرا می‌باشند. اختلالات مادرزادی صلبیه، مانند کوریتوما صلبیه، شایع‌ترین تومور در دوران کودکی هستند که بر روی قرنیه، لیمبوس یا فضای اپی‌بولبار دیده می‌شوند. بافت صلبیه در برابر عبور یاخته‌های بدخیم درون چشم به خارج

مقاوم است؛ به طوری که ملانوما کورویید، از کانال‌های مخفی (emissary) و رتینوبلاستوما، از عصب بینایی برای خارج شدن از چشم استفاده می‌کند. به ندرت، زمانی که تومور کل چشم را پر کرده باشد؛ بعد از ایجاد نکروز صلبیه، وارد اربیت می‌شود^۱.

با توجه به این که توده مزبور طی یک سال اخیر به وجود آمده است؛ تومورهای مادرزادی مطرح نمی‌باشند و با توجه به سالم بودن بخش‌های دیگر چشم در معاینه بالینی، احتمال گسترش تومور از بخش‌های مجاور به صلبیه مطرح نیست.

۲) **گرانولوما:** التهاب‌های گرانولوماتوز متعددی قادر به درگیر نمودن صلبیه هستند. عفونت‌های قارچی، سیر بسیار کندی دارند و در مراحل اولیه، از یک اسکلریت ندولار، قابل تمایز نمی‌باشند و درمان با استروئید موجب بدتر شدن سیر بیماری می‌گردد. عفونت اطراف ایمپلنت‌های مورد استفاده در جراحی جداشدگی شبکیه نیز ناشایع نیست. ضایعات گرانولوماتوز در زمینه سل نیز به صورت اسکلریت ندولار تظاهر می‌نماید^۱. با توجه به وضعیت عمومی بیمار و سابقه بیمار، هیچ کدام از تشخیص‌های فوق مطرح نمی‌باشند.

۳) **اپی‌اسکلریت ندولار:** این ضایعه، به بافت اپی‌اسکلرا محدود است و سایر بخش‌های چشم طبیعی هستند. ندول، به یک بخش چشم محدود می‌باشد و بافت اطراف آن تا حدودی دچار احتقان است. این ندول بر روی صلبیه حرکت می‌کند^۱.

۴) **اسکلریت:** اسکلریت برخلاف اپی‌اسکلریت، بیماری وخیمی است که حتماً می‌تواند موجب نابودی چشم نیز بشود. اسکلریت اغلب شروع تدریجی و چندروزه‌ای دارد و قادر به درگیری بخش‌های مختلف چشم می‌باشد. در ۵۲ درصد موارد

به صورت حصیربافت (storiform) بر روی نوارهای پهن کلاژن، دور هم جمع شده بودند. پرولیفريشن عروقی و ارتشاح یاخته‌های لنفوسیتی و گویچه‌های قرمزی که از عروق خارج شده بودند نیز مشاهده می‌شدند. به صورت پراکنده، میتوز نیز در یاخته‌های توموری وجود داشت (تصویر ۲).

با توجه به یافته‌های فوق، چه تشخیصی مطرح می‌شود؟

بررسی بافت‌شناسی، تشخیص فاشییت ندولار را برای بیمار مطرح می‌کرد. با توجه به این که بیماری فوق بدخیم نبود و درمان دارویی نداشت؛ توصیه شد که بیمار مرتب پی‌گیری شود.

ادامه معرفی بیمار

تا ۴ ماه بعد از جراحی، بیمار مشکلی به جز قرمزی چشم در محل ندول نداشت. بعد از آن، به تدریج دوباره تورم و برجستگی ایجاد شد و بیمار دچار انحراف عمودی به صورت هایپوتروپی چشم راست گردید. در معاینه‌ای که در آن زمان به عمل آمد؛ ندول قرمزرنگی با حدود به نسبت مشخص بر روی صلبیه قدامی - تحتانی چشم وجود داشت که تندرین نداشت. ملتحمه روی آن نیز ملتهب بود. سیمبلفارون و کاهش عمق کلدوساک تحتانی وجود داشت و موجب محدودیت حرکت چشم در نگاه بالا به میزان ۲- شده بود. هایپوتروپی در حدود ۱۵ دیوپتر در چشم راست وجود داشت. دید چشم راست با اصلاح به ۲۰/۱۶۰ کاهش یافته بود. در معاینه با اسلیت‌لمپ، استریاهایی عمودی در جهت توده تحتانی صلبیه و نیز کدورت مختصری در ساعت ۶ قرنیه ایجاد شده بود. واکنش مختصری در حد یاخته اندک (trace cell) در اتاق قدامی چشم وجود داشت. در فوندوسکوپي چشم راست، در ناحیه کاملاً محیطی و تحتانی فوندوس، برجستگی زیرشبکیه‌ای مشهود بود که وجود یک توده را در ناحیه فوق مطرح می‌ساخت. شبکیه و مشیمیه روی برجستگی، کاملاً طبیعی بودند.

چه اقدام تشخیصی را در این مرحله توصیه می‌کنید؟

با توجه به این که احتمال عود فاشییت بسیار کم است؛ این احتمال مطرح می‌شود که شاید تشخیص اولیه درست نبوده و توموری با ماهیت متفاوت مانند سارکوما یا فیبروما با تغییر بدخیمی و گسترش به چشم، موجب بروز علائم فوق در بیمار

دوطرفه است و در دهه ۶-۴ زندگی شایع است. به جز در اسکرومالاسی سوراخ‌کننده (پرفوران) در زمینه آتریت روماتوئید که در اساس بدون درد است؛ درد، یافته بارز اسکلیت است. درد محدود به چشم است و یا به ناحیه شقیقه، فک و سینوس‌ها منتشر می‌شود. درد شدید است؛ به طوری که مانع خوابیدن فرد می‌شود و التهاب قابل توجهی در چشم وجود دارد. اسکلیت ندولار قدامی که منفرد یا متعدد است؛ در لمس دردناک می‌باشد و به صلبیه زیرش چسبیده است^۱. با توجه به شرح حال بیماری و معاینه، اسکلیت و ایپی‌اسکلیت ندولار مطرح نمی‌باشند.

۵) گرانولومای جسم خارجی: گرانولومایی که در اطراف

جسم خارجی تشکیل می‌شود؛ اغلب با سابقه آسیب همراه است و نیز در اطراف مواد درون‌زادی مانند خون، کلسترول، کراتین یا چربی نیز تشکیل می‌گردد.

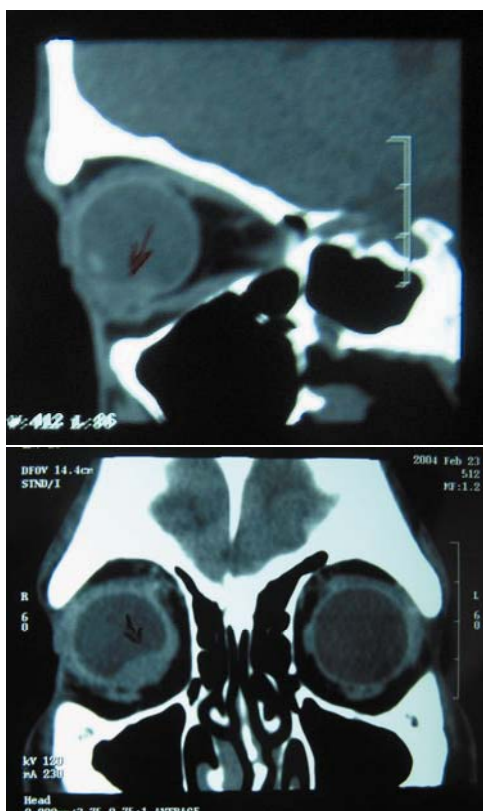
بررسی‌های پاراکلینیکی پیشنهادی شما برای تشخیص بیماری کدامند؟

۱) آزمایش خون کامل با توجه به آزمایش سرولوژی مربوط به بیماری‌های روماتیسمی (RF، LE cell، HLA typing، ANA و ANCA): نتیجه آزمایش سرولوژی طبیعی بود.
۲) CT- اسکن از نظر بررسی گسترش تومور به اربیت: برش‌های کورونال و آگزیکال CT- اسکن، طبیعی گزارش شدند و غیر از مختصری تورم بافت نرم در یکی از برش‌های قدامی کورونال، نکته غیرطبیعی دیگری وجود نداشت.

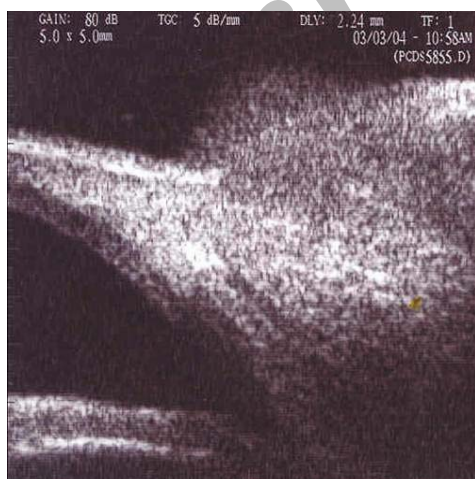ادامه معرفی بیمار

بیمار تحت عمل جراحی برای نمونه‌برداری اینسیژنی (incisional) قرار گرفت. در هنگام جراحی، بعد از ایجاد برشی بر روی ملتحمه و کنار زدن آن از روی توده، ندول قرمزرنگ سفتی با حدود نسبتاً مشخص مشاهده شد که به صلبیه مجاورش چسبیده بود. امکان برداشتن کل ندول وجود نداشت و عمق نفوذ ندول به داخل صلبیه، قابل پیش‌بینی نبود. بخش اعظم ندول جهت بررسی آسیب‌شناسی برداشته شد و در محلول فرمالین، به آزمایشگاه ارسال گردید.

در بررسی نمونه، تومور در لایه‌های سطحی صلبیه ارتشاح نموده بود. تومور از یاخته‌های دوکی‌شکل تشکیل شده بود که



تصویر ۳) در CT-اسکن سائیتال (بالا) و کورونال (پایین)، یک توده همگن با چگالی مشابه ماهیچه در بخش تحتانی صلبیه با گسترش به سمت حفره زجاجیه دیده می‌شود. شبکیه روی توده، سالم به نظر می‌رسد.

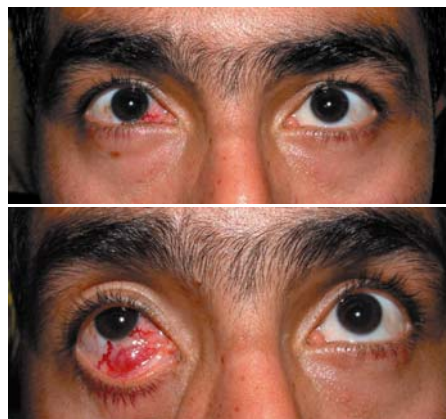

تصویر ۴) در التراسونوگرافی، توده تومور در بخش قدامی صلبیه با تهاجم به محیط قرنیه مشاهده می‌شود. عمق صلبیه طبیعی است.

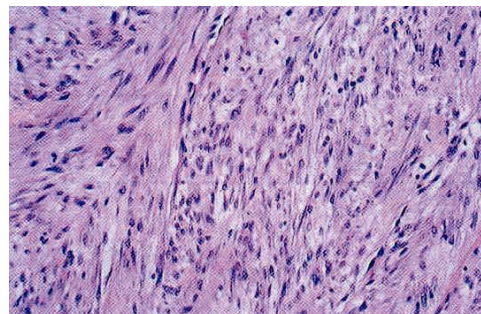
شده است. لذا اقدامات تشخیصی زیر انجام پذیرفتند:

۱) CT-اسکن اربیت: در برش آگزیال، توده‌ای همگن با چگالی مشابه ماهیچه، در بخش تحتانی گلوب راست دیده شد که به سمت حفره زجاجیه برجستگی پیدا کرده بود. سایر بخش‌های اربیت طبیعی بودند (تصویر ۳).

۲) اولتراسونوگرافی: در سونوگرافی از سگمان قدامی چشم راست، توده‌ای برآمده در مجاورت لیمبوس تحتانی داخلی با اکوژنیسیته ناهمگن همراه با نواحی بازتابشی (رفلکتیویته) متوسط و بالا وجود داشت. توده در بخش قدامی صلبیه واقع بود و بخش‌های عمقی زیر توده و نیز سایر نقاط صلبیه مجاور، ضخامت و اکوژنیسیته کاملاً طبیعی داشتند. گسترش بافت غیرطبیعی به بخش محیطی قرنیه مجاور توده، موجب ایجاد اثر بازتابشی غیرطبیعی بالا در بخش قدامی استرومای تحتانی قرنیه شده بود ولی بخش خلفی استروما طبیعی بود (تصویر ۴).



تصویر ۱- ندول قرمز روی صلبیه تحتانی بیمار



تصویر ۲) فیبروبلاست‌های غیرطبیعی دوکی شکل به صورت نوارهای موازی هم در بافت زمینه‌ای مخلوط قرار گرفته‌اند. نمای میتوز طبیعی است.

ادامه معرفی بیمار

بیمار به منظور انجام نمونه‌برداری، تحت عمل جراحی قرار گرفت. بعد از کنار زدن ملتحمه روی ندول که چسبندگی فراوانی به بافت‌های زیرین خود پیدا کرده بود؛ توده قرمز رنگی بر روی صلبیه مشاهده شد که حدود مشخصی نداشت. توده در لمس سفت بود و موقع رزکشن، نمای گوشتی و شکنندگی زیادی داشت. توده به بخش‌های قدامی صلبیه ارتشاح یافته بود که در حد ممکن برداشته شد. حد تحتانی توده، تا ۲-۳ میلی‌متری ماهیچه راست تحتانی، گسترش یافته بود. ماهیچه راست تحتانی، بعد از جدا کردن از صلبیه و رزکشن بخش توموری (۲-۳ میلی‌متر) آن، در شرایط ۳ میلی‌متر رسس، با بخیه ویکریل ۶-۰ بر روی صلبیه سالم چسبانده شد. بعد از جراحی، برای بیمار قطره‌های موضعی استروئید و آنتی‌بیوتیک تجویز گردید.

در بررسی آسیب‌شناسی نمونه، باز هم فاشنیت مطرح شد ولی علامتی دال بر بدخیمی وجود نداشت. برای اطمینان از این تشخیص، آزمایش ایمونوهیستوشیمی (IHC) نیز انجام پذیرفت. در IHC، یاخته‌های پرولیفره‌شده، دارای نشانگرهای اکتین و فاکتور فون ویلبراند (VWF) به صورت منتشر و نشانگر CD-۶۸ به صورت پراکنده بودند. یاخته‌های پرولیفره‌شده، ترکیبی از یاخته‌های مزانشیمی، آندوتلیومی و هیستئوسیتی بودند. مجموعه این یافته‌ها، تشخیص اولیه فاشنیت را تایید می‌کردند. بعد از جراحی، بیمار تحت معاینات مکرر قرار گرفت. یک ماه بعد از جراحی، دید چشم بیمار با اصلاح به ۲۰/۳۰ افزایش یافته بود، استریاهای قرنیه از بین رفته بودند، محدودیت حرکت در نگاه بالا وجود نداشت، چشم‌ها انحراف نداشتند و معاینه فوندوس طبیعی بود. تا دو سال بعد از جراحی، علایمی از عود مجدد تومور ظاهر نشد.

فاشنیت ندولار (nodular fasciitis)

فاشنیت ندولار، یک بافت فیبرووسکولار خوش‌خیم با رشد سریع است که علت آن مشخص نیست و رابطه‌ای با اختلالات سیستمیک ندارد. سیر بالینی آن چندان شناخته‌شده نیست ولی بعد از رزکشن جراحی، پیش‌آگهی خوبی دارد. احتمال عود آن ۱-۲ درصد است. توده از فاشیای تنون زیر ملتحمه منشا می‌گیرد. گرچه یک توده التهابی در نظر گرفته می‌شود؛ در

اغلب موارد سابقه ضربه یا التهاب وجود ندارد. درمان آن حتا در مواردی که به صلبیه چسبندگی پیدا نموده باشد نیز برداشتن توده است^{۱-۴}.

پرولیفریشن بافت فیبروز در اربیت، طیف وسیعی دارد. این توده خوش‌خیم و واکنشی، طی چند هفته تا ماه ظاهر می‌گردد و باید از یک فیبروم که به صورت یک توده واحد و نادر بروز می‌کند؛ تمایز داده شود^{۱-۳}.

تومورهای بافت فیبروز، از ضایعات مهم بافت نرم در بدن هستند ولی تعداد کمی از آن‌ها در اربیت گزارش شده‌اند. فاشنیت ندولار یکی از شایع‌ترین تومورهای فیبروز در بدن است که به طور معمول، اندام تحتانی و تنه را مبتلا می‌کند و به صورت یک توده مجزای دردناک با رشد سریع (چند هفته تا ماه) در یک فرد جوان بالغ تظاهر می‌یابد. درگیری سر و گردن توسط تومور نادر است و بیش‌تر در کودکان دیده می‌شود. فاشنیت ندولار در اربیت قادر است ملتحمه و ضمایم (آدنکس‌ها) را درگیر نماید. درگیری اربیت توسط تومور بسیار نادر است و در صورت بروز، در بخش‌های قدامی اربیت و به صورت یک توده با رشد چندین ماهه تظاهر می‌کند که ممکن است دردناک نیز باشد^{۴،۵}. تاکنون، تنها یک مورد جابه‌جایی گلوب و بیرون‌زدگی خفیف چشم ثانویه به وجود فاشنیت ندولار در بخش قدامی اربیت گزارش شده است^۶.

سیر رشد سریع تومور، با یک ضایعه بدخیم قابل اشتباه است. در بررسی بافت‌شناسی نیز ممکن است با سارکوما، قابل تشخیص نباشد. فاشنیت ندولار، بیش‌تر یک توده التهابی است تا یک توده توموری و از کنار هم قرار گرفتن منطقه‌ای فیبروبلاست‌های غیرطبیعی دوکی‌شکل یا ستاره‌ای (که به صورت نوارهای موازی هم قرار گرفته‌اند) و میوفیبروبلاست‌ها و یاخته‌های التهابی تشکیل شده است. نمای میتوز یاخته‌ها طبیعی است. مقادیر متغیری از بافت زمینه‌ای مخلوط، همراه با فیبروبلاست‌ها وجود دارند. یاخته‌ها از فیبروبلاست‌های بالغ بزرگ‌ترند و هسته فعال‌تری دارند. IHC و میکروسکوپ الکترونی، به تشخیص کمک می‌کنند. با IHC، توده در برابر اکتین ماهیچه‌های صاف و ویمکتین (vimentin) واکنش نشان می‌دهد. با میکروسکوپ الکترونی، نوارهای موازی از رشته‌های مشابه اکتین با چگالی‌های فوزیفرم دیده می‌شوند^۵.

تا کنون حدود ۲۳ مورد فاشنیت ندولار در اربیت گزارش

فاشئیت ندولار ممکن است تمایز کمی داشته و یاخته بیش‌تری داشته باشد؛ به طوری که تشخیص آن از فیبروسارکوما مشکل باشد. در این موارد، ساختار کلی تومور که اغلب در مرکز با نکروز و در محیط همراه با واکنش التهابی همراه است؛ به تشخیص کمک می‌کند. در توده‌های قدیمی‌تر، رسوب کلاژن نیز در توده دیده می‌شود.^۵

با توجه به این که توده التهابی است؛ به نظر می‌رسد که باید با داروهای ضد التهابی، پاسخ درمانی مشاهده شود. در مطالعه‌ای، تزریق استروئید درون ضایعه، با نتایج قابل قبولی همراه بوده است^{۱۴} ولی با توجه به این که سارکوما در تشخیص افتراقی فاشئیت ندولار قرار دارد؛ برای هر توده‌ای با مشخصات فوق، اکسزیون جراحی توصیه می‌گردد.^۲

شده‌اند که ۸ مورد آن در افراد زیر ۲۰ سال بوده‌اند^{۶-۱۴}. در اکثر موارد، بیماران با شکایت بروز توده در ناحیه اپی‌بولبار و در مجاورت محل چسبندگی ماهیچه‌های راست خارج چشمی مراجعه نموده‌اند^{۸-۱۳}. البته مواردی از بروز تومور در پلک نیز وجود دارند که از جمله می‌توان به یک مورد فاشئیت ندولار در یک کودک ۸ ماهه اشاره نمود که تحت اکسزیون جراحی قرار گرفت. توده به صورت یک ندول در پلک فوقانی راست ظاهر شده بود که دارای افزایش رشد تدریجی بود. تمام یافته‌های بالینی، به نفع وجود یک کیست درمویید بودند ولی بعد از بررسی بافت‌شناسی، تشخیص فاشئیت ندولار داده شد. مورد دوم، توده در پلک تحتانی بود که در نهایت با کمک بافت‌شناسی، تشخیص داده شده بود^{۱۳}.

منابع

- 1- Perry HD, Cameron JD. Pathology of the cornea-sclera. In: Duan's ophthalmology. On CD Rom. 2004, Chap. 9.
- 2- Watson P. Diseases of the sclera and episclera. In: Duan's ophthalmology. On CD Rom. 2004, Chap. 23.
- 3- Neoplasia. In: Rootman J. Disease of the orbit. 2nd ed. Philadelphia: Lippincott, Williams & Wilkins; 2003: 271-273.
- 4- Perry RH, Ramani PS, McAllister V. Nodular fasciitis causing unilateral proptosis. *Br J Ophthalmol* 1975;59:404-408.
- 5- Sakomoto T, Ishibashi T, Ohnishi Y, Inomota H. Immunohistologic and electron microscopical study of nodular fasciitis of the orbit. *Br J Ophthalmol* 1991;75:635-638.
- 6- Holds JB, Mamalis N, Anderson RL. Nodular fasciitis presenting as a rapidly enlarging episcleral mass in a 3-year-old. *J Pediatr Ophthalmol Strabismus* 1990;27:157-160.
- 7- Ferry AP, Sherman SE. Nodular fasciitis of the conjunctiva apparently originating in the fascia bulbi (Tenon's capsule). *Am J Ophthalmol* 1974;78:514-517.
- 8- Tolls RE, Mohr S, Spencer WH. Benign nodular fasciitis originating in Tenon's capsule. *Arch Ophthalmol* 1966;75:482-483.
- 9- Font RL, Zimmerman LE. Nodular fasciitis of the eye and adnexa: a report of ten cases. *Arch Ophthalmol* 1966;75:475-481.
- 10- Levitt JM, deVEeer JA, Oguzhan MC. Orbital nodular fasciitis. *Arch Ophthalmol* 1969;81:235-237.
- 11- Measham CT. Pseudosacomatous fasciitis. *Am J Ophthalmol* 1974;77:747-749.
- 12- Shields JA, Shields CL, Christian C, Eagle RC Jr. Orbital nodular fasciitis simulating a dermoid cyst in an 8-month-old child. *Ophthalm Plast Reconstr Surg* 2001;17:144-148.
- 13- Hymas DC, Mamalis N, Pratt DV, Scott MH, Anderson RL, Langer PD. Nodular fasciitis of the lower eyelid in a pediatric patient. *Ophthalm Plast Reconstr Surg* 1999;15:139-142.
- 14- Graham BS, Barrett TL, Goltz RW. Nodular fasciitis: response to intralesional corticosteroids. *J Am Acad Dermatol* 1999;40:490-492.

پرشنها

دکتر مریم آل طه: گروه اکولوپلاستیک بخش چشم بیمارستان لبافی نژاد

آب مروارید و لنز داخل چشمی

۳) کدام یک از موارد زیر از شایع ترین عوارض IOL فایکام محسوب می گردد؟

- الف- آب مروارید
- ب- آسیب به اندوتلیوم
- ج- تغییر شکل مردمک
- د- جداشدگی شبکیه

۴) در رابطه با بروز کدورت کپسول عدسی بعد از جراحی آب مروارید، کدام یک از عبارات زیر صحیح است؟

- الف- کدورت کپسول قدامی (ACO) به صورت تاخیری و بعد از کدورت کپسول خلفی (PCO) اتفاق می افتد.
- ب- احتمال بروز PCO با لنزهای PMMA بیش تر از لنزهای آکرلیک است.
- ج- متوسط زمان بروز Elschnig pearl زودتر از غشاهای فیبروز در PCO است
- د- هرچه لنز آب دوست تر باشد؛ احتمال بروز ACO بیش تر خواهد بود.

۱) کدام یک از عبارات زیر در رابطه با لنز داخل چشمی (IOL) صحیح است؟

- الف- قدرت لنز داخل چشمی در چشم های مبتلا به آب مروارید با دکرده (intumescent)، کم تر محاسبه می شود.
- ب- در چشم پر شده از روغن سیلیکون، طول محوری چشم کم تر از حد طبیعی محاسبه می شود.
- ج- با وجود لنز داخل چشمی از جنس PMMA، طول محوری چشم بیش تر از چشم فایکام محاسبه می شود.
- د- اگر هم زمان با جراحی آب مروارید و کارگذاری IOL، بخواهیم کراتوتومی برای اصلاح آستیگماتیسم انجام دهیم؛ قدرت لنز محاسبه شده تغییری نمی کند.

۲) سازوکار بروز کدام عارضه زیر با بقیه متفاوت است؟

- الف- سندرم طلوع خورشید (sunrise syndrome)
- ب- سندرم غروب خورشید (sunset syndrome)
- ج- سندرم شرقی- غربی (east-west syndrome)
- د- سندرم برف پاک کنی (wind shield-wiper syndrome)

چشم و بیماری های سیستمیک

۲) کدام عبارت زیر در رابطه با بیماری آرتریت روماتوئید (RA) صحیح نیست؟

- الف- بالا بودن سطح سرمی فاکتور روماتوئید (RF) رابطه مستقیمی با بروز عوارض خارج مفصلی دارد.
- ب- وسکولیت شبکیه، در سیر بیماری، در بیش از نیمی از مبتلایان بروز می کند.
- ج- اسکلریت در اغلب موارد دوطرفه است.
- د- آرتریت، ابتدا مفاصل کوچک دست و پا و سپس مفاصل بزرگ اندامها را مبتلا می کند.

۱) کدام یک از عبارات زیر در رابطه با بیماری پلی کندریت عودکننده (relapsing polychondritis) صحیح است؟

- الف- شایع ترین یافته اولیه آن، کندریت غضروف بینی است.
- ب- در سیر بیماری، وسکولیت عمومی با درگیری عروق کوچک و بزرگ به وجود می آید.
- ج- شایع ترین عارضه چشمی این بیماری، وسکولیت عروق شبکیه است.
- د- تورم مفصلی، محدود به مفاصل کوچک دست و پا می باشد.

۴) در رابطه با XP (xeroderma pigmentosum) کدام یک از جملات زیر صحیح است؟
الف- اولین تظاهر بیماری در چند ماه اول زندگی، به صورت حساسیت شدید به نور است.
ب- زمان بروز بدخیمی پوست، در دهه دوم و سوم زندگی است.
ج- آسیب‌های ناشی از پرتو فرابنفش، به طور شایعی سگمان خلفی چشم را مبتلا می‌کنند.
د- بیماری محدود به نواحی در معرض تماس با نور خورشید است.

۳) کدام عبارت زیر در بیماری‌های تاولی صحیح نیست؟
الف- پمفیگوس (pemphigus) محدود به پوست است و ابتلای سطوح مخاطی کم‌تر بروز می‌کند.
ب- درگیری چشم در پمفیگوس ناشایع و محدود به ملتحمه و پلک است.
ج- در پمفیگوئید سیکاتریسی (cicatricial pemphigoid)، در کم‌تر از نیمی از موارد، پوست درگیر می‌شود.
د- کورتیکواستروئید، درمان اصلی پمفیگوس و درمان کمکی در پمفیگوئید سیکاتریسی است.

پاسخ سوالات آب‌مروارید و لنز داخل چشمی

در آستیگماتیسم، برش شل‌کننده (relaxing) را در مردیان (meridian) حداکثر قدرت می‌دهیم که موجب مسطح شدن مردیان مزبور و پرشیب شدن مردیان عمود بر آن می‌شود (coupling effect). اگر این دو تغییر قدرت، مشابه باشند؛ متوسط کراتومتری خوانده‌شده (reading K) حاصل محاسبه، بدون تغییر می‌ماند و قدرت لنز داخل چشمی تغییر نمی‌کند. در اکثر موارد، میزان مسطح شدن کمی بیش‌تر از پرشیب شدن است که در نهایت منجر به مسطح شدن کلی قرنیه می‌شود. به همین دلیل توصیه می‌شود که در این موارد، به ازای هر یک دیوپتر که می‌خواهیم از آستیگماتیسم کم کنیم؛ ۰٫۲۵ دیوپتر از متوسط رقم کراتومتری قبل از عمل کم کنیم و بر اساس آن، قدرت لنز داخل چشمی را محاسبه نماییم.

۲) د: جابه‌جا شدن لنز داخل چشمی بعد از کارگذاری، به نسبت شایع است و علت آن در اکثر موارد، عدم تقارن در قرارگیری هاپتیک‌ها می‌باشد؛ به طوری که یک هاپتیک در کپسول عدسی و دیگری در سولکوس قرار می‌گیرد. در حال حاضر، به رغم پیشرفت‌هایی که در روش‌های جراحی صورت گرفته است؛ باز هم جابه‌جا شدن IOL از موقعیت مرکزیش مشاهده می‌شود.

به طور شایعی، هاپتیک فوقانی در سولکوس و هاپتیک تحتانی درون کپسول عدسی قرار می‌گیرد و به دنبال بروز

۱) الف: در عدسی بادکرده (intumescent)، محتوای آب عدسی افزایش یافته است و عدسی ضخیم می‌شود و در نتیجه، سرعت صوت در آن کاهش می‌یابد. بنابراین طول محوری چشم حدود ۰٫۱۵ mm بیش‌تر محاسبه می‌گردد و قدرت نهایی محاسبه‌شده لنز، کم‌تر از میزان طبیعی به دست می‌آید. بعد از به کار بردن این لنز داخل چشمی، فرد نسبت به میزان فرض شده در حدود ۰٫۵۰ تا ۰٫۴۰ دیوپتر، دوربین‌تر می‌شود.

سرعت صوت در لنزهای داخل چشمی نسبت به عدسی طبیعی چشم متفاوت است؛ به طوری که در لنزهای با جنس PMMA، شیشه و آکرلیک، کمی بیش‌تر از سرعت صوت در عدسی طبیعی است و اگر محاسبات را با متوسط سرعت صوت در چشم فاکتیک انجام دهیم؛ خطای اندازه‌گیری کم‌تر از ۰٫۱ mm است. سرعت صوت در لنزهای سیلیکونی کم‌تر از ۰٫۱ mm طبیعی است و خطای اندازه‌گیری طول محوری بیش از ۱ mm نسبت به عدسی طبیعی می‌باشد.

سرعت صوت در روغن سیلیکون مایع ۱۱۰۰-۹۷۰ و به طور متوسط ۹۹۰ متر بر ثانیه است. اگر در فرمول محاسبه طول محوری چشم، سرعت صوت در زجاجیه را (۱۵۵۳ m/s) مورد استفاده قرار دهیم؛ طول محوری یک چشم که ۲۳٫۵ mm است، ۳۳٫۲ mm به دست می‌آید.

می‌توان هم‌زمان با جراحی آب‌مروارید، برای اصلاح آستیگماتیسم قرنیه، کراتوتومی نیز انجام داد. برای کراتوتومی

احتمال بروز جداشدگی شبکیه بعد از جراحی فوق، کم و در حدود صفر تا ۲/۴ درصد و در برخی مطالعات تا ۴/۸ درصد گزارش شده است. به طور قطع نمی‌توان گفت که بروز بالای جداشدگی شبکیه به علت تغییرات استحاله‌ای شبکیه در نزدیک‌بینی شدید است یا به علت جراحی انجام‌شده می‌باشد. متوسط زمان بروز جداشدگی شبکیه بعد از جراحی، ۱۷/۴ ماه (۴۴-۱ ماه) است.

۴) ب: به طور معمول، ACO زودتر از PCO و از یک ماه بعد از جراحی ظاهر می‌گردد. طرح و جنس لنز در ایجاد ACO نقش دارد و هرچه لنز آب‌دوست‌تر باشد؛ التهاب بعد از جراحی کم‌تر و احتمال بروز ACO کم‌تر است. لنزهای سیلیکونی نسبت به هیدروژلی و آکرلیکی، بیش‌تر با ACO همراهند. هرچه تماس لنز با کپسول قدامی بیش‌تر باشد؛ احتمال تحریک پرولیفريشن یاخته‌ای و فیبروز بیش‌تر است.

Elschnig pearl چند ماه تا چند سال بعد از جراحی ایجاد می‌شود که ناشی از مهاجرت یاخته‌های اپی‌تلیومی از منطقه قطری کپسول است ولی فیبروز کپسول طی ۶-۲ ماه بعد از جراحی رخ می‌دهد و ناشی از فیبرودیسیپلازی یاخته‌های اپی‌تلیومی است. Elschnig pearl با لنزهای PMMA و فیبروز با لنزهای سیلیکونی بیش‌تر دیده می‌شود.

احتمال بروز PCO با لنزهای PMMA بیش‌تر از لنزهای آکرلیک است که تا حدودی بستگی به طراحی لنز نیز دارد؛ لبه تیز اپتیک لنز مانع مهاجرت یاخته‌های اپی‌تلیومی به سمت خلف می‌گردد. هاپتیک لنزهایی که تحذب به سمت خلف دارند نیز با همین سازوکار، احتمال بروز PCO را کم می‌کند.

جمع‌شدگی در کپسول، IOL به سمت بالا جابه‌جا می‌شود. در مواردی که تمامیت زنون‌های فوقانی از بین رفته باشد؛ IOL به سمت بالا جابه‌جا می‌گردد (سندرم طلوع خورشید). با شیوع کم‌تر، جابه‌جایی IOL به سمت پایین (سندرم غروب خورشید) یا طرفین (سندرم شرقی- غربی) بروز می‌کند. در مواردی که اندازه لنز داخل چشمی، متناسب با قطر داخلی کپسول نباشد؛ لنز درون چشم تکان می‌خورد (فیکودونزیز کاذب) که به آن سندرم برف‌پاک‌کنی (wind shield-wiper) می‌گویند.

۳) ج: براساس مطالعات کوتاه‌مدت، احتمال بروز آب‌مرورید در حدود صفر تا ۰/۷ درصد بوده، هرچند تا ۴ درصد نیز گزارش شده است. علت کم بودن احتمال بروز آب‌مرورید، استفاده از ویسکوالاستیک‌ها و میوتیک‌ها و اجتناب از آسیب رساندن به عدسی در هنگام جراحی است. البته با توجه به این که قرار دادن یک جسم خارجی درون چشم موجب تغییر در سد خونی- زلالیه‌ای و کاهش میزان انتقال عدسی طبیعی می‌شود و در نهایت اختلالات متابولیکی ایجاد می‌کند؛ احتمال بروز آب‌مرورید در چشم عمل‌شده بیش‌تر از چشم عمل‌نشده است.

بیضوی‌شدن (ovalization) مردمک یکی از شایع‌ترین عوارض IOL فاکیک است که در ۴۲-۴ درصد موارد گزارش شده است. جهت بیضوی شدن مردمک، در امتداد هاپتیک‌های لنز می‌باشد که می‌تواند همراه با آتروفی عنبیه باشد.

با توجه به روش‌های جدید جراحی و استفاده از ویسکوالاستیک‌ها، احتمال آسیب رسیدن به اندوتلیوم هنگام کارگذاری لنز کم است. البته با گذشت زمان، یاخته‌های اندوتلیوم به صورت غیرپیش‌رونده از بین خواهند رفت که میزان آن در مطالعات مختلف ۹-۳/۸ درصد گزارش شده است.

پاسخ سوالات چشم و بیماری‌های سیستمیک

مهاجر باشد. کندریت، قادر به درگیر نمودن همه غضروف‌های بدن از جمله در ناحیه حنجره و نای می‌باشد که منجر به اختلالات تنفسی می‌گردد. وسکولیت، همه عروق کوچک و بزرگ سراسر بدن از جمله چشم و کلیه را مبتلا می‌کند. در چشم، بیش‌ترین یافته‌ها به صورت کونژکتیویت،

۱) ب: شایع‌ترین یافته‌های این بیماری، کندریت لاله گوش (۸۵ درصد) و آرتروپاتی (۷۰ درصد) می‌باشند. کندریت بینی در ۲۰ درصد موارد گزارش شده است. آرتروپاتی، تمام مفاصل اندام فوقانی و تحتانی و محل اتصال دنده‌ها را مبتلا می‌کند که می‌تواند به صورت یک‌مفصلی یا چندمفصلی، غیرمتقارن و

اسکار نمی‌شود. تاول‌های اپی‌تلیومی قرنیه، ارتشاح استروما، پانوس و آب‌مرورید قشری نیز گزارش شده‌اند. در پمفیگوئید سیکاتریسی، به طور عمده مخاط‌ها (چشم، دهان، اندام تناسلی و...) درگیرند و درگیری پوست در ۳-۱۰ درصد موارد به صورت تاول‌های سفت بر روی صورت و اسکالپ و کم‌تر بر روی انتهاها بروز می‌کند. در چشم، فیروز و التهاب مزمن ملتحمه، موجب سیمبلفارون، کوتاه‌شدگی فورنیکس‌ها، کراتیت سیکا و وسکولاریزیشن و کراتینیزیشن قرنیه می‌گردد.

اساس درمان در پمفیگوس، استروئید با مقدار بالاست که بعد از کنترل بیماری، مقدار آن به تدریج کاهش می‌یابد. از داروهای سرکوبگر ایمنی نیز می‌توان استفاده نمود. درمان پمفیگوئید سیکاتریسی، استفاده فراوان از نرم‌کننده‌ها، رعایت بهداشت پلک و تصحیح جراحی انتروپيون و تریکیازیس است. تجویز کوتاه‌مدت استروئید، داپسون و داروهای سرکوبگر ایمنی، موجب توقف سیر پیش‌رفت بیماری و جلوگیری از بروز اسکار در ملتحمه می‌شود.

۴ الف: XP یک بیماری ژنتیکی است که به صورت اتوزومی مغلوب منتقل می‌گردد. در این بیماری، یاخته‌ها قادر به ترمیم آسیب‌های DNA ناشی از تابش پرتوهای فرابنفش نمی‌باشند. اولین یافته بیماری، حساسیت شدید به نور خورشید است که اگر بیمار حتی به مدت ۱۵ دقیقه در معرض نور خورشید قرار گیرد؛ این حساسیت بروز می‌کند که به صورت سوختگی پوست همراه با تاول و اریتم است و تا چند روز باقی می‌ماند. اگر تماس با نور خورشید ادامه یابد؛ آتروفی و تلانژکتازی و ماکول‌های با و بدون پیگمانتاسیون در پوست، در اوایل کودکی ظاهر می‌گردند. سن بروز بدخیمی پوست (به ترتیب شیوع، SCC، BCC، ملانوم و نیز کراتوآکانتوم، فیبروسارکوم و آنژیوم) ۸ سالگی است.

درگیری چشم محدود به بخش‌های خارجی آن (پلک، ملتحمه و قرنیه) است و با توجه به محافظت نسبی قرنیه و عدسی از عبور پرتو فرابنفش، درگیری سگمان خلفی مشاهده نمی‌شود. در ۱۸ درصد موارد، بیماری استحاله عصبی (neurodegenerative) به صورت تاخیر تکامل حرکتی، آتروفی مغز، میکروسفالی و کم‌هوشی و نورپاتی محیطی، کری حسی-عصبی و درگیری مخچه و هسته‌های قاعده‌ای وجود دارند.

اپی‌اسکلریت و اسکلریت می‌باشند. سایر علایم چشمی این بیماری عبارتند از ارتشاح در محیط قرنیه که منجر به نکروز و سوراخ شدن قرنیه می‌شود و نیز تورم و خون‌ریزی سر عصب بینایی، نوریت عصب بینایی، اگزوفتالمی، جداسدگی اگزوداتیو شبکیه، انسداد سرخرگ شبکیه، آب‌مرورید، فلج عصب ۳ و ۶، ایریدوسیکلیت و پان‌یوویت. درمان، شامل شروع کردن هرچه سریع‌تر کورتیکواستروئید و در موارد شدید بیماری، تجویز ایمنوساپرسیو است.

۲ ب: RF در ابتدای بیماری در ۴۰-۵۰ درصد و در نهایت در ۸۰ درصد موارد بیماری، مثبت می‌گردد. علاوه بر این، در عفونت‌ها و اختلالات التهابی مزمن و در ۵ درصد افراد سالم نیز RF مثبت است. در فرد مبتلا به RA، سطح بالای سز می RF، احتمال ابتلای فرد به عوارض خارج مفصلی بیماری (چشم، پوست، دستگاه تنفس و قلب) را افزایش می‌دهد.

شایع‌ترین یافته‌های چشمی بیماری، شامل سندرم شوگرن و به دنبال آن کراتیت، اسکلوکراتیت، اسکلریت و اسکلریت پرفوران هستند. در مبتلایان به اسکلریت شدید، ممکن است یووویت و ادم ماکولا (CME) بروز کند ولی وسکولیت شبکیه، یافته معمول بیماری نیست. RA یکی از شایع‌ترین بیماری‌های همراه با اسکلریت است و در ۸۰-۴۰ درصد موارد دوطرفه است. خشکی صبحگاهی (morning stiffness)، مشخصه درگیری مفصلی بیماری است که با شروع به فعالیت، بهبود می‌یابد. پلی‌آرتریت متقارن، ابتدا از مفاصل کوچک مچ دست و پا یعنی متاکارپوفالانژیال و متاتارسوفالانژیال آغاز می‌گردد و در نهایت، مفاصل بزرگ اندام‌ها نیز مبتلا می‌شوند.

۳ الف: پمفیگوس یک بیماری خودایمنی است که همه پوشش‌های اپی‌تلیومی مطبق سنگ‌فرشی از جمله پوست و مخاط گوارشی، تنفسی و ادراری-تناسلی را مبتلا می‌کند. در نیمی از موارد، دهان درگیر است. ضایعات پوستی به صورت تاول‌های شلی هستند که به راحتی پاره می‌شوند و جای آن‌ها را اروژن‌های دردناک می‌گیرد. درگیری چشم ناشی است و به طور عمده محدود به ملتحمه است که به صورت ورم ملتحمه، وزیکول ملتحمه و ترشح موکویید می‌باشد ولی منجر به بروز