

## Fungal Keratitis At Boo Ali Sina Hospital, Sari, Iran

Nowroozpoor Dailami K, MD; Shokohi T, PhD; Hedayaty MT, PhD; Moaddel Haghighi T, MSc; Khalilian AR, PhD

**Purpose:** To report the prevalence of fungal keratitis as a cause of corneal ulcer in patients referred to Boo-Ali Sina Hospital in Sari and identify the predisposing factors.

**Methods:** This prospective study was conducted on patients who presented with corneal ulcers to the ophthalmology ward at Boo-Ali Sina Hospital in Sari, 2004-2005. Using standard techniques, a corneal scraping was performed by an ophthalmologist. Material obtained from the scraping was smeared onto two slides which were stained by Gram stain for bacterial keratitis and 10% potassium hydroxide (KOH) with or without calcofluor white (KOH+CFW) stain for fungal keratitis. Specimens were inoculated directly onto blood agar, Sabouraud's dextrose agar, and potato dextrose agar in C-shaped streaks.

**Results:** A total of 22 patients were examined including 10 female (45.5%) and 12 male (54.5%) subjects. Average age was  $61.5 \pm 17.7$  years (range: 15-83 years). Branching septate hyphae were identified in 7 patients (31.8%) including five male and 2 female subjects; two of these specimens were positive for *Aspergillus fumigatus* and *Fusarium Spp* on culture. Average age of patients with fungal keratitis was  $60.4 \pm 12.1$  years (range: 39 to 73 years). Three patients with fungal keratitis were farmers. The mean interval between onset of symptoms and diagnosis was 26.4 days with a range of 1 to 93 days. Trauma with plant debris and straws were noted in two patients with fungal keratitis. Five cases of fungal keratitis had received topical antibiotics. Analyses using KOH + CFW as the golden standard revealed individual sensitivities for detection of fungi to be 71.4% and 42.9% for KOH and Gram stain, respectively.

**Conclusion:** Infections of the cornea due to filamentous fungi are frequent cause of corneal damage and should always be kept in mind. Direct microscopy is an essential tool in the diagnosis of fungal keratitis. Mounts with KOH+CFW or KOH alone can be relied upon as the single most important method for rapid diagnosis of fungal corneal ulcer.

**Key word:** corneal ulcer, fungal keratitis, KOH+CFW

- Bina J Ophthalmol 2005; 11 (2): 191-198.

### شیوع کراتیت قارچی در مراجعه‌کنندگان با زخم قرنیه به بیمارستان بوعلی سینای ساری در سال ۱۳۸۳

دکتر کیومرث نوروزپور دیلمی<sup>۱</sup>، دکتر طاهره شکوهی<sup>۲</sup>، دکتر محمدتقی هدایتی<sup>۳</sup>، تهمنه معدل حقیقی<sup>۴</sup> و دکتر علیرضا خلیلیان<sup>۵</sup>

#### چکیده

**هدف:** تعیین شیوع نسبی کراتیت قارچی براساس روش‌های آزمایشگاهی در مبتلایان به زخم قرنیه که طی سال ۱۳۸۳ با زخم قرنیه به بیمارستان بوعلی سینا در ساری مراجعه نمودند.

**روش پژوهش:** از چشم همه افراد مبتلا به زخم قرنیه، توسط یک چشم‌پزشک و تحت بی‌حسی موضعی قرنیه در زمان معاینه با اسلیت‌لمپ، تراشه‌برداری (scraping) از عمق و لبه‌های زخم انجام شد. از تراشه‌ها گسترش مرطوب با

هم‌چنین قسمتی از تراشه‌ها به محیط‌های کشت سابورو دکستروز آگار، پوتیتو دکستروز آگار و آگار خونی به صورت خطوط C منتقل شدند.

**یافته‌ها:** در این مطالعه، ۲۲ بیمار مبتلا به زخم قرنیه مورد بررسی قرار گرفتند که شامل ۱۰ زن (۴۵/۵ درصد) و ۱۲ مرد (۵۴/۵ درصد) در سنین ۸۳-۱۵ سال ( $۶۱/۵ \pm ۱۷/۷$  سال) بودند. در آزمایش مستقیم، در ۷ مورد (۳۱/۸ درصد) مسیلیوم‌های رشته‌ای قارچ مشاهده شد که از کشت ۲ مورد از آن‌ها، قارچ‌های اسپریلوس فومیگاتوس و گونه فوزاریوم جدا گردید. مبتلایان به کراتیت قارچی شامل ۵ مرد و ۲ زن بودند. متوسط سن این بیماران  $۶۰/۴۲ \pm ۱۲/۱$  سال (۳۹ تا ۷۳ سال) بود و ۳ تن از آنان کشاورز بودند. مبتلایان به کراتیت قارچی در ۵ مورد سابقه استفاده از آنتی‌بیوتیک چشمی را داشتند که معمول‌ترین عامل مستعدکننده برای کراتیت قارچی شناخته شد و تنها در ۲ مورد، سابقه ضربه به قرنیه وجود داشت. در روش‌های آزمایشگاهی با در نظر گرفتن KOH+CFW به عنوان استاندارد طلایی، حساسیت روش‌های KOH، رنگ‌آمیزی گرم و کشت به ترتیب ۷۱/۴ درصد، ۴۲/۹ درصد و ۲۸/۶ درصد مورد ارزیابی قرار گرفت.

**نتیجه‌گیری:** عفونت قرنیه ناشی از قارچ‌های رشته‌ای، از متداول‌ترین علل آسیب قرنیه در نواحی گرمسیر و نیمه‌گرمسیر با آب و هوای گرم و شرجی است؛ لذا باید در این مناطق در تشخیص کراتیت عفونی مدنظر قرار گیرد. گسترده مرطوب با KOH+CFW و یا KOH می‌تواند در تشخیص سریع کراتیت قارچی قابل اعتماد باشد و درمان مناسب باید براساس نتایج آن انجام گیرد.

• مجله چشم‌پزشکی بینا ۱۳۸۴؛ دوره ۱۱، شماره ۲: ۱۹۸-۱۹۱.

• پاسخ‌گو: دکتر طاهره شکوهی (e-mail: taherehshokohi@yahoo.com)

۱- استادیار- چشم‌پزشک- دانشگاه علوم پزشکی مازندران

۲- دانشیار- گروه انگل‌شناسی و قارچ‌شناسی- دانشگاه علوم پزشکی مازندران

۳- استادیار- گروه انگل‌شناسی و قارچ‌شناسی- دانشگاه علوم پزشکی مازندران

۴- کارشناس ارشد قارچ‌شناسی پزشکی

۵- دانشیار- گروه آمار و اپیدمیولوژی- دانشگاه علوم پزشکی مازندران

✉ ساری- بیمارستان بوعلی‌سینا

• این پژوهش با بودجه طرح‌های تحقیقاتی معاونت دانشگاه علوم پزشکی مازندران انجام شده است.

تاریخ دریافت مقاله: ۱۵ تیر ۱۳۸۴

تاریخ تایید مقاله: ۶ مهر ۱۳۸۴

## مقدمه

کراتیت قارچی، متعاقب ضربه و با تلقیح عوامل قارچی، به ویژه قارچ‌های رشته‌ای فرصت‌طلب به قرنیه و بیش‌تر در نواحی دارای آب و هوای گرم و شرجی و در مناطق کشاورزی گزارش می‌شود.<sup>۱،۲</sup> اولین مورد کراتیت قارچی، توسط لیبر در سال ۱۸۷۹ میلادی گزارش شد.<sup>۳</sup> بروز کراتیت قارچی در جهان بین ۱۷ تا ۳۶ درصد در موارد زخم قرنیه است که این تخمین در هند به ۴۴ تا ۴۷ درصد هم می‌رسد.<sup>۴-۷</sup> افزایش بروز کراتیت قارچی طی سال‌های اخیر، این بیماری را به عنوان خطر جدی و تهدیدکننده بینایی در عفونت‌های قرنیه مطرح ساخته

است.<sup>۷-۳</sup> تقریباً ۷۰ گونه قارچی را به عنوان عامل کراتیت قارچی شناسایی کرده‌اند<sup>۲،۳</sup> که بیش‌ترین قارچ‌های جدا شده از عفونت‌های قرنیه، گونه‌های اسپریلوس و فوزاریوم بوده‌اند.<sup>۴</sup>

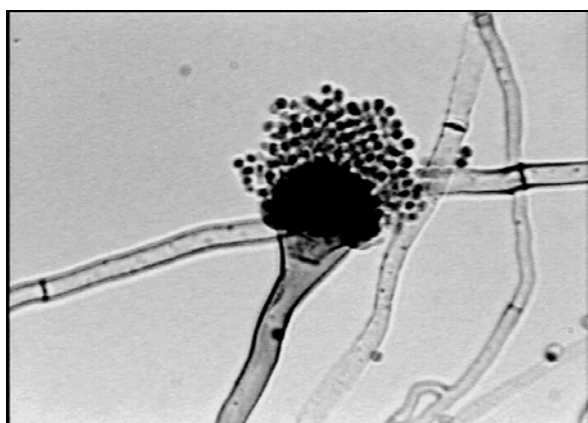
هر چند در گذشته رونق کشاورزی را در بروز بیماری موثر می‌دانستند ولی امروزه بیش‌تر، شرایط آب و هوایی و میزان بارش سالانه را در بروز آن دخیل می‌دانند.<sup>۳،۸</sup> حتا در یک منطقه خاص نیز این شرایط آب و هوایی را در تغییرات فصول مشاهده کرده‌اند و در مطالعات مختلف، اوج بروز کراتیت قارچی را در ماه‌های آذر و شهریور ذکر کرده‌اند.<sup>۹،۱۰</sup>

با توجه به شرایط اقلیمی ساری و رونق کشاورزی در این

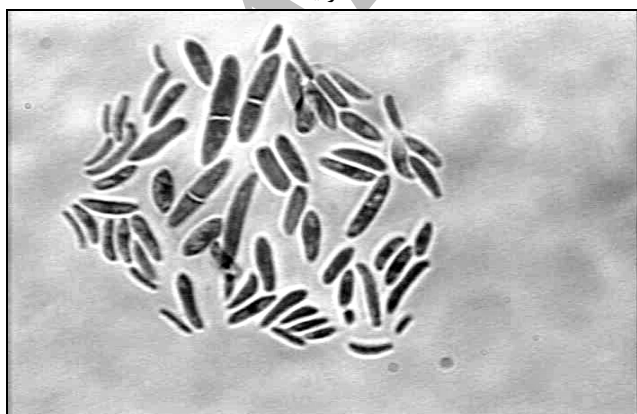
مبتلا به کراتیت قارچی شامل ۵ مرد و ۲ زن با متوسط سنی  $60.4 \pm 12.1$  سال (دامنه ۳۹ تا ۷۳ سال) بودند. سه تن از مبتلایان به کراتیت قارچی کشاورز، یک نفر دامدار، یک نفر کارگر و ۲ مورد خانه‌دار و همگی آنان ساکن مناطق روستایی و حومه شهر ساری بودند.

#### جدول ۱- توزیع فراوانی مبتلایان به زخم قرنیه براساس عوامل

عامل	تعداد	درصد
قارچ	۷	۳۱/۸۱
باکتری	۲	۹/۰۹
ناشناخته	۱۳	۵۹/۰۹
جمع	۲۲	۱۰۰



تصویر ۱- ظاهر میکروسکوپی اسپروژیلوس فومیگاتوس جداشده از زخم قرنیه



تصویر ۲- ظاهر میکروسکوپی گونه فوزاریوم جداشده از زخم قرنیه

منطقه و همچنین میزان متوسط بارش سالیانه ۷۲۵ میلی‌متر به نظر می‌رسد که توجه به کراتیت قارچی امری ضروری باشد. این مطالعه با هدف تعیین شیوع نسبی کراتیت قارچی در بیمارانی است که طی سال ۱۳۸۳ با زخم قرنیه به بیمارستان بوعلی سینای ساری مراجعه نمودند.

#### روش پژوهش

در این مطالعه توصیفی براساس یک برنامه استاندارد<sup>۱۱</sup> از بیماران مبتلا به زخم قرنیه، تحت بی‌حسی موضعی قرنیه با محلول تتراکاین ۰/۵ درصد و توسط تیغه بیستوری استریل شماره ۱۵، تراشه‌برداری از لبه‌ها و عمق ضایعات قرنیه، توسط یک چشم‌پزشک صورت گرفت. از تراشه‌های حاصل، در بالین بیمار، لام‌های گسترده مرطوب با KOH، KOH+CFW تهیه شد و رنگ‌آمیزی گرم به عمل آمد و قسمتی نیز به محیط‌های کشت مناسب هم‌چون سابورو دکستروز آگار، پوتیتو دکستروز آگار و آگار خونی به شکل خطوط C تلقیح گردید. براساس مشخصات ظاهری کولونی و ویژگی‌های میکروسکوپی، قارچ‌های جداشده مورد شناسایی قرار گرفتند.

زخم قرنیه، طبق تعریف، به از بین رفتن اپیتلیوم قرنیه همراه با ارتشاح بافت استرومای زیرین با یا بدون هایپوپيون اطلاق گردید<sup>۱۲</sup>. زمانی کراتیت قارچی مثبت تلقی شد که یکی از شرایط زیر احراز گردد<sup>۱۱</sup>: (۱) در اسمیر مستقیم با KOH و یا KOH+CFW عناصر قارچی مشاهده گردد. (۲) در اسمیر مستقیم با KOH و یا KOH+CFW عناصر قارچی مشاهده نگردد ولی در بیش از یک محیط کشت، قارچ رشد نماید.

#### یافته‌ها

در این مطالعه، ۲۲ بیمار مبتلا به زخم قرنیه مورد بررسی قرار گرفتند که شامل ۱۰ زن (۴۵/۵ درصد) و ۱۲ مرد (۵۴/۵ درصد) بودند. متوسط سن بیماران  $61.5 \pm 17.7$  (دامنه ۱۵ تا ۸۳ سال) بود.

در آزمایش مستقیم نمونه تراشه قرنیه با KOH+CFW در ۷ مورد (۳۱/۸ درصد) قارچ رشته‌ای مشاهده گردید (جدول ۱). تنها در ۲ مورد، کشت مثبت بود که قارچ‌های اسپروژیلوس فومیگاتوس و گونه فوزاریوم جدا شدند (تصاویر ۱ و ۲). بیماران

قرنیه قرار می‌گیرند که این آسیب‌ها، زمینه را برای کراتیت قارچی مستعد می‌کنند.<sup>۸</sup> گرچه کراتیت قارچی در بین عفونت‌های چرکی قرنیه، معمول نیست اما به دلیل مشکل بودن شناسایی و درمان، تفاوت در تظاهرات بالینی در هر مورد بیماری و همچنین ورود عوامل قارچی جدید در بروز بیماری طی سال‌های اخیر، این بیماری را برای مطالعه بین محققان جالب و بااهمیت ساخته است.

در این مطالعه از ۲۲ بیمار بررسی‌شده، ۷ مورد (۳۱/۸ درصد) مبتلا به کراتیت قارچی بودند و بیش‌ترین افراد در معرض بیماری، مردان و با فعالیت کشاورزی بودند. متوسط سنی افراد مبتلا به کراتیت قارچی  $60.4 \pm 12.1$  سال (با طیف ۳۹ تا ۷۳ سال) بود. وضعیت افراد مبتلا از لحاظ جنس، سن و فعالیت کشاورزی با اکثر مطالعات انجام‌شده مطابقت دارد.<sup>۲،۱۳،۱۴</sup> در مطالعه‌ای از حیدرآباد هند، عفونت قرنیه با عامل قارچی در ۲۵/۷ درصد مبتلایان به زخم قرنیه مشاهده شد و متوسط سنی بیماران مبتلا به کراتیت قارچی ۶۹/۳ سال بود و جنس مذکر (۷۰/۶ درصد) بیش‌ترین افراد مبتلا به زخم عفونی قرنیه بودند.<sup>۱۵</sup> در مطالعه Diaz-Valle و همکاران<sup>۹</sup> ۳۷/۲۳ درصد موارد زخم قرنیه ناشی از کراتیت قارچی بود و ۸۲ درصد آنان به کشاورزی اشتغال داشتند. در مطالعه Baharathi و همکاران<sup>۱۶</sup> نیز آمده است که ۸۰/۲۷ درصد مبتلایان به کراتیت قارچی (۳۴/۴ درصد کل مبتلایان به کراتیت عفونی)، ساکن مناطق روستایی و اغلب (۶۴/۷۵ درصد) کشاورز بوده‌اند. جمعیت روستایی نسبت به شهری و جنس مذکر نسبت به جنس مونث، بیش‌تر در معرض کراتیت قارچی هستند؛ زیرا با محیط خارج از منزل و احتمال ضربه به چشم، به ویژه با مواد گیاهی، بیش‌تر در ارتباط می‌باشند.

در مطالعه حاضر، مصرف آنتی‌بیوتیک موضعی چشمی از معمول‌ترین (۷۱/۴ درصد) عوامل مستعدکننده بود. در مطالعه‌ای از مرکز دانشگاهی سائوپائولو در برزیل، مصرف آنتی‌بیوتیک موضعی به عنوان اصلی‌ترین عامل خطر در بروز کراتیت قارچی (۵۵/۳ درصد) ذکر شده است.<sup>۱</sup> مطالعات دیگری نیز وجود دارند که استفاده از آنتی‌بیوتیک را به عنوان عامل خطر در بروز کراتیت قارچی ذکر نمی‌کنند<sup>۱۷-۱۹</sup>. به نظر می‌رسد که مصرف آنتی‌بیوتیک موضعی در کراتیت‌های عفونی، اولین انتخاب است؛ زیرا تشخیص بر مبنای کراتیت باکتریایی

اوج بروز بیماری در فصول تابستان و پاییز بود و ماه مهر، بیش‌ترین بروز کراتیت قارچی را در بر داشت. متوسط فاصله از شروع علائم تا تشخیص بیماری  $26.4 \pm 36.1$  روز (دامنه ۱ تا ۹۳ روز) بود. در مورد بالا بودن انحراف معیار باید توضیح داد که در ۵ بیمار، فاصله شروع بیماری تا تشخیص بین ۱ تا ۱۰ روز و در ۲ بیمار دیگر ۶۲ و ۹۳ روز بوده است که با حذف دو مورد اخیر، می‌توان متوسط فاصله شروع علائم تا تشخیص بیماری را  $6 \pm 3.1$  روز ذکر کرد.

مبتلایان به کراتیت قارچی در ۵ مورد سابقه استفاده از آنتی‌بیوتیک موضعی چشمی را داشتند که به عنوان معمول‌ترین عامل مستعدکننده بیماری در این مطالعه شناخته شد. سابقه ضربه ناشی از مواد گیاهی مانند ساقه گیاه و نی در ۲ مورد دیده شد. سابقه ابتلا به دیابت در یک مورد و سابقه بیماری‌های موضعی قرنیه مانند زخم استروما و نقص پاجرایی قرنیه (persistent corneal defect) هر کدام در یک مورد دیده شد. در هیچ یک از موارد کراتیت قارچی، استفاده قبلی از داروهای استروئیدی، سابقه جراحی قبلی و استفاده از لنز تماسی وجود نداشت.

شکایت بیماران شامل اشک‌ریزش و قرمزی چشم (در همه موارد)، درد و افزایش حساسیت به نور (۶ نفر)، احساس جسم خارجی (۵ نفر) و کاهش بینایی (۴ نفر) بوده است. علائم بالینی بیماران در معاینه شامل نقص اپی‌تلیومی قرنیه و ترشح چرکی (هر کدام در ۴ مورد)، التهاب ملتحمه (۳ مورد)، ارتشاح استرومایی (۲ مورد) و واکنش التهابی اتاق قدامی و الگوی پرماند (هر کدام در یک مورد) بودند و در هیچ موردی هایپوپيون یا ضایعات اقماری دیده نشد.

با در نظر گرفتن آزمایش مستقیم نمونه تراشه به وسیله KOH+CFW به عنوان استاندارد طلایی، حساسیت روش‌های KOH، رنگ‌آمیزی گرم و کشت به ترتیب ۷۱/۴۲ درصد، ۴۲/۸۵ درصد و ۲۸/۵۷ درصد بود و اختصاصی بودن همگی ۱۰۰ درصد ارزیابی شد.

## بحث

کراتیت عفونی توسط عوامل ویروسی، باکتریایی، انگلی و قارچی رخ می‌دهد. ملتحمه سالم معمولاً فاقد فلور قارچی است ولی در شرایط خاص از زندگی یا کار، افراد در معرض آسیب به

بیماران در ۵ مورد از ۷ بیمار کراتیت قارچی، بین ۱ تا ۱۰ روز بعد از شروع علائم بود و نشانه‌های واضح بیماری در زیر اسلیت‌لمپ مشاهده نشد. پس با این توصیف، علائم بالینی که عموماً در انواع کراتیت‌ها مشاهده می‌شود و هم‌چنین بررسی با اسلیت‌لمپ به دلیل مرحله آغازین بیماری و عدم تشکیل شکل مشخص زخم کراتیت قارچی، نمی‌تواند به تشخیص قطعی کمک کند. لازم به ذکر است که تشخیص آزمایشگاهی تنها راه تایید و شناسایی بیماری است؛ به ویژه در مناطقی که کراتیت قارچی دارای شیوع بالایی باشد. در مرحله آغازین بیماری، تنها با آزمایش می‌توان نوع کراتیت را تشخیص داد.

حدود ۷۰ جنس قارچی، به عنوان عامل کراتیت عفونی شناخته شده‌اند. در مطالعه حاضر، از ۷ مورد کراتیت قارچی، فقط ۲ مورد کشت مثبت به دست آمد که شامل قارچ‌های اسپریژیلوس فومیگاتوس و گونه فوزاریوم بودند. اسپریژیلوس و فوزاریوم از بیش‌ترین عوامل سبب‌شناختی کراتیت قارچی در آب و هوای گرمسیری و نیمه‌گرمسیری هستند.

در مطالعه جوادی و همکاران<sup>۲۵</sup> در بیمارستان لبافی‌نژاد نیز از ۲۳ مورد مشکوک به کراتیت قارچی، کشت در ۸۳ درصد موارد مثبت بود که در ۴۳ درصد موارد، گونه‌های فوزاریوم جدا شد (که بین آن‌ها، گونه فوزاریوم سولانی بیش‌ترین فراوانی را داشت) و در ۳۴٫۸ درصد موارد، گونه‌های اسپریژیلوس جدا شد. در مطالعه‌ای از مشهد از ۱۹۱ مورد بررسی‌شده، ۲۷ مورد (۱۴٫۱ درصد) کراتیت قارچی بودند که گونه‌های اسپریژیلوس، ۵۵ درصد و گونه‌های فوزاریوم، ۷ درصد عوامل جدا شده را تشکیل می‌دادند.<sup>۲۶</sup>

فوزاریوم از اصلی‌ترین قارچ‌های جدا شده به عنوان پاتوژن کراتیت قارچی در فلوریدا، پاراگوئه، نیجریه، تانزانیا، هنگ‌کنگ و سنگاپور بوده است؛ در حالی که اسپریژیلوس بیش‌ترین عامل قارچی جدا شده در هند شمالی، نپال و بنگلادش گزارش شده است.<sup>۸</sup> گفته می‌شود که این پدیده ممکن است به خاطر شرایط آب و هوایی و زیستگاه طبیعی این قارچ‌ها باشد. در گزارش سال ۱۹۹۴ از فلوریدای جنوبی از ۱۲۷ موردی که دارای کشت مثبت از نمونه‌های عفونی چشمی حاصل شد؛ فوزاریوم (۶۲٫۲ درصد) و کاندیدا آلبیکنس (۱۲٫۶ درصد) بیش‌ترین قارچ‌های جدا شده بودند.<sup>۲۴</sup>

در مطالعه‌ای از بیجینگ چین نیز گونه‌های فوزاریوم، قارچ

گذاشته می‌شود که در صورت وجود کراتیت قارچی، استفاده از آنتی‌بیوتیک باعث پیش‌رفت بیماری می‌گردد و به عنوان عامل مستعدکننده بیماری مطرح می‌شود.

در مطالعه حاضر، ضربه تنها در ۲ تن از مبتلایان به کراتیت قارچی دیده شد که با مواد گیاهی بوده و سومین عامل خطر ساز از نظر فراوانی محسوب شده است. ضربه به چشم از مهم‌ترین عوامل خطر ساز برای کراتیت قارچی محسوب می‌شود.<sup>۱۰،۲۵-۲۵</sup> در برخی مطالعات، ضربه را در ۱۰۰-۳۳ درصد موارد، عامل مستعدکننده بیماری ذکر کرده‌اند.<sup>۲۴-۲۲</sup> در مطالعه انجام شده در هند جنوبی، وجود سابقه ضربه به قرنیه در ۶۵٫۴ درصد از بیماران وجود داشت. ضربه معمولاً توسط محصولات کشاورزی و دامداری مثل شاخه‌های کوچک، گرد و خاک، سنگ، مواد زاید گیاهی، مواد حیوانی و ... وارد شده است.<sup>۱۱</sup> در مطالعه Kunimoto و همکاران<sup>۱۵</sup> نیز ضربه چشمی را سومین عامل خطر ساز (۱۷٫۶ درصد) در بروز کراتیت قارچی ذکر کرده‌اند. در مطالعه Tanure و همکاران<sup>۲</sup> ضربه چشمی در ایجاد عفونت فقط در دو مورد (۸٫۳ درصد) ذکر شده است. این تفاوت در فراوانی ضربه به عنوان مهم‌ترین عامل خطر ساز در کراتیت قارچی، ممکن است به دلیل تاخیر زمانی وقوع تماس چشم با جسم خارجی تا تشخیص و یا نامحسوس بودن ضربه باشد.

در مطالعه حاضر، شکایت بیماران شامل اشک‌ریزش و قرمزی چشم (در همه موارد)، افزایش حساسیت به نور و درد (۸۵٫۷ درصد)، احساس جسم خارجی در چشم (۷۱٫۴ درصد) و کاهش بینایی (۵۷٫۱ درصد) بود و شکل ضایعه نیز بیش‌تر به صورت ضایعات اپیتلیومی و ترشح چرکی، هر کدام در ۴ مورد (۵۷٫۱ درصد) بود و زخم‌هایی با الگوی پرماند نیز در یک مورد (۱۴٫۳ درصد) مشاهده شد. در مطالعه جوادی و همکاران<sup>۲۵</sup>، ۶۰ درصد موارد دارای علائم بالینی بودند و در ۵۲ درصد موارد نیز هایپوپوین وجود داشت. در مطالعه Rosa و همکاران<sup>۲۴</sup> نیز این علائم بیش‌تر به صورت زخم با حاشیه نامنظم و پرماند (۶۲ درصد)، وجود بافت خشک و خشن (۴۷ درصد) و ایجاد زخم‌های اقماری (۴۱ درصد) بوده است.

با توجه به مطالعه منابع، علائم کراتیت قارچی معمولاً در هفته اول بیماری واضح نیستند و می‌توانند به صورت علائم عمومی مشاهده شوند و هم‌چنین هایپوپوین و پلاک اندوتلیومی نیز در هفته اول مشاهده نمی‌شود. در مطالعه حاضر، تشخیص

کشت را به عنوان استاندارد طلایی، به دلیل عدم رشد عناصر قارچی در محیط کشت، خاطرنشان کرده‌اند. لذا در مطالعه حاضر روش KOH+CFW به عنوان استاندارد طلایی در نظر گرفته شد و براساس آن روش KOH، رنگ‌آمیزی گرم و روش کشت به ترتیب با حساسیت ۷۱/۴۲ درصد، ۴۲/۸۵ درصد، ۲۸/۵۷ درصد و تمام این روش‌ها با ضریب اختصاصی بودن ۱۰۰ درصد مورد ارزیابی قرار گرفتند.

در ارزیابی روش KOH+CFW در مطالعه Chander و همکاران<sup>۳۶</sup> از ۲۱ بیمار کراتیت قارچی، ۲۰ مورد (۹۵/۲ درصد) با این روش مثبت شدند که در مقایسه با روش KOH و روش کشت که هر دو در ۷۱/۴ درصد بیماران مثبت شده بودند؛ روش KOH+CFW با حساسیت بیش‌تر نسبت به دو روش دیگر در تشخیص کراتیت قارچی مورد تایید قرار گرفت.

در مطالعه Nag و همکاران<sup>۳۴</sup>، روش مستقیم KOH در ۶۸ درصد موارد و کشت‌ها تنها در ۲۶/۴ درصد موارد مثبت بودند. در مطالعه آن‌ها، رنگ‌آمیزی گرم کمک‌کننده نبود. در مطالعه Vajpayee و همکاران<sup>۳۹</sup> روش کشت در ۵۱/۴۶ درصد بیماران و روش مستقیم KOH در ۹۳/۶ درصد موارد مثبت گزارش گردید. در مطالعه حاضر، افرادی دارای کشت مثبت بودند که شروع بیماری آن‌ها تا زمان تشخیص بیش‌تر از یک هفته بود. این بیماران از لحاظ تشخیص میکروسکوپی دارای عفونت قارچی شدید و در مرحله پیش‌رفته بیماری قرار داشتند. در حالی که بقیه بیمارانی که دارای کشت منفی بودند؛ در مرحله آغازین بیماری قرار داشتند. کشت منفی در این بیماران را می‌توان با کم بودن حجم نمونه در تلقیح به محیط کشت، محدودیت این روش در بازپروسی عناصر قارچی و وجود مرحله آغازین بیماری (به دلیل کم بودن بار ارگانسمی) توجیه کرد. لذا این مطالعه تاکید دارد که غلایم بالینی و کشت، به تنهایی در تشخیص کراتیت قارچی کمک‌کننده نیستند. روش مستقیم KOH+CFW با حساسیت و اختصاصیت بالا و قابلیت اعتماد زیاد، برای تشخیص کراتیت قارچی پیشنهاد می‌شود. براساس نتیجه مثبت این روش، بایستی درمان ضد قارچ انجام پذیرد. هر گاه اسمیر KOH+CFW برای کراتیت قارچی و کیست‌های آکانتامیبا منفی گزارش شود؛ بایستی درمان با آنتی‌بیوتیک گسترده‌طیف انجام پذیرد. حتی اگر رنگ‌آمیزی گرم برای باکتری‌ها منفی باشد.

غالب جداسازی از عفونت چشمی قارچی (۵۸/۷ درصد) بودند و به دنبال آن گونه‌های آسپرژیلوس (۱۶/۸ درصد) ذکر شده است.<sup>۲۷</sup> جدا شدن دو قارچ فوزاریوم و آسپرژیلوس از زخم عفونی قرنیه در مطالعه حاضر، با توجه به شرایط آب و هوایی این منطقه، قابل پیش‌بینی است.

شرایط محیطی هم‌چون دما، بارش سالانه و بادخیز بودن منطقه و نیز برداشت محصولات کشاورزی، در بروز کراتیت قارچی موثرند. این شرایط در یک منطقه خاص، از تنوع فصلی برخوردارند<sup>۲۹، ۳۰، ۳۱، ۳۲، ۳۳، ۳۴</sup>. Houang و همکاران با مروری بر مقالات مختلف، شرایط آب‌وهوا را در بروز کراتیت قارچی موثر دانستند. آن‌ها افزایش بروز کراتیت قارچی را در کشورهای مشاهده کردند که دارای بارش سالانه و طیف دمای سالانه مشابهی بودند<sup>۳۰</sup>. با بررسی شرایط آب و هوایی برخی مناطق (مثل مدرس هند، بیجینگ چین، سریلانکا، فلوریدا، غنا، تایلند و سنگاپور) دیده شد که این مناطق دارای متوسط میزان بارش سالانه  $1109 \pm 709$  میلی‌متر و متوسط دمای سالانه  $22 \pm 6$  درجه سانتی‌گراد بوده‌اند و بیش‌ترین قارچ‌های جداسازی شده از این مناطق، قارچ‌های فوزاریوم و آسپرژیلوس بوده‌اند<sup>۳۴-۳۱، ۳۲، ۳۳</sup>. با توجه به این که میزان متوسط بارش سالانه شهرستان ساری  $225$  میلی‌متر و متوسط دمای سالانه آن  $17.5^\circ C$  است؛ دور از انتظار نیست که این دو قارچ از زخم قرنیه عفونی جدا شده‌اند.

در مورد تشخیص آزمایشگاهی بیماری، روش‌های متفاوتی وجود دارند؛ از جمله روش مستقیم و کشت. ارزش این روش‌ها توسط مطالعات مختلفی مورد ارزیابی قرار گرفته است. قارچ‌ها در تراشه‌های قرنیه با روش‌های متفاوتی شناسایی می‌شوند؛ از جمله این روش‌ها KOH، رنگ‌آمیزی آکریدین، گرم، لاکتوفنل و کاتن بلو هستند که حساسیت این آزمایش‌ها از ۷۶ تا ۸۸ درصد می‌باشد<sup>۳۴، ۳۵، ۳۶</sup>. البته رنگ‌آمیزی CFW با محلول KOH و یا بدون KOH از حساسیت بسیار بالایی در شناسایی عناصر قارچی برخوردار است. روش CFW در تشخیص عفونت قارچی در دو مرحله آغازین بیماری و پیش‌رفته آن نیز در مطالعه Sharma و همکاران<sup>۳۷</sup> مورد ارزیابی قرار گرفته است. آن‌ها به حساسیت و اختصاصیت بالای این روش در هر دو مرحله آغازین و پیش‌رفته کراتیت قارچی تاکید داشتند و هم‌چنین به ارزش پیش‌گویی مثبت و منفی بالای این روش نیز اشاره نمودند. آن‌ها محدودیت

### نتیجه گیری

کراتیت قارچی چندان کمک کننده نیستند. عدم رشد قارچ در محیط کشت به خاطر کم بودن حجم عامل بیماری‌زا به ویژه در مرحله اولیه بیماری، باعث تشخیص نادرست در نوع کراتیت می‌شود. بنابراین کراتیت قارچی در مناطقی که بیماری شایع است؛ باید مد نظر قرار گیرد. نوع کراتیت را باید با انجام بررسی‌های آزمایشگاهی مشخص کرد تا در درمان، داروی مناسب تجویز و از عوارض بیماری پیش‌گیری شود. برای تشخیص آزمایشگاهی کراتیت قارچی، آزمایش سریع و ساده KOH+CFW و یا KOH پیشنهاد می‌شود.

مشخص نمودن عوامل ایجادکننده کراتیت قارچی در هر منطقه، امری ضروری است؛ به ویژه زمانی که درمان به صورت تجربی انجام می‌گیرد. یکی از روش‌های تشخیصی سریع و ساده، روش میکروسکوپی است. KOH+CFW یک روش مطمئن در تشخیص کراتیت قارچی می‌باشد. در صورتی که شرایط برای استفاده از رنگ کالکوفلور سفید و میکروسکوپ فلوروسنت مهیا نباشد؛ انجام آزمایش مستقیم با KOH پیشنهاد می‌شود و درمان باید براساس نتایج آزمایش مستقیم صورت پذیرد. تاکید می‌شود که علائم بالینی و روش کشت در تشخیص

### منابع

- 1- De Andrade AJM, Vieira LA, Hofling-Lima AL, Zorat Yu MC, Fischman Gompertz O, de Freitas D, et al. Laboratorial analysis of fungal keratitis in a university service. *Brazilian Archives of Ophthalmology: Volume 63*, <http://www.abonet.com.br/abo/abo63110.htm>
- 2- Tanure MA, Cohen EJ, Sudesh S, Rapuamo CJ, Laibson PR. Spectrum of fungal keratitis at Wills eye hospital/Philadelphia/ Pennsylvania. *Cornea* 2000;19:307-312.
- 3- Collier L, Balows A, Sussman M. Topley & Wilson's Microbial infections. Vol 4, Medical Mycology. 9th ed. London: Arnold; 1998: 533-554.
- 4- Upadhyay MP, Karmacharya PCD, Koirala S, Tuladhar NR, Bryan LE, Smolin G. Epidemiologic characteristics, predisposing factors, and etiologic diagnosis of corneal ulceration in Nepal. *Am J Ophthalmol* 1991;111:92-99.
- 5- Katz NN, Wadud SA, Ayazuddin M. Corneal ulcer disease in Bangladesh. *Ann Ophthalmol* 1983;15:834-836.
- 6- Dunlop AA, Wright ED, Howlader SA, Nazrul I, Husain R, McClellan K, et al. Suppurative corneal ulceration in Bangladesh. A study of 142 cases examining the microbiological diagnosis, clinical diagnosis and epidemiological features of bacterial and fungal keratitis. *Aust NZ J Ophthalmol* 1994;22:105-110.
- 7- Polack FM, Kaufman HE, Newmark E. Keratomycosis. Medical and surgical treatment. *Arch Ophthalmol* 1971;85:410-416.
- 8- Leck AK, Thomas PA, Hagan M, Kaliamurthy J, Ackuaku E, John M. Aetiology of suppurative corneal ulcers in Ghana and South India, and epidemiology of fungal keratitis. *Br J Ophthalmol* 2002;86:1211-1215.
- 9- Diaz-valle D, Benitez del Castillo JM, Amor E, Toledano N, Carretero MM, Diaz-valle T. Severe keratomycosis secondary to *Scedosporium apiospermum*. *Cornea* 2002;21:516-518.
- 10- Panda A, Sharma N, Das G. Kumar N, Satpathy G. Mycotic keratitis in children: epidemiologic and microbiologic evaluation. *Cornea* 1997;16:295-299.
- 11- Garg P, Gopinathan U, Choudhary K, Rao GN. Keratomycosis: clinical and microbiologic experience with dematiaceous fungi. *Ophthalmology* 2000;107:574-580.
- 12- Srinivasan M, Gonzales CA, George C, Cevallos V, Mascarenhas JM, Asokan B, et al. Epidemiology and aetiological diagnosis of corneal ulceration in Madurai, South India. *Br J Ophthalmol* 1997;81:965-971.
- 13- <http://www.uveitis.org/medical/articles/fungal-keratitis.html>. (Access date: 15/5/2004)
- 14- <http://www.highwire.stanford.edu/list/freeart.dtl> (Access date: 12/6/2004)
- 15- Kunimoto DY, Sharma S, Gary P, Gopinathan U, Miller D, Rao GN. Corneal ulceration in the elderly in Hyderabad, South India. *Br J Ophthalmol* 2000;84:54-59.
- 16- Baharathi MJ, Ramakrishnan R, Vasus, Meenakshi R. Epidemiological characteristics and laboratory diagnosis of fungal keratitis. A three-year study. *Indian J Ophthalmol*

- 2003;51:315-321.
- 17- Gugnani HC, Gupta S, Talwar RS. Role of opportunistic fungi in ocular infections in Nigeria. *Mycopathology* 1978;65:155-166.
- 18- Alexandrakis G. Fungal Keratitis. <http://www.emedicine.com/oph/topic99.htm> (Access date: 7/6/2004)
- 19- [http://www.Doctorfungus.com/mycoses/human/Eye\\_infection](http://www.Doctorfungus.com/mycoses/human/Eye_infection). (Access date: 12/6/2004)
- 20- Kumari N, Xess A, Shahi SK. A study of keratomycosis: our experience. *Indian J Pathol Microbiol* 2002;45:299-302.
- 21- Sharma S, Silverberg M, Mehta P, Gopinathan U, Agrawal V, Naduvilath TJ. Early diagnosis of mycotic keratitis: predictive value of potassium hydroxide preparation. *Indian J Ophthalmol* 1998;46:31-35.
- 22- Alfonso EC, Rosa RH. Fungal keratitis. In: Krachmer JH, Mannis MJ, Holland EJ. Cornea and external disease: clinical diagnosis and management. St. Louis: Mosby; 1997: 1253-1266.
- 23- Liesegang TJ, Forster RK. Spectrum of microbial keratitis in South Florida. *Am J Ophthalmol* 1980;90:38-47.
- 24- Rosa RH, Miller D, Alfonso EC. The changing spectrum of fungal keratitis in South Florida. *Ophthalmology* 1994;101:1005-1013.
- ۲۵- جوادی محمد علی، همتی رضا، موحد محمدی ملیحه، فارسی عاطفه، کریمیان فرید و همکاران. نتایج بررسی ۲۳ مورد کراتیت قارچی در مرکز پزشکی شهید دکتر لبافی نژاد. مجله چشم‌پزشکی بینا ۱۳۷۵؛ دوره ۱، شماره ۳: ۵۴-۳۸.
- ۲۶- برنجی فریبا، الهی سید رضا، فتی عبدالمجید، خاکشور حمید، درخشان اکبر. کراتیت‌های قارچی در مراجعین به آزمایشگاه بیمارستان امام رضا (ع) مشهد سال‌های ۱۳۶۱-۱۳۸۰. مجله دانشکده پزشکی دانشگاه علوم پزشکی مشهد، زمستان ۱۳۸۱؛ سال ۴۵، شماره ۷۸: صفحات ۴۹-۵۴.
- 27- Sun XG, Zhang Y, Li R, Wang ZQ, Luo SY, Jin XY, Zhang WH. Etiological analysis on ocular fungal infection in the period of 1989-2000. *Chin Med J* 2004;117:598-600.
- 28- Thomas PA. Current perspectives on ophthalmic mycoses. *Clin Microbiol Rev* 2003;16:730-797.
- ۲۹- میرشاهی احمد، اجاقی حبیب، آق‌شاهی داود، جباروند محمود. بررسی وضعیت بیماران مبتلا به کراتیت قارچی در مراجعین به بیمارستان فارابی تهران طی سال‌های ۷۸-۱۳۷۷. مجله چشم‌پزشکی بینا ۱۳۷۸؛ سال ۵، شماره ۲: ۱۴۳-۱۳۵.
- 30- Houang E, Lam D, Fan D, Seal D. Microbial keratitis in Hong Kong; relationship to climate, environment, and contact-lens disinfection. *Trans R Soc Trop Med Hyg* 2001;95:361-367.
- 31- <http://www.weather.yahoo.com>
- 32- Gonawardena SA, Ranasinghe KP, Arseculeratne SN. Survey of mycotic and bacteria ulcers in Sri Lanka. *Mycopathologia* 1994;127:77-81.
- 33- Wong TY, Fong KS, Tan DTH. Clinical and microbial spectrum of fungal keratitis in Singapore: A 5-year retrospective study. *Int Ophthalmol* 1997;21:27-30.
- 34- Venugopal PL, Venugopal TL, Gomathi A, Ramakrishna ES, Ilavasi S. Mycotic keratitis in Madaras. *Indian J Pathol Microbiol* 1989;32:190-197.
- 35- Arffa RC, Avni I, Ishibashi Y, Robin J, Kautman HE. Calcoflour and ink-potassium hydroxide preparations for identifying fungi. *Am J Ophthalmol* 1985;100:719-723.
- 36- Chander J, Chakrabarti A, Sharma A, Saini JS, Panigarhi D. Evaluation of Calcofluor staining in the diagnosis of fungal corneal ulcer. *Mycoses* 1993;36:243-245.
- 37- Sharma S, Kunimoto DY, Gopinathan U, Athmanathan S, Gary P, Rao GN. Evaluation of corneal scraping smear examination methods in the diagnosis of bacterial and fungal keratitis. *Cornea* 2002;21:643-647.
- 38- Nag (Roy) D, Chatterjee S, Chatterjee S, Khan M. Role of potassium hydroxide mount in rapid diagnosis of fungal corneal ulcers. *JIMA* 2002;100.
- 39- Vajpayee RB, Angra SK, Sandramouli S, Honavar SG, Chhabra VK. Laboratory diagnosis of keratomycosis: comparative evaluation of direct microscopy and culture results. *Ann Ophthalmol* 1993;25:68-71.