

## Amniotic Membrane Transplantation in Trabeculectomy

Movahedan H, MD; Khoshghadam J, MD; Safavian H, MD; Katbab A, MD; Khoshneyat H, MD; Jahadi Hosseini HR, MD; Salouti R, MD; Nejabat M, MD

**Purpose:** To evaluate the effect of amniotic membrane transplantation in trabeculectomy.

**Methods:** The study was conducted on 25 eyes of 25 patients with advanced and medically uncontrolled glaucoma. All patients underwent trabeculectomy with a fornix based conjunctival flap, amniotic membrane was then placed under the scleral flap and fixed using 10-0 nylon suture. Amniotic membrane was retrieved from healthy pregnant women during elective cesarian section.

**Results:** Preoperative intraocular pressure was  $33.5 \pm 5.0$  mmHg (26-50 mmHg) with full medication, which decreased to  $12.4 \pm 1.8$  mmHg (9-15 mmHg) post-operatively ( $P= 0.0001$ ).

Intraocular pressure was less than 21 mmHg after surgery in all eyes, with (8%) or without (92%) use of antiglaucoma medications after six months.

**Conclusion:** The use of amniotic membrane in trabeculectomy can increase the chance of success in terms of maintenance of a functional bleb and prevention of failure. This method may be superior to antimetabolites due to lack of complications.

**Key words:** trabeculectomy, amniotic membrane transplantation

- Bina J Ophthalmol 2005; 11 (2): 207-212.

## نتایج کوتاه‌مدت پیوند پرده آمنیون در عمل جراحی ترابکولکتومی

دکتر حسین موحدان، دکتر جعفر خوش‌قدم، دکتر همایون صفویان، دکتر اسد... کتاب، دکتر حمید خوش‌نیت، دکتر حمیدرضا جهادی حسینی، دکتر رامین صلوتی و دکتر محمود نجابت

### چکیده

هدف: تعیین میزان موفقیت عمل جراحی ترابکولکتومی با استفاده از پیوند پرده آمنیون به عنوان یک عامل ضد التهاب جهت جلوگیری از چسبندگی در محل ملتحمه، تنون و صلبیه.

روش پژوهش: مطالعه به روش کارآزمایی بالینی از نوع مقایسه قبل و بعد بر روی ۲۵ چشم از ۲۵ بیمار مبتلا به گلوکوم پیش‌رفته انجام شد که کاندید عمل جراحی گلوکوم بودند. پرده آمنیون طی جراحی انتخابی سزارین و تحت شرایط استریل از مادرانی تهیه شد که از نظر HBS Ag، HCV و HIV Ab منفی بودند. هنگام جراحی پس از پریتومی fornix based و تهیه فلپ صلبیه، پرده آمنیون به صورت یک قطعه  $4 \times 7$  میلی‌متری بریده شد و طوری قرار داده شد که نصف آن زیر فلپ صلبیه و نیمه دیگر آن روی صلبیه قرار بگیرد و با استفاده از ۶ عدد بخیه با نایلون ۱۰-۰ به صلبیه فیکس گردید. نتیجه درمان براساس میزان کاهش فشار چشم بعد از ۶ ماه، به سه گروه موفقیت کامل (فشار چشم کم‌تر از ۲۱ میلی‌متر جیوه بدون مصرف دارو)، موفقیت نسبی (فشار چشم کم‌تر از ۲۱ با مصرف دارو) و عدم موفقیت (عدم کنترل فشار چشم به رغم مصرف دارو) تقسیم گردید.

یافته‌ها: بیماران شامل ۱۳ مرد (۵۲ درصد) و ۱۲ زن (۴۸ درصد) با میانگین سنی  $61 \pm 9.5$  سال (۳۰ تا ۷۵ سال) بودند. گلوکوم در ۲۰ بیمار از نوع اولیه با زاویه‌باز و در ۵ بیمار از نوع اولیه مزمن با زاویه بسته بود. میانگین فشار چشم قبل از

عمل، با مصرف سه دارو،  $33/5 \pm 5$  میلی متر جیوه بود که بعد از عمل به  $12/4 \pm 1/8$  میلی متر جیوه با مصرف یک دارو کاهش یافت ( $P=0/0001$ ). حداقل مدت پی گیری بیماران ۶ ماه بود. در پایان مطالعه، ۲۲ چشم (۹۲ درصد) به موفقیت کامل و ۲ چشم (۸ درصد) به موفقیت نسبی دست یافتند و هیچ موردی از عدم موفقیت مشاهده نشد. در دو مورد (۸ درصد) کاهش دید به میزان یک خط مشاهده شد و یک مورد افیوژن کوروئید وجود داشت که خودبه خود بهبود یافت.

**نتیجه گیری:** پیونده پرده آمنیون در عمل جراحی ترابکولکتومی، روشی آسان، موثر و بی خطر است و می تواند به عنوان جایگزین مناسبی برای داروهای آنتی متابولیت، به ویژه در کسانی که خطر استفاده از این داروها زیاد می باشد؛ در نظر گرفته شود.

• مجله چشم پزشکی بینا ۱۳۸۴؛ دوره ۱۱، شماره ۲: ۲۱۲-۲۰۷.

• پاسخ گو: دکتر حسین موحدان (e-mail: a\_movahedan@yahoo.com)

۱- استادیار- چشم پزشکی- دانشگاه علوم پزشکی شیراز

۲- فلوشیپ قرنیه- دانشگاه علوم پزشکی شیراز

۳- دانشیار- چشم پزشکی- دانشگاه علوم پزشکی شیراز

📍 شیراز- خیابان زند- ابتدای خیابان پوستچی- مرکز تحقیقات چشم پزشکی پوستچی

تاریخ دریافت مقاله: ۲۴ اسفند ۱۳۸۳

تاریخ تایید مقاله: ۲۶ شهریور ۱۳۸۴

#### مقدمه

دارای خواص ضد میکروبی، ضد چسبندگی، ضد التهابی و کاهش درد می باشد و موجب تحریک اپی تلیالیزیشن می گردد و در نتیجه، می تواند علاوه بر کاهش فعالیت التیامی، خطر عفونت بعد از عمل را نیز کاهش دهد.<sup>۶-۱۲</sup> فقدان آنتی ژن های معمول MHC از قبیل انواع HLA (A, B, DR) موجب می شود که پرده آمنیون از عوارض مربوط به دفع بافت در امان باشد.<sup>۱۳-۱۵</sup>

در مطالعات گذشته، از پرده آمنیون بر روی فلپ صلبیه جهت کنترل فیروز استفاده شد و با روش هیستوپاتولوژیک، کاهش تعداد یاخته های فیبروبلاست و ماکروفاژ در محل نشان داده شده است.<sup>۱</sup>

با توجه به این که پرده آمنیون دارای خواص ضد چسبندگی و ضد التهاب بوده و نتایج قابل قبولی در درمان بیماری های چشمی از جمله سیمبلفارون و بیماری های سطح چشمی داشته است؛ بر آن شدیم تا تاثیر استفاده از آن را بر روی نتایج عمل ترابکولکتومی بررسی کنیم.

عمل جراحی ترابکولکتومی با روش های مختلف، از متداول ترین اعمال جراحی برای کنترل فشار داخل چشمی در گلوکوم می باشد. این عمل از سال ۱۹۶۷ جهت کنترل فشار داخل چشمی در انواع گلوکوم انجام می گردد و گزارش های متفاوتی از میزان موفقیت و تاثیر عوامل مختلف در نتایج حاصل از آن وجود دارند.<sup>۱</sup> در این جراحی، یک فیستول تخلیه کننده مایع زلالیه بین اتاق قدامی و فضای زیر ملتحمه ایجاد می شود. یکی از مشکلات مهم این عمل، انسداد مجرای ایجاد شده در اثر پاسخ التیامی زخم و چسبندگی در محل ملتحمه، صلبیه و تنون می باشد.<sup>۲</sup> از آن جا که فیروز در محل برش عمل جراحی، عامل اصلی عدم موفقیت ترابکولکتومی است؛ تغییر در میزان فعالیت التیامی زخم و کاهش واکنش های بافتی با روش های مختلف، سبب بهبود قابل ملاحظه در میزان موفقیت این عمل شده است.

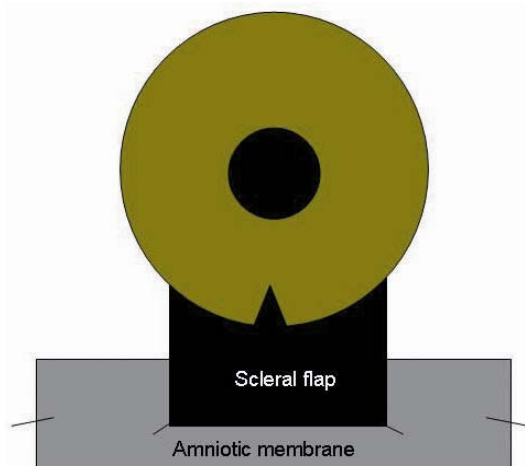
از مدت ها قبل، داروهای مختلفی مانند میتومايسين و 5-FU (5-flouracil) به روش های گوناگون مورد استفاده قرار گرفته و نتایج نسبتاً مطلوبی نیز داشته اند ولی با عوارض متعددی نیز همراه بوده اند.<sup>۳،۴</sup>

پرده های جنینی در چشم پزشکی، اولین بار در سال ۱۹۴۰ در درمان سیمبلفارون مورد استفاده قرار گرفتند.<sup>۵</sup> پرده آمنیون

#### روش پژوهش

این تحقیق به روش کارآزمایی بالینی از نوع مقایسه قبل و بعد بر روی ۲۵ چشم از ۲۵ بیمار مراجعه کننده به درمانگاه پوستچی بیمارستان خلیلی شیراز انجام شد. همه بیماران، مبتلا به گلوکوم مزمن اولیه زاویه باز یا زاویه بسته بودند که فشار چشم

آب‌مروراید، به محل قبلی تغییر موقعیت می‌داد و ترابکولکتومی را به اتمام می‌رساند.



شکل ۱- تصویر نمایشی پیوند پرده آمنیون در محل ترابکولکتومی

پرده آمنیون از زنان بارداری که در بیمارستان حافظ شیراز، به صورت انتخابی تحت عمل سزارین قرار گرفته بودند و سرم آن‌ها از نظر HIV Ab، HCV، و HBS Ag منفی بود؛ به روش استریل تهیه گردید.

پس از اتمام عمل جراحی، ۴ میلی‌گرم بتامتازون و ۲۰ mg جنتامایسین در زیر ملتحمه تزریق گردید و چشم پانسمان شد. روز بعد از عمل، پانسمان چشم برداشته شد و قطره بتامتازون هر ۴ ساعت، قطره کلرامفنیکل هر ۶ ساعت و قطره آتروپین هر ۸ ساعت شروع شد. مقدار بتامتازون، با توجه به میزان التهاب چشم، به تدریج کاهش می‌یافت و پس از دو ماه قطع می‌شد. قطره کلرامفنیکل هم به تدریج کاهش می‌یافت تا پس از ۲ ماه به یک قطره هر شب محدود گردد. قطره آتروپین هم به مدت ۶ هفته به تدریج قطع می‌گردید. بیماران به فاصله یک روز، سه روز، یک هفته و سپس هر دو هفته یک بار تا دو ماه و پس از آن هر ماه تا ۶ ماه مورد معاینه قرار می‌گرفتند.

در هر ویزیت، معاینه با اسلیت‌لمپ انجام می‌شد و اطلاعات لازم شامل دید، فشار چشم، وضعیت بلب و عمق اتاق قدامی و میزان التهاب داخل چشم ثبت می‌گردید. هم‌چنین معاینه فوندوس از جهت بروز عوارض شبکیه و مشیمی معاینه می‌شد.

آن‌ها با حداکثر درمان دارویی (۳ دارو) کنترل نشده بود و دچار صدمه شدید عصب بینایی همراه با اختلال میدان بینایی بودند. معاینه کامل چشم، شامل بهترین دید اصلاح‌شده، معاینه با اسلیت‌لمپ از نظر وجود اختلالات قسمت‌های قدامی چشم، معاینه فوندوس با افتالموسکوپ مستقیم، تعیین نسبت کاپ به دیسک (CD ratio) با لنز گلدمن و اندازه‌گیری فشار چشم با تونومتر اپلنیشن گلدمن کالیبره‌شده انجام شد. هم‌چنین زاویه اتاق قدامی جهت تشخیص نوع گلوکوم با استفاده از گونیولنز گلدمن بررسی گردید. تمامی اطلاعات شامل سن، جنس، تشخیص بالینی نوع گلوکوم، تعداد، مقدار و مدت مصرف داروهای پایین‌آورنده فشار چشم، عوامل خطر ساز (دیابت، فشار خون بالا، ...) و سابقه اعمال جراحی قبلی چشم در پرسش‌نامه مخصوص ثبت شدند.

ترابکولکتومی به روش FB (fornix base) انجام شد. در این روش، پس از ثابت کردن چشم با گرفتن ماهیچه راست فوقانی به وسیله نخ سیلک ۰-۴، در یکی از ربع‌های فوقانی چشم، ملتحمه به اندازه ۳ cm از لیمبوس جدا شد و پریتومی با قیچی و سکتات، انجام گردید و با کشیدن ملتحمه به عقب و کنترل خون‌ریزی، فلپ صلبیه به صورت نیم‌ضخامتی (half thickness) و به ابعاد ۴×۴ mm تهیه گردید و تا حدود ۱٫۵ mm در قرنیه شفاف ادامه یافت. سپس یک شکاف برشی (stab wound) جهت ورود به اتاق قدامی ایجاد و بلوک داخلی ترابکولکتومی به ابعاد ۱×۳ میلی‌متر با چاقوی ۱۵ درجه، برداشته شد.

پس از ایجاد ایریدکتومی محیطی، قطعه‌ای از پرده آمنیون به ابعاد ۷×۴ میلی‌متر طوری در زیر فلپ صلبیه‌ای قرار داده شد که سطح اپی‌تلیوم بالا قرار گیرد (epithelial side up) و قسمتی از سطح آن (۵۰ درصد) بر روی صلبیه واقع شود (شکل ۱). سپس فلپ صلبیه و پرده آمنیون به وسیله ۲ عدد بخیه نایلون ۰-۱۰ در دو گوشه فلپ با کشش مناسب، به صلبیه بخیه شدند. در پایان، ۴ گوشه آزاد پرده آمنیون با نخ نایلون ۰-۱۰ به صلبیه بخیه گردید. بعد از آن، دو سر ملتحمه با نخ نایلون ۰-۱۰ به لیمبوس دوخته شد.

در پنج بیمار نیز عمل جراحی توام فیکوتراپکولکتومی (Phacoemulsification+PCIOL+trabeculectomy) انجام شد؛ به این صورت که جراح، پس از برداشتن فلپ صلبیه، از سمت تمپورال اقدام به عمل فیکو می‌نمود و بعد از پایان یافتن عمل

هایپوتونی، گلوکوم بدخیم، هایفما، کم عمق (flat) شدن اتاق قدامی، فیلتریشن بیش از حد و خونریزی مشیمیه، دیده نشد.

### بحث

هدف نهایی و مطلوب در جراحی ترابکولکتومی، ایجاد و حفظ یک فیستول باز بین فضای داخل و خارج چشمی در زیر تنون و ملتحمه است. با توجه به نیازی که برای نگه‌داری این وضعیت غیرفیزیولوژیک در طولانی مدت وجود دارد و با در نظر گرفتن این نکته که ترابکولکتومی از مهم‌ترین اقدامات درمانی گلوکوم می‌باشد؛ کلید درمان موفق ترابکولکتومی، ایجاد مجرای مناسب و باز ماندن آن در درازمدت می‌باشد.

شایع‌ترین علت عدم موفقیت عمل ترابکولکتومی، فیبروز در ناحیه زیر ملتحمه و اپی‌اسکلرا می‌باشد. داروهای آنتی‌فیبروتیک از این فعالیت جلوگیری می‌کنند اما این داروها عوارض جراحی ترابکولکتومی را افزایش می‌دهند.<sup>۱۶</sup> در نتیجه، برای کم کردن فیبروز می‌توان از روش‌هایی با عوارض کم‌تر استفاده کرد. به نظر می‌رسد که پرده آمنیون، بافت مناسبی است زیرا ضمن برخورداری از سازگاری زیستی، ایمونوژن نیست و نسبت به آب نیمه‌تراوا می‌باشد.<sup>۱۷</sup> پرده آمنیون از کلاژن قوی و باثباتی ساخته شده است و حاوی عوامل رشدی و سیتوکین‌های زیادی می‌باشد که باعث کاهش التهاب و فیبروز و در نتیجه کاهش چسبندگی می‌گردد و عروق خونی هرگز در آن نفوذ نمی‌کنند.

در مطالعه‌ای که به تازگی توسط Fujishima و همکاران<sup>۱۸</sup> بر روی ۱۴ چشم از ۱۴ بیمار انجام شد؛ از میتومايسين-C و پرده آمنیون برای جلوگیری از ایجاد اسکار و کاهش فیبروز استفاده شد. در این مطالعه، فشار چشم در ۱۳ بیمار کنترل شد. مطالعه دیگری توسط Tamer و همکاران<sup>۲</sup> بر روی ۳ گروه خرگوش انجام گردید: گروه اول تحت عمل جراحی ترابکولکتومی با میتومايسين-C قرار گرفتند؛ در گروه دوم از پرده آمنیون به هنگام ترابکولکتومی بر روی فلپ صلبیه استفاده شد و در گروه سوم یا گروه شاهد، ترابکولکتومی تنها انجام شد. آن‌ها نشان دادند که میانگین تعداد یاخته‌های فیبروبلاست و ماکروفاژ در دو گروه اول نسبت به گروه شاهد، کاهش معنی‌داری پیدا کرده بود و نتیجه گرفتند که گرچه تاثیر پرده آمنیون در کاهش تعداد یاخته‌های التهابی، نسبت به میتومايسين کم‌تر بود ولی به علت عوارض کم‌تر، به عنوان جایگزین بهتری برای میتومايسين

بیماران حداقل ۶ ماه پی‌گیری شدند و براساس میزان فشار چشم به سه گروه تقسیم گشتند:

(۱) موفقیت کامل: طبق تعریف، شامل مواردی بود که فشار چشم بدون مصرف دارو کم‌تر از ۲۱ میلی‌متر جیوه باشد.

(۲) موفقیت نسبی: مواردی که فشار چشم با استفاده از یک دارو، در محدوده کم‌تر از ۲۱ میلی‌متر جیوه باشد.

(۳) عدم موفقیت: مواردی که به رغم مصرف حداکثر دارو، فشار چشم بالاتر از ۲۱ میلی‌متر جیوه باقی مانده باشد.

تحلیل آماری داده‌ها با استفاده از نرم‌افزار آماری SPSS نگارش ۱/۵ و آزمون Wilcoxon صورت پذیرفت.

### یافته‌ها

بیماران شامل ۱۳ مرد و ۱۲ زن با میانگین سنی  $61 \pm 9.5$  سال ( $30$  تا  $75$  سال) بودند. بیست بیمار به گلوکوم زاویه‌باز اولیه و ۵ نفر به گلوکوم زاویه‌بسته مزمن اولیه دچار بودند که گروه اخیر در همه موارد دارای سابقه قبلی ایریدوتومی محیطی (PI) با لیزر Nd: YAG بودند.

میانگین فشار چشم بیماران قبل از عمل  $33.5 \pm 5$  میلی‌متر جیوه ( $50-26$  میلی‌متر جیوه) بود که در پایان دوره پی‌گیری به  $12.4 \pm 1.8$  میلی‌متر جیوه ( $15-9$  میلی‌متر جیوه) رسید ( $P=0.001$ ). فشار چشم بیماران در پایان دوره پی‌گیری در ۹۲ درصد بیماران بدون استفاده از دارو (موفقیت کامل) و در ۸ درصد موارد با یک دارو (موفقیت نسبی) تحت کنترل و کم‌تر از ۲۱ میلی‌متر جیوه بود.

میانگین نسبت کاپ به دیسک قبل از عمل  $75.2 \pm 13.3$  درصد بود که در پایان دوره پی‌گیری تغییری نداشت. میزان حدت بینایی در پنج بیمار که تحت جراحی فیکوترابکولکتومی (Phacoemulsification+ PCIOL+trabeculectomy) قرار گرفته بودند؛ افزایش یافت. در ۲ مورد، افت دید به ترتیب از  $5/10$  به  $4/10$  و از  $2/10$  به  $1/10$  بعد از عمل دیده شد و در بقیه موارد، تغییری در میزان حدت بینایی مشاهده نشد. حداکثر واکنش التهابی اتاق قدامی<sup>۲+</sup> بود که با قطره استروئید کنترل گردید.

یک مورد جداسدگی مشیمیه به علت افیوژن مشیمیه روی داد که با درمان دارویی و بدون نیاز به جراحی برطرف شد. از نظر خصوصیات بلب، همه بیماران دارای بلب وسیع و فعال با دیواره ضخیم و عروق متوسط بودند. عارضه دیگری مانند

میزان موفقیت ترابکولکتومی در مطالعات مختلف از ۷۵ تا ۹۷/۵ درصد و میزان مصرف دارو به دنبال عمل از ۱ تا ۴۹ درصد گزارش شده است. شیوع عوارض ترابکولکتومی نیز با درصدهای بسیار متفاوتی گزارش شده است.<sup>۲۰</sup> در مطالعه حاضر، کاهش فشار چشم به محدوده طبیعی در تمام بیماران مشاهده شد و در واقع میزان موفقیت صددرصد بود و هیچ عارضه مهمی به جز یک مورد افیوژن مشیمیه و دو مورد کاهش دید به میزان یک خط، مشاهده نشد. میزان مصرف دارو در مطالعه ما از حدود ۳ دارو قبل از عمل در تمام بیماران (صد در صد) به یک دارو بعد از عمل در ۸ درصد آن‌ها کاهش یافت.

#### نتیجه‌گیری

با توجه به نتایج به دست آمده می‌توان نتیجه‌گیری کرد که به علت دستیابی راحت به پرده آمنیون، می‌توان از این وسیله به عنوان عاملی موثر در افزایش موفقیت ترابکولکتومی به ویژه در بیماران دارای شانس موفقیت کم‌تر با روش‌های معمول یا احتمال عوارض بیش‌تری در صورت استفاده از میتومايسين، استفاده کرد.

قابل استفاده می‌باشد. آن‌ها هم‌چنین پس از مدت دو هفته، بقایای پرده آمنیون را در نمونه‌های بافتی مشاهده نکردند. Keith و همکاران<sup>۱۹</sup> در مطالعه‌ای که بر روی ۲۴ خرگوش در دو گروه انجام دادند؛ از پرده آمنیون به جای ملتحمه برای بازسازی بلب ترابکولکتومی استفاده کردند. در گروه اول (شاهد) ترابکولکتومی استاندارد انجام شد و در گروه دوم برای بستن محل ترابکولکتومی، پرده آمنیون جایگزین ملتحمه شد و نتایج زیر به دست آمد:

(۱) سطح پرده آمنیون در میانگین زمانی ۱۱ روز به وسیله اپی‌تلیوم پوشیده شد.

(۲) بین روزهای ۱۱ و ۱۶ بعد از عمل، درصد کاهش فشار چشم در گروه پرده آمنیون به طور قابل توجهی بیش‌تر از گروه شاهد بود.

(۳) میانگین زمانی بقای بلب در گروه دوم (۲۲ روز) بیش‌تر از گروه شاهد (۱۴ روز) بود.

(۴) بعد از ۳۶ روز، سطح چشم سالم بود و در نمونه‌های بافتی، اثری از پرده آمنیون مشاهده نشد.

(۵) میزان رشد فیبروبلاست در نمونه‌های کشت بافتی، در گروه دوم به میزان قابل ملاحظه‌ای کم‌تر بود.

#### منابع

- 1- Lamping KA, Bellows AR, Hutchinson BT, Afran SI. Long term evaluation of initial filtration surgery. *Ophthalmology* 1986;93:91-101.
- 2- Demir T, Turgut B, Akyol N, Ozercan I, Ular F, Celiker U. Effects of amniotic membrane transplantation and mitomycin C on wound healing in experimental glaucoma surgery. *Ophthalmologica* 2002;216:438-442.
- 3- Palmers S. Mitomycin as adjunct chemotherapy with trabeculectomy. *Ophthalmology* 1991;98:317-321.
- 4- Rockwood EJ, Parrish RK, Heuer DK, Skuta GL, Hodapp E, Palmberg PF, et al. Glaucoma filtering surgery with 5-fluorouracil. *Ophthalmology* 1987;94:1071-1078.
- 5- De Roth A. Plastic repair of conjunctival defect with fetal membrane. *Arch Ophthalmol* 1940;23:522-525.
- 6- Talmi YP, Sigler L, Inge E. Antibacterial properties of human amniotic membranes. *Placenta* 1991;12:285-288.
- 7- Tseng SCG, Li D-Q, Ma X. Down-regulation of TGF- $\beta$ 1,  $\beta$ 3, and TGG- $\beta$  receptor II expression in human corneal fibroblasts by amniotic membrane. *Invest Ophthalmol Vis Sci* 1998;39:S428.
- 8- Li DW, Tseng SCG. Three patterns of cytokine expression potentially involved in epithelial fibroblast interactions of human ocular surface. *J Cell Physiol* 1995;163:91-97.
- 9- Kim JS, Park SW, Kim JH. Temporary amniotic membrane graft promotes healing and inhibits protease activity in corneal wound induced by alkali burn in rabbits. *Invest Ophthalmol Vis Sci* 1998;39:S90.
- 10- Shimazaki J, Shinozaki N, Tsubota K. Transplantation of amniotic membrane and limbal autograft for patients with recurrent pterygium associated with symblepharon. *Br J*

- Ophthalmol* 1998;82:235-240.
- 11- Tseng SC, Prabhasawat P, Barton K, Gray T, Meller D. Amniotic membrane transplantation with or without limbal allografts for corneal surface reconstruction in patients with limbal stem cell deficiency. *Arch Ophthalmol* 1998;116:431-441.
- 12- Tseng SCG, Prabhasawat P, Lee SH. Amniotic membrane transplantation for conjunctival surface reconstruction. *Am J Ophthalmol* 1997;124:765-774.
- 13- Adinolfi M, Akle CA, McColl I, Fensom AH, Tansley L, Connolly P, et al. Expression of HLA antigens,  $\beta$ 2-microglobulin and enzymes by human amniotic membrane. *Nature* 1982;295:325-327.
- 14- Houlihan JM, Biro PA, Harper HM, Jenkinson HJ, Holmes CH. The human amniotic membrane is a site of MHC class 1b expression: evidence for the expression of HLA-E and HLA-G. *J Immunol* 1995;154:5665-5674.
- 15- Akle CA, Adinolfi M, Welsh KI, Leibowitz S, McColl I. Immunogenicity of human amniotic epithelial cells after transplantation into volunteers. *Lancet* 1981;2:1003-1005.
- 16- Parrish RK II, Minckler D. Late endophthalmitis-filtering surgery time bomb? *Ophthalmology* 1996;103:1167-1168.
- 17- Lioyd SJ, Garlid KD, Reba RC, Seeds EA. Permeability of different layers of the human placenta to isotopic water. *J Appl Physiol* 1996;26:274-276.
- 18- Fujishima H, Shimazaki J, Shinozaki N, Tsubota K. Trabeculectomy with the use of amniotic membrane for uncontrollable glaucoma. *Ophthalmic Surg Lasers* 1998;29:428-431.
- 19- Barton K, Budenz DL, Khaw PT, Tseng SCG. Glaucoma filtration surgery using amniotic membrane transplantation. *Invest Ophthalmol Vis Sci* 2001;42:1762-1768.
- ۲۰- کریمیان فرید، آل طه مریم، جوادی محمدعلی، پاکروان محمد، ولایی ناصر. نتایج عمل ترابکولکتومی در بیمارستان شهید لبافی نژاد طی سال های ۷۹-۱۳۷۷. مجله چشم پزشکی بینا ۱۳۸۰؛ دوره ۶؛ شماره ۳: ۲۳۴-۲۲۳.