

Results of Vitrectomy in Idiopathic Macular Hole

Moradian M, MD; Ghadiri B, MD; Ahmadi H, MD; Soheilian M, MD; Azarmina M, MD; Dehghan MH, MD; Mashayekhi A, MD; Sanagou M, MSc

Purpose: To evaluate the visual and anatomical outcomes and complications of vitrectomy with or without removal of internal limiting membrane (ILM) in idiopathic macular hole (IMH) at Labbafinejad Medical Center, Tehran-Iran, 1993-2003.

Methods: Hospital records of patients who had undergone vitrectomy for IMH and completed 6 months of follow up were reviewed for demographic data and outcomes of surgery.

Results: The study was conducted on 30 eyes (46.7% right eyes) of 29 patients (69% female) with mean age of 65.2 ± 5.6 years. Mean duration of symptoms was 3.2 ± 3.7 months (66.7% less than 6 months). Preoperatively macular holes were in stages 2, 3, and 4 in 3.0%, 36.7%, and 33.3%, respectively. ILM removal was performed in 21 eyes (70%). Mean visual acuity was 0.99 ± 0.6 LogMAR preoperatively which reached to 0.87 ± 0.39 LogMAR postoperatively ($P=0.05$). Single operation anatomical success rate was 80% (24 eyes) and final success rate was 86.7% (26 eyes). Retinal breaks developed in 3 eyes (10%) intraoperatively. ILM removal had no effect on increasing the rate of macular hole closure.

Conclusion: ILM removal has no significant role on closure of IMH with less than 6 months of duration.

- Bina J Ophthalmol 2006; 12 (1): 14-22.

نتایج ویتراکتومی در سوراخ ایدیوپاتیکی ماکولا با و بدون برداشتن غشای محدودکننده داخلی

دکتر سیامک مرادیان^۱، دکتر بهروز فدیری^۲، دکتر حمید احمدیه^۳، دکتر مسعود سهیلیان^۴، دکتر محسن آذرمینا^۵، دکتر محمدحسین دهقان^۶، دکتر آرمان مشایخی^۷ و معصومه ثناگو^۸

هدف: ارزیابی نتایج بینایی و آناتومیک و عوارض حاصل از ویتراکتومی با یا بدون برداشتن غشای محدودکننده داخلی (ILM) در بیماران دچار سوراخ ایدیوپاتیکی ماکولا که طی سال‌های ۸۲-۱۳۷۲ در بیمارستان شهید دکتر لبافی‌نژاد تحت جراحی قرار گرفته بودند.

روش تحقیق: پرونده‌های بیمارانی که به علت سوراخ ایدیوپاتیکی ماکولا طی مدت مزبور تحت عمل ویتراکتومی قرار گرفتند و ۶ ماه پی‌گیری بعد از عمل داشتند؛ از نظر ویژگی‌های دموگرافیک و نتایج عمل مورد بررسی قرار گرفتند.

یافته‌ها: مطالعه بر روی ۳۰ چشم (۴۶/۷ درصد چشم راست) از ۲۹ بیمار (۶۹ درصد زن) با متوسط سنی 62.5 ± 5.6 سال (۷۵-۵۵ سال) انجام شد. متوسط طول مدت علائم در بیماران 3.2 ± 3.7 ماه (۶۶/۷ درصد کمتر از ۶ ماه) بود. مراحل ۲، ۳ و ۴ سوراخ ماکولا قبل از عمل، به ترتیب ۳۰ درصد (۹ چشم)، ۳۶/۷ درصد (۱۱ چشم) و ۳۳/۳ درصد (۱۰ چشم) بود. ILM در ۲۱ چشم (۷۰ درصد) برداشته شد. در ۳ چشم (۱۰ درصد) پارگی شبکیه حین عمل اتفاق افتاد. حدت بینایی قبل از عمل به طور متوسط 0.99 ± 0.6 لوگمار بود که در معاینه ۶ ماه بعد از عمل، به 0.87 ± 0.39 لوگمار رسید ($P=0.05$). میزان موفقیت آناتومیک با یک بار عمل ۸۰ درصد (۲۴ چشم) و موفقیت نهایی ۸۶/۷ درصد (۲۶ چشم) بود. برداشتن ILM منجر به افزایش میزان بسته شدن سوراخ نشد ($P=0.655$).

نتیجه‌گیری: برداشتن ILM تاثیری در بسته شدن سوراخ‌های ماکولا با ازمان کم‌تر از ۶ ماه ندارد.

• مجله چشم‌پزشکی بینا ۱۳۸۵؛ دوره ۱۲، شماره ۱: ۲۲-۱۴.

• پاسخ گو: دکتر سیامک مرادیان (e-mail: Moradian33195@yahoo.com)

۱- استادیار - چشم‌پزشک - دانشگاه علوم پزشکی شهید بهشتی

۲- فلوشیپ ویترا ورتین - دانشگاه علوم پزشکی شهید بهشتی

۳- استادیار - چشم‌پزشک - دانشگاه علوم پزشکی شهید بهشتی

۴- دانشیار - چشم‌پزشک - دانشگاه علوم پزشکی شهید بهشتی

۵- چشم‌پزشک - محقق - بخش انکولوژی چشم بیمارستان Wills - امریکا

۶- کارشناس ارشد آمار حیاتی - مرکز تحقیقات چشم - دانشگاه علوم پزشکی شهید بهشتی

تهران - پاسداران - بوستان نهم - بیمارستان لبافی‌نژاد - مرکز تحقیقات چشم

تاریخ دریافت مقاله: ۱۶ آبان ۱۳۸۴

تاریخ تایید مقاله: ۱۳ تیر ۱۳۸۵

مقدمه

سوراخ ماکولا، به معنای ایجاد یک منفذ آناتومیک در ناحیه فوواست. رابطه بین ایجاد این ضایعه با ضربه، التهاب و نزدیک‌بینی، از حدود یک قرن پیش شناخته شده است ولی مطالعات بالینی اخیر حاکی از آنند که نوع ایدیوپاتیک، شایع‌ترین شکل شناخته‌شده این بیماری است. میزان شیوع آن حدود یک در ۳۳۰۰ نفر می‌باشد و معمولاً در دهه هفتم و هشتم زندگی (سن متوسط ۶۵ سالگی) ایجاد می‌شود. متأسفانه سیر بالینی سوراخ تمام‌ضخامتی ماکولا (FTMH) به گونه‌ای است که در صورت عدم اقدام جراحی جهت درمان آن، منجر به کاهش قابل توجه بینایی می‌گردد.^۱

از نظر پاتونژن، شواهد قابل توجهی وجود دارند مبنی بر این که بروز سوراخ ایدیوپاتیک ماکولا، با جمع‌شدگی (contraction) قشر پره‌فووال زجاجیه که به غشای محدودکننده داخلی (ILM) ساختمان مخروط یاخته‌ای مولر (Muller cell cone) نیز چسبندگی دارد؛ شروع می‌شود. کشش زجاجیه بر روی این ساختمان، باعث آغاز فرآیند تشکیل سوراخ ماکولا می‌گردد. این فرآیند با تشکیل کیست کاذب فووا (foveal pseudocyst) و به دنبال آن باز شدن کیست کاذب و مخروط یاخته‌ای مولر، در نهایت منجر به تشکیل سوراخ ماکولا می‌شود.^۲

این بیماری از سال ۱۸۶۹ که برای اولین بار توصیف گردید تا سال ۱۹۹۱، یک بیماری غیر قابل درمان شناخته می‌شد تا این که در این سال، Kelly و Wendel در یک مطالعه مقدماتی نشان دادند که سوراخ ماکولا با ویتراکتومی از طریق پارس پلانا

به همراه جدا کردن قشر زجاجیه و تعویض مایع با گاز، قابل درمان است.^۳ امروزه درمان جراحی آن شامل ویتراکتومی پارس پلانا به طریق ۳ سهرای (3 port) و جدا کردن قشر زجاجیه و انجام مجموعه‌ای از اقدامات کمکی مثل برداشتن ILM و در نهایت تامپون سوراخ با گاز یا روغن سیلیکون می‌باشد. روش تکمیلی جدیدی که طرفداران و مخالفان زیادی دارد؛ برداشتن ILM با یا بدون کمک ایندوسیاینین سبز (ICG) می‌باشد^{۴-۷}.

طرفداران برداشتن ILM معتقدند که این لایه ممکن است خاستگاه یاخته‌های شبیه فیبروبلاست، به ویژه در سوراخ‌های مزمن و در مرحله ۴ باشد که باعث جمع‌شدگی و در نهایت باز ماندن سوراخ می‌شود^{۴،۵،۷}. مخالفان برداشتن این غشا معتقدند که این اقدام، تنها احتمال آسیب فیزیکی و نوری ماکولا و همین‌طور مدت زمان عمل را بالا می‌برد.^۶

در برداشتن این غشا، از ICG با غلظت ۰/۵ درصد استفاده می‌شود که گزارش‌هایی نیز مبنی بر سمی بودن این رنگ برای اپی‌تلیوم پیگمانته شبکیه (RPE) وجود دارند^{۸-۹}. به هر حال، با شیوه‌های فعلی، میزان بسته شدن آناتومیک سوراخ ماکولا حدود ۹۰ درصد است که بخش قابل توجهی از این موارد (به ویژه در موارد با ازمان کم‌تر از ۶ ماه) با بهبود بینایی همراهند.^۱

با انجام این تحقیق، ویژگی‌های اپیدمیولوژیک و نتایج آناتومیک و بینایی و عوارض ویتراکتومی با و بدون برداشتن ILM در بیماران مبتلا به سوراخ ایدیوپاتیک ماکولا که طی سال‌های ۸۲-۱۳۷۲ در بیمارستان شهید دکتر لبافی‌نژاد تحت جراحی قرار گرفتند؛ مشخص می‌شود.

روش پژوهش

مطالعه بر روی پرونده بیماران انجام شد. پرونده‌های بیماران دچار رتینوپاتی دیابتی، تغییرات پیش‌رفته ماکولا ناشی از AMD، سابقه حوادث عروقی شبکیه، نزدیک‌بینی بالای ۶- دیوپتر، سوراخ ماکولا ناشی از تروما، سن زیر ۵۰ سال و پی‌گیری زیر ۶ ماه از مطالعه خارج شدند.

اطلاعات مورد بررسی عبارت بودند از سن، جنس، شکایت بیمار، مدت زمان علائم، تاریخ مراجعه، سابقه دیابت، فشار خون بالا، گلوکوم یا جراحی آب‌مروارید، نتایج معاینه هنگام مراجعه، چشم درگیر، دید اصلاح‌شده، عیب انکساری، میزان کدورت عدسی، فشار داخل چشمی (IOP)، مرحله سوراخ ماکولا، اندازه سوراخ ماکولا، وجود غشای روی شبکیه‌ای (ERM)، وجود طبله مایع زیر شبکیه در اطراف سوراخ (SRF cuff)، تغییرات پیگمانته ماکولا و وجود خط فاصل (demarcation). از پرونده اتاق عمل و شرح عمل نیز اطلاعاتی در مورد مرحله سوراخ ماکولا هنگام عمل، تاریخ عمل، نوع عمل، فاصله زمانی بین مراجعه و جراحی، نوع تامپون و عوارض حین عمل استخراج شدند.

از پرونده پی‌گیری ماه اول و ششم بیمار، اطلاعاتی در مورد بهترین دید اصلاح‌شده، IOP، میزان کدورت عدسی، بسته شدن سوراخ، عوارض بعد از عمل، باز شدن مجدد سوراخ، عمل مجدد، نوع عمل مجدد و وضعیت نهایی سوراخ ماکولا استخراج شد. نظر به این که اکثر اعمال جراحی سوراخ ماکولا در ۲ سال اخیر، با برداشتن ILM با استفاده از ICG انجام پذیرفته‌اند؛ نتایج و عوارض اعمال جراحی با و بدون برداشتن ILM، مقایسه شدند. برای مقایسه میانگین‌ها بین دو گروه از آزمون t مستقل و در داخل گروه از آزمون t زوج، برای مقایسه فراوانی‌ها از آزمون مربع کای و برای بررسی تاثیر هم‌زمان متغیرها بر روی پیامد اصلی، از رگرشن لجستیک چندمتغیری با ارایه نسبت شانس (OR: odds ratio) و فاصله اطمینان ۹۵ درصد (CI_{۱/۹۵}) استفاده گردید و $P < 0.05$ از نظر آماری معنی‌دار در نظر گرفته شد.

یافته‌ها

در مجموع، پرونده ۳۰ چشم از ۲۹ بیمار شامل ۲۰ زن (۶۹ درصد) و ۹ مرد (۳۱ درصد) بررسی شد. سن بیماران بین ۵۵ تا ۷۵ سال و به طور متوسط 65.2 ± 5.6 سال بود. شایع‌ترین

شکایت بیماران هنگام مراجعه، کاهش بینایی در ۲۱ چشم (۷۰٪ درصد) بود و سایر علائم عبارت بودند از متامورفوسپی در ۳ چشم (۱۰٪ درصد) و هر دو علامت در ۴ چشم (۱۳٪ درصد). در ۲ چشم (۶٪ درصد) نیز سوراخ ماکولا در جریان معاینه معمول چشم‌پزشکی کشف گردید.

طول مدت علائم به طور متوسط 3.2 ± 3.7 ماه (۱۰ روز تا ۱۲ ماه) و در ۶۶٪ درصد موارد کم‌تر از ۶ ماه بود. در ۱۴ مورد (۴۶٪ درصد) چشم راست و در ۱۶ مورد (۵۳٪ درصد) چشم چپ درگیر بود.

دید قبل از عمل در ۳ چشم (۱۰٪ درصد) بیش از ۴/۱۰، در ۱۶ چشم (۵۳٪ درصد) بین ۱/۱۰-۴/۱۰، در ۱۱ چشم (۳۶٪ درصد) کم‌تر از ۱/۱۰ و به طور میانگین 0.99 ± 0.6 لوگمار بود.

در معاینه با لنز تماسی فوندوس، قبل از عمل، سوراخ ماکولا در ۹ چشم (۳۰ درصد) در مرحله ۲، ۹ چشم (۳۰ درصد) در مرحله ۳ و ۱۲ چشم (۴۰ درصد) در مرحله ۴ بود. ERM در ۲۱ چشم (۷۰ درصد) وجود نداشت و در ۹ چشم (۳۰ درصد) ERM وجود داشت که در ۲ چشم (۶٪ درصد) در حد درجه ۱ و در ۷ چشم (۲۳٪ درصد) در حد درجه ۲ بود. SRF cuff در ۱۵ چشم (۵۰ درصد) وجود داشت. اندازه سوراخ در ۱۵ چشم، ۴۰۰ میکرون یا بیش‌تر بود و خط فاصل در ۷ چشم (۲۳٪ درصد) وجود داشت.

در خلال عمل در ۲۱ مورد (۷۰ درصد) ILM برداشته شد. مرحله سوراخ ماکولا براساس یافته‌های حین عمل شامل ۲ مورد اسکیزیس زجاجیه (vitreous schisis) بود که در حقیقت PVD نداشتند و سوراخ مرحله ۳ ماکولا بودند ولی تشخیص قبل از عمل، سوراخ مرحله ۴ ماکولا بود. در نهایت، سوراخ ماکولا براساس یافته‌های حین عمل، در ۹ چشم (۳۰٪ درصد) در مرحله ۲، در ۱۱ چشم (۳۶٪ درصد) در مرحله ۳ و در ۱۰ چشم (۳۳٪ درصد) در مرحله ۴ بود.

در ۲۶ چشم (۸۶٪ درصد) از SF_۶ و در ۴ چشم (۱۳٪ درصد) از C_۲F_۸ به عنوان تامپون استفاده شده بود. شایع‌ترین عارضه حین عمل، پارگی ایاتروژنیک شبکیه بود که در ۳ چشم (۱۰٪ درصد) اتفاق افتاد و با کرایودرمانی و لیزردرمانی معالجه شد. یک مورد (۳٪ درصد) نیز تروما به عدسی روی داد.

ماکولا باز نشد. در نهایت، سوراخ ماکولا در انتهای ماه ششم در ۲۶ چشم (۸۶/۷ درصد) بسته شد. برداشتن ILM در بسته شدن سوراخ ماکولا تاثیری نداشت ($P=0/655$ ، قدرت = ۰/۲۸). در زیرگروه‌های سوراخ ماکولا در مراحل ۲، ۳ و ۴ نیز با توجه به این که در ۱۰۰ درصد سوراخ‌های مرحله دوم، سوراخ ماکولا با و بدون برداشتن ILM بسته شد؛ بررسی برداشتن ILM در بسته شدن سوراخ مرحله دوم مقدر نبود و در مراحل ۳ و ۴ نیز برداشتن ILM تاثیری در بسته شدن سوراخ نداشت ($P=0/68$). از بین متغیرهای سن، جنس، طول مدت علایم، میزان دید قبل از عمل، اندازه سوراخ ماکولا، مرحله سوراخ ماکولا، برداشتن ILM و انجام عمل آب‌مرورید بعد از ویتراکتومی، تنها جنس در بسته شدن سوراخ ماکولا موثر بود؛ به طوری که خطر باز ماندن سوراخ ماکولا به دنبال ویتراکتومی در مردان ۱۰ برابر زنان بود ($OR=0/1$ و $CI_{95\%}: 0/009-1/147$).

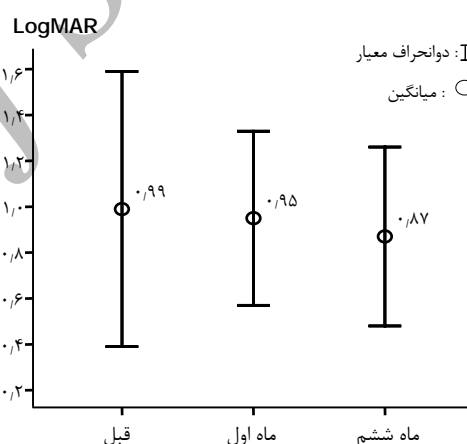
بحث

چنان که گفته شد؛ سوراخ ماکولا، یک نقص تمام‌ضخامتی شبکیه در ناحیه فوواست که در نهایت منجر به کاهش دید مرکزی می‌شود. از نظر پاتوژنز، سازوکارهای مختلف کشش زجاجیه و شبکیه را در ایجاد آن دخیل می‌دانند ولی آخرین نظریه، جمع‌شدگی زجاجیه قشری در ناحیه جلوی فووا را که به ILM منطقه مخروطی یاخته‌های مولر چسبندگی دارد؛ عامل شروع فرآیند تشکیل سوراخ ماکولا می‌داند. این جمع‌شدگی زجاجیه قشری خلفی در محورهای قدامی - خلفی، مماسی (tangential) و دورتادوری (circumferential)، در برخی بیماران منجر به جدا شدن و کنده شدن یک اپرکولوم می‌شود که حاوی ILM و یاخته‌های مولر ناحیه مخروطی و الیاف لایه هنله و هسته یاخته‌های مخروطی می‌باشد. پس کشش زجاجیه بر روی یاخته‌های مولر ناحیه مخروطی، منجر به شروع فرآیند تشکیل سوراخ ماکولا می‌گردد.^{۱۰،۱۱}

در مطالعه ما ۶۹ درصد بیمار زن بودند. در اکثر مطالعات دیگر نیز میزان شیوع سوراخ ایدیوپاتیک ماکولا در خانم‌ها نزدیک ۲ برابر آقایان ذکر شده است.^{۱۲،۱۱،۱۰} در مطالعه مورد-شاهدی بیماری‌های چشمی (Eye Disease Case Control) ذکر شده است که ۷۲ درصد موارد سوراخ ایدیوپاتیک ماکولا، در

در پی‌گیری ماه اول، بسته شدن سوراخ با یک عمل در ۲۴ چشم (۸۰ درصد) حاصل شد و ۶ چشم دچار باز شدن مجدد سوراخ ماکولا شدند که ۴ چشم از موارد باز شدن مجدد و شکست اولیه درمانی، تحت ویتراکتومی مجدد قرار گرفتند. میزان دید بعد از عمل $0/95 \pm 0/38$ لوگمار بود که نسبت به دید قبل از عمل، افزایش معنی‌داری نداشت ($P=0/57$).

بین پی‌گیری ماه اول تا ششم، ۱۲ چشم (۴۰ درصد) تحت عمل جراحی آب‌مرورید قرار گرفتند و یک چشم از ابتدا سودوفاک بود. در پی‌گیری ماه ششم، میانگین دید اصلاح‌شده $0/87 \pm 0/39$ لوگمار بود که نسبت به دید قبل از عمل، افزایش قابل توجهی داشت ($P=0/05$) (نمودار ۱).



نمودار ۱- مقایسه بهترین دید اصلاح‌شده قبل و بعد از عمل

افزایش دید به میزان ۲ خط تابلوی اسنلن نسبت به دید قبل از عمل در ۱۴ چشم (۴۶/۶ درصد)، کاهش دید به میزان ۲ خط تابلوی اسنلن در ۵ چشم (۱۶/۶ درصد) و عدم تغییر دید در ۱۱ چشم (۳۶/۶ درصد) مشاهده شد. افزایش حدت بینایی در پی‌گیری ماه ششم نسبت به قبل از عمل، در موارد موفقیت‌آمیز بودن عمل و بسته شدن سوراخ ماکولا، در چشم‌هایی که ILM برداشته شد؛ معنی‌دار نبود ($P=0/13$) ولی در چشم‌هایی که ILM برداشته نشده بود؛ به صورت مرزی معنی‌دار بود ($P=0/064$).

یک چشم (۳/۳ درصد) دچار جداسدگی شبکیه شد که تحت جراحی قرار گرفت ولی بعد از چسبیدن شبکیه، سوراخ

هنوز لایه‌ای از زجاجیه قشری روی ماکولا چسبیده بود و در نتیجه، تعداد موارد سوراخ مرحله ۳ به ۱۱ چشم (۳۶/۷ درصد) و مرحله ۴ به ۱۰ چشم (۳۳/۳ درصد) رسید.

تشخیص ازمان سوراخ ماکولا، براساس وجود علائم همراه مثل وجود ERM و تغییرات پیگمانی فووا یا وجود خط فاصل می‌باشد^۱. غشای روی شبکیه در مطالعه حاضر تنها در ۹ چشم (۳۰ درصد) وجود داشت که در ۲ چشم، درجه یک (یعنی تنها کشف یک غشای شفاف روی شبکیه بدون تغییرات عروقی مثل پیچاپیچ شدن عروق و یا رگه‌دار شدن شبکیه) و در ۷ چشم (۲۳/۳ درصد) درجه ۲ (یعنی وجود پیچاپیچ شدن و کشیدگی عروقی و رگه‌دار شدن شبکیه) بود. خط فاصل هم در ۷ چشم (۲۳/۳ درصد) وجود داشت که این احتمالاً به علت ازمان کم بیماری در اکثر چشم‌های مورد مطالعه ما بود (در ۶۶/۷ درصد چشم‌ها، طول علائم کم‌تر از ۶ ماه بود).

در مطالعه حاضر نیز در ۱۵ چشم، طبله مایع زیر شبکیه در اطراف سوراخ وجود داشت که به عنوان یکی از علائم تشدیدکننده کاهش بینایی ذکر شده است. سوراخ ماکولا در ۵۰ درصد چشم‌ها (۱۵ چشم)، قطری حدود ۴۰۰ میکرون یا بیش‌تر داشت.

همان‌طور که ذکر شد؛ به‌رغم شناخت سوراخ ماکولا از سال ۱۸۶۹، به این بیماری به عنوان یک عارضه درمان‌ناپذیر توجه می‌شد تا این‌که Kelly و Wendel^۳ در سال ۱۹۹۱ انجام ویتروکتومی عمیق همراه با ایجاد PVD و تزریق یک تامپون گازی و سپس برقراری وضعیت دمر برای بیمار را به عنوان درمان سوراخ ماکولا معرفی کردند. از آن سال تا کنون، به‌رغم عدم تغییر اصول کلی درمان، یعنی انجام ویتروکتومی عمیق و ایجاد PVD و برداشتن غشاهای روی شبکیه و تزریق تامپون، ادعاهای نیز در تکمیل درمان جراحی صورت گرفته است تا باعث افزایش میزان موفقیت آناتومیک و در عین حال کاهش عوارض عمل گردد. دهه بعد از کشف درمان سوراخ ماکولا را می‌توان به ۳ دوره تقسیم کرد:

۱) دوره درمان با کمک‌داروها (adjuvant) که طی این دوره، مطالعات مختلفی جهت بررسی تاثیر عوامل رشدی مختلف مثل عامل رشدی تومور- نوع بتا (TGF-B) و سرم اتولوگ و ترومبین گاوی در بسته شدن سوراخ انجام شد^{۱۳-۱۵}.

خانم‌ها اتفاق می‌افتد^۱ که تاییدکننده نتایج مطالعه ما می‌باشد. در مطالعه ما متوسط سن بیماران $51/6 \pm 65/2$ سال با گستره ۷۵-۵۵ سال بود. در اکثر مطالعات دیگر نیز سن شروع سوراخ ماکولا را ۶۵-۷۴ سال ذکر کرده‌اند^{۱۲،۱۱،۲۰}. تنها ۳ درصد موارد سوراخ ایدیوپاتیک ماکولا در سنین زیر ۵۰ سال اتفاق می‌افتد^۱.

در مطالعه ما اکثر بیماران با کاهش بینایی (۷۰ درصد) و سپس متامورفوسپی (۱۰ درصد) مراجعه کرده بودند. اکثر مطالعات دیگر نیز دو علامت کاهش بینایی (اسکوتوم نسبی مرکزی) و متامورفوسپی را به عنوان شکایت شایع بیماران دچار سوراخ ایدیوپاتیک ماکولا ذکر کرده‌اند^۱.

کاهش بینایی نه تنها به علت خود سوراخ ماکولا بلکه به علت جدانشدگی موضعی شبکیه حسی و ادم فووا در اطراف سوراخ ماکولا نیز می‌باشد. گاهی کشف عارضه به صورت تصادفی است و به رغم ماهیت مزمن و سیر بطئی بیماری، افراد به صورت ناگهانی متوجه بیماری خود می‌شوند^۱. در مطالعه ما نیز عارضه در ۲ بیمار به صورت تصادفی در جریان یک معاینه معمول چشم‌پزشکی کشف شد.

شدت کاهش بینایی در اکثر مطالعات بین ۲۰/۴۰۰ تا ۲۰/۸۰ ذکر شده است. در مطالعه EDCCS^۱ میزان متوسط بینایی بیماران با سوراخ ایدیوپاتیک درمان‌نشده ماکولا ۲۰/۱۰۰ ذکر شده است. در مطالعه ما هم ۱۱ چشم (۳۶/۶ درصد) دید کم‌تر از ۱/۱۰، ۱۶ چشم (۵۳/۷ درصد) دید بین ۱/۱۰ تا ۴/۱۰ و تنها ۳ چشم (۱۰ درصد) دید بهتر از ۴/۱۰ داشتند.

به نظر، شدت کاهش دید مرکزی، به مرحله سوراخ، ازمان بیماری، اندازه سوراخ و علائم همراه مثل تغییرات پیگمانی ناحیه فووا و وجود ادم و جدانشدگی موضعی شبکیه حسی اطراف سوراخ بستگی دارد^{۱۳}. در مطالعه ما، طول مدت علائم به طور متوسط $3/7 \pm 3/2$ ماه (۰/۳ تا ۱۲ ماه) و در اکثر چشم‌ها (۶۶/۷ درصد) زیر ۶ ماه بود. سوراخ ماکولا نیز طبق تشخیص در معاینه قبل از عمل، در ۹ چشم (۳۰ درصد) در مرحله ۲، در ۹ چشم (۳۰ درصد) در مرحله ۳ و در ۱۲ چشم (۴۰ درصد) در مرحله ۴ بود ولی براساس تشخیص حین عمل، ۲ چشم دچار مرحله ۴ سوراخ ماکولا براساس تشخیص قبل از عمل، دچار اسکیزیس زجاجیه بودند؛ یعنی با وجود تشخیص بالینی PVD،

دیگر را رد کرده‌اند^{۱۷-۴}. در نهایت در سرمقاله شورای دبیران (editorial) مجله افتالمولوژی در شماره ژانویه ۲۰۰۲^{۱۹} Kuhn به عنوان موافق و Williams و Hasan به عنوان مخالف برداشتن ILM، دلایلی را ذکر کردند. از آنجا که اکثر موارد برداشتن ILM با کمک رنگ ICG انجام می‌پذیرد؛ مقالات متعددی رنگ کردن ILM با ICG را عامل ایجاد برخی از این عوارض از جمله سمیت نوری RPE ذکر کرده‌اند^{۲۵-۱۶}.

در مطالعه ما در پی‌گیری ماه اول، در ۲۴ چشم (۸۰ درصد)، سوراخ ماکولا با یک بار عمل بسته شد. در مطالعه Freeman^{۲۳} میزان موفقیت یک بار عمل در ۱۲۹ چشم دارای سوراخ ماکولای مرحله ۳ و ۴ با مدت علایم ۱۸/۸ ماه، ۶۹ درصد ذکر شد. این موفقیت در مطالعه Brooks^۷، در سوراخ‌های با ازمان کم‌تر از ۶ ماه و همراه برداشتن ILM، ۱۰۰ درصد و در موارد بدون برداشتن ILM، ۸۲ درصد گزارش شد. در مطالعه AL-Abdula^{۲۴} در ۹۲/۹ درصد موارد با برداشتن غشا یا ILM و در ۷۹/۳ درصد موارد بدون برداشتن غشای روی شبکیه و در مطالعه Sheidow^{۲۵} در ۷۷/۳ درصد موارد با برداشتن غشای روی شبکیه، ۹۷/۷ درصد موارد با برداشتن ILM بدون ICG و ۹۷/۱ درصد موارد با برداشتن ILM به وسیله ICG، سوراخ‌ها بسته شدند. در مطالعه Park^۴ در ۹۸ درصد سوراخ‌های با ازمان کم‌تر از ۶ ماه و ۶۹ درصد سوراخ‌های با ازمان بیش از ۶ ماه، با برداشتن ILM، سوراخ ماکولا بسته شد. در مطالعه Ezra^{۲۶} ذکر گردید که در ۸۰/۶ درصد موارد سوراخ ماکولا با ازمان کم‌تر از ۹ ماه، به وسیله ویتراکتومی یا با بدون سرم اتولوگ بسته شدند و نتیجه‌گیری کرد که سرم اتولوگ، تاثیری در نتایج آناتومیک و بینایی ندارد^{۲۶}.

حدت بینایی بیماران در پی‌گیری یک ماه بعد از عمل در گروهی که سوراخ بسته شد؛ 0.95 ± 0.38 لوگمار بود که نسبت به دید قبل از عمل، تغییر قابل توجهی از لحاظ آماری نداشت ولی در پی‌گیری ماه ششم، به 0.87 ± 0.39 لوگمار رسید که نسبت به قبل از عمل، افزایش معنی‌داری داشت. در ۴۶/۶ درصد چشم‌ها (۱۴ چشم) افزایش ۲ خط نسبت به دید قبل از عمل و در ۱۶/۶ درصد موارد (۵ چشم) کاهش دید به میزان ۲ خط نسبت به دید قبل از عمل روی داد و در ۳۶/۸ درصد موارد (۱۱ چشم)، دید نسبت به قبل از عمل تغییری پیدا نکرد. علت

(۲ دوره بعدی را می‌توان عصر برداشتن ILM (ILM rrhexis) نام نهاد که طی آن، مطالعات مختلفی جهت بررسی تاثیر برداشتن ILM در بهبود موفقیت آناتومیک سوراخ ماکولا انجام شدند^{۴-۷}.
 (۳ دوره آخر را می‌توان به عنوان عصر ویتراکتومی با کمک آنزیم نام نهاد (enzyme assisted) که هدف از به کارگیری آنزیم‌های مختلف مثل پلاسمین، ایجاد PVD بدون عارضه می‌باشد^{۱۶}.

عمل ویتراکتومی عمیق در مطالعه ما در ۲۱ چشم (۷۰ درصد) همراه با برداشتن ILM و در ۹ چشم (۳۰ درصد) بدون برداشتن ILM بود. می‌توان گفت که جراحی‌های مطالعه ما طی ۲ عصر صورت گرفته‌اند؛ اعمال جراحی ابتدایی که بدون برداشتن ILM بوده‌اند و سپس اعمال جراحی با برداشتن ILM که هم‌زمان با معرفی برداشتن ILM در جهان و گزارش مطالعاتی بودند که خبر از بهتر شدن نتایج آناتومیک می‌دادند.
 مطالعات مختلفی حاکی از قابل انجام بودن برداشتن ILM در جریان اعمال جراحی سوراخ ماکولا هستند اما سوال مهمی که مطرح می‌باشد این است که آیا قابل انجام بودن برداشتن ILM به معنی لزوم به برداشتن آن می‌باشد و آیا این روش بدون عارضه است و علاوه بر بهبود نتایج آناتومیک، باعث بهتر شدن نتایج عملکردی یا بینایی نیز می‌شود؟

اولین نتایج امیدوارکننده برداشتن ILM در بهبود نتایج اعمال جراحی ویتراکتومی توسط Morris^{۱۷} در دهه ۹۰ در موارد سندرم ترسون گزارش گردید که گفته شد باعث بهبود نتایج بینایی می‌شود و انجام آن را در تمام موارد ماکولوپاتی‌های کششی توصیه کرد. از میان مطالعات دهه ۹۰، به جز مطالعه Sivalingam^{۱۸}، هیچ مطالعه‌ای گزارش نکرده است که برداشتن ILM با عارضه خاصی همراه می‌باشد. مطالعه Sivalingam در چشم‌های دارای ERM که تحت عمل ویتراکتومی قرار گرفتند؛ گزارش نموده است که نمونه‌هایی از ERM برداشته‌شده که حاوی ILM بودند؛ نتایج بینایی بدتری داشتند.

نگرانی‌هایی که در مورد برداشتن ILM وجود دارند؛ عبارتند از آسیب به یاخته‌های مولر، ضایعات الکتروفیزبولوژیک، اختلال میدان بینایی و سمیت نوری (phototoxicity) شبکیه و در نهایت ادم و خونریزی شبکیه در محل برداشته شدن ILM که به غیر از مورد آخر، یعنی خونریزی‌های نقطه‌ای شبکیه و ادم در آن ناحیه، می‌توان گفت که مطالعات مختلف، ایجاد عوارض

بود؛ چون در اکثر مطالعات، ارزش برداشتن ILM در بسته شدن سوراخ‌های با ازمان بیش از یک سال (مزمین) گزارش شده است^{۶۷}. نکته جالب در مطالعه ما، تاثیر برداشتن ILM در میزان حدت بینایی بعد از عمل بود؛ به طوری که در گروه برداشتن ILM، میزان دید نسبت به وضعیت قبل از عمل، تغییر معنی‌داری نداشت ولی در گروهی که ILM برداشته نشده بود؛ میزان حدت بینایی ماه ششم نسبت به دید قبل از عمل، افزایش یافته بود ($P=0.064$). این یافته موید آن است که هر چند برداشتن ILM در موارد سوراخ‌های مزمین یا دوباره باز شده با شکست اولیه درمانی، منجر به افزایش موفقیت آناتومیک می‌شود ولی تاثیری در افزایش حدت بینایی ندارد و حتا براساس بعضی از مطالعات، به عنوان عامل کاهش بینایی بعد از عمل، اثر می‌کند.

در ضمن همان‌گونه که ذکر گردید؛ در تحلیل رگرشن لوجستیک از میان عوامل متعدد با تاثیر احتمالی بر روی بسته شدن سوراخ ماکولا، تنها جنس بر روی بسته شدن سوراخ موثر بود ($P=0.035$ و $OR=0.1$ و $CI_{95\%}: 0.009-1.147$)؛ یعنی احتمال بسته شدن سوراخ ماکولا در زنان، ۱۰ برابر بیش‌تر از مردان بود. نکته‌ای که توسط Smiddy^{۲۷} در مورد تاثیر برداشتن ILM در بسته شدن سوراخ ماکولا ذکر شده، این است که برداشتن ILM تنها از طریق تحریک گلیوزیس به علت دست‌کاری شبکیه، منجر به بسته شدن سوراخ می‌شود و از طرفی، دست‌کاری بیش از حد شبکیه جهت برداشتن ILM، منجر به کاهش بهبود بینایی می‌گردد^{۲۷}.

نتیجه‌گیری

به نظر می‌رسد که تاثیر برداشتن ILM در بسته شدن سوراخ ماکولا به طور عمده بر روی سوراخ‌های مزمین و یا دوباره باز شده با شکست اولیه درمانی می‌باشد و تاثیری بر روی بسته شدن سوراخ‌های ماکولا با ازمان کم‌تر از ۶ ماه و یا در مراحل پایین ندارد و با توجه به خطر عوارض ناشی از برداشتن ILM مثل آسیب فیزیکی و سمیت نوری شبکیه که گاه می‌توانند منجر به عوارض غیر قابل برگشت روی ماکولا شوند؛ برداشتن ILM تنها در موارد ذکر شده در بالا توصیه می‌شود. از طرفی برداشتن ILM به‌رغم کمک به افزایش موفقیت آناتومیک اعمال جراحی سوراخ ماکولا، تاثیری در افزایش دید نهایی ندارد که این شاید ناشی از

این که دید در ماه اول بعد از عمل تغییر قابل توجهی نسبت به دید قبل از عمل پیدا نکرد؛ یکی این است در ۴ چشم از C₂F₈ به عنوان تامپون استفاده شده بود که هنوز بقایایی از آن در حفره زجاجیه باقی مانده بود؛ دوم این که در ۱۲ چشم (۴۰ درصد) بین ماه اول تا ماه ششم به علت پیش‌رفت کدورت عدسی، عمل آب مروارید انجام شد و سوم این که در ۴ چشم از موارد عدم موفقیت اولیه و موارد باز شدن مجدد، عمل مجدد ویتراکتومی انجام شد که در تمام موارد منجر به بسته شدن موفقیت‌آمیز سوراخ گردید و مجموع این شرایط منجر به بهبود حدت بینایی در ماه ششم نسبت به ماه اول بعد از عمل شدند.

در مطالعه Freeman^{۲۳} متوسط حدت بینایی در ماه ششم بعد از عمل، ۰/۷۵ لوگمار (۲۰/۱۵) بود و اندازه سوراخ، بر پیش‌آگهی حدت بینایی بعد از عمل اثر معکوس داشت. بدین معنی که هر چه سوراخ کوچک‌تر بود؛ حدت بینایی بعد از عمل بهتر بود. در مطالعه Brooks^۷ ۶۱ درصد چشم‌ها دید ۲۰/۴۰ یا بهتر داشتند (پی‌گیری ۱۸ ماه بعد). در مطالعه Al-Abdula^{۲۴} افزایش ۳ خط در ۵۷/۱ درصد موارد با برداشتن ILM و در ۳۸/۸ درصد موارد بدون برداشتن غشا روی داد که در گروه برداشتن غشا، افزایش ۳ خط در ۷۹/۲ درصد موارد و در گروه برداشتن ILM در ۴۴/۸ درصد موارد گزارش گردید و نتیجه گرفته شد که برداشتن ILM باعث افزایش احتمال بسته شدن سوراخ ماکولا ولی کاهش میزان بهبود حدت بینایی ۳ ماه بعد از عمل می‌گردد^{۲۴}. در مطالعه Sheidow^{۲۵} دید بهتر از ۲۰/۵۰ در ۵۶/۷ درصد موارد با برداشتن غشا، در ۷۰/۴ درصد موارد با برداشتن ILM بدون ICG و تنها در ۵۱/۴ درصد موارد با برداشتن ILM با کمک ICG گزارش شد. در مطالعه Park^۴ گزارش شد که دید بهتر از ۲۰/۵۰ در ۵۳ درصد سوراخ‌های با ازمان کم‌تر از ۶ ماه و در ۳۱ درصد سوراخ‌های با ازمان بیش از ۶ ماه می‌باشد. و در نهایت در مطالعه Ezra^{۲۶} ۴۵ درصد از چشم‌ها ۲ سال بعد از عمل دید بهتر از ۲۰/۴۰ داشتند.

در مطالعه ما همان‌گونه که گزارش شد؛ برداشتن ILM بر روی بسته شدن نهایی سوراخ ماکولا تاثیری نداشت و در بررسی اثر آن در زیر گروه‌های سوراخ‌های مراحل ۳ و ۴ نیز تاثیری مشاهده نشد. علت این یافته، احتمالاً ناشی از کم بودن نسبی ازمان سوراخ ماکولا در اکثر چشم‌های مورد مطالعه ما

وسيله تحليل رگرشن، تعديل شد ولي با توجه به کم بودن تعداد بیماران، اظهار نظر قطعی منوط به انجام یک تحقیق آینده‌نگر و تصادفی شده با تعداد بیماران بیش تر می‌باشد.

سمیت حاصل از ICG بر روی یاخته‌های RPE و یا سمیت نوری ناشی از نورتابانی داخلی (endoillumination) باشد. هر چند تاثیر متغیرهای مدت زمان علایم، مراحل سوراخ ماکولا و ... در بررسی تاثیر برداشتن ILM بر روی بسته شدن سوراخ ماکولا به

منابع

- 1- Micheal C. Evaluation and management of macular and holes. Focal points: Clinical modules for ophthalmologists. San Francisco: American Academy of Ophthalmology; 2003: Vol 21, No 1.
- 2- Ezra E. Idiopathic full thickness macular hole: natural history and pathogenesis. *Br J Ophthalmol* 2001;85:102-108.
- 3- Kelly NE, Wendel RT. Vitreous surgery for idiopathic macular holes. Results of a pilot study. *Arch Ophthalmol* 1991;109:654-659.
- 4- Park DW, Sipperley JO, Sneed SR. Macular hole surgery with internal limiting membrane peeling and intravitreal air. *Ophthalmology* 1999;106:1392-1397.
- 5- Mester V, Kuhn F. Internal limiting membrane removal in the management of full- thickness macular holes. *Am J Ophthalmol* 2000;129:769-777.
- 6- Margherio RR, Margherio AR, Williams GA. Effects of perifoveal tissue dissection in the management of acute idiopathic full thickness-macular holes. *Arch Ophthalmol* 2000;118:495-498.
- 7- Brooks HL Jr. Macular hole surgery with and without internal limiting membrane peeling. *Ophthalmology* 2000;107:1939-1948.
- 8- Ho JD, Tsai RJ, Chen HC. Cytotoxicity of ICG on retinal pigment epithelium: implications for macular hole surgery. *Arch Ophthalmol* 2003;10:1473-1479.
- 9- Hirata A, Inomata Y, Kawaji T, Tanihara H. Persistent subretinal ICG, induces RPE atrophy. *Am J Ophthalmol* 2003;136:535-535.
- 10-Johnson MW, Van Newkirk MR, Meyer KA. Perifoveal vitreous detachment is the primary pathogenic event in idiopathic macular hole formation. *Arch Ophthalmol* 2001;119:215-222.
- 11-Johnson RN, Gass JD. Idiopathic macular holes: observation stages of formation and implications of surgical intervention. *Ophthalmology* 1988;95:918-927.
- 12-Gass JD. Idiopathic senile macular hole, its early stages and pathogenesis. *Arch Ophthalmol* 1998;106:629-639.
- 13-Smidly WE, Glaser BM, Thompson JT. Transforming growth factor- beta 2 significantly enhances the ability to flatten the rim of subretinal fluid surrounding macular holes. Preliminary anatomic results of multicenter prospective randomized study. *Retina* 1993;13:296-301.
- 14-Thompson JT, Smidly WE, Williams GA. Comparison of recombinant transforming growth factor- beta 2 and placebo as an adjunctive agent for macular hole surgery. *Ophthalmology* 1998;105:700-706.
- 15-Paques M, Chastang C, Mathis A. Effect of autologous platelet concentrate in surgery for idiopathic macular hole: Results of a multicenter, double masked randomized trial. Platelet in Macular Hole Surgery Group. *Ophthalmology* 1999;106:932-938.
- 16-Trese MT, William GA, Hartzler MK. A new approach to stage 3 macular holes. *Ophthalmology* 2000;107:1607-1611.
- 17-Morris R, Witherspoon CD, Kuhn F, Priester B. Internal limiting membrane maculorrhexis for traction maculopathy. *Vitreoretin SurgTechnol* 1997;8:1-5.
- 18-Sivalingam A, Eagle RC Jr, Duker JS, Brown GC, Benson WE, Annesly WH, et al. Visual prognosis correlated with the presence of internal-limiting membrane in histopathologic specimens obtained from epiretinal membrane surgery. *Ophthalmology* 1990;97:1549-1552.
- 19-Guest editorial. To peel or not to peel: is that the question? *Ophthalmology* 2002;109:10-12.
- 20-Thompson JT, Smidly WE, Glaser BM. Intraocular tamponade duration and success of macular hole surgery. *Retina* 1996;16:373-382.
- 21-Goldbaum MH, McCuen BW, Hanneken A. Silicone oil tamponade to seal macular holes without position restrictions. *Ophthalmology* 1998;105:2140-2147.

- 22-de Bustros S. Vitrectomy for prevention of macular holes. Results of a randomized multicenter clinical trial. Vitrectomy for Prevention of Macular Hole Study Group. *Ophthalmology* 1994;101:155-159.
- 23-Freeman WR, Azen SP, Kim JW. Vitrectomy for the treatment of full- thickness stage 3 or 4 macular holes. Results of a multicentered randomized clinical trial. The Vitrectomy for Treatment of Macular Hole Study Group. *Arch Ophthalmol* 1997;115:11-21.
- 24-Al- Abdulla NA, Thompson JT, Sjaarda RN. Results of macular hole surgery with and without epiretinal dissection or internal limiting membrane removal. *Ophthalmology* 2004;111:142-149.
- 25-Sheidow TG, Blinder KJ, Holekamp N, Joseph D, Shah G, Grand MG, et al. Outcome results in macular hole surgery: an evaluation of internal limiting membrane peeling with and without indocyanine green. *Ophthalmology* 2003;110:1697-1701.
- 26-Ezra E, Gregor ZJ. Morfields Macular Hole Study Group Report 1. Surgery for idiopathic full- thickness macular hole: Two year results of a randomized clinical trial comparing natural history, vitrectomy and vitrectomy plus autologous serum: Morfields Macular Hole Study Group Report no.1. *Arch Ophthalmol* 2004;122:224-236.
- 27-Smidly WE, Feuer W, Cordahi MSG. Internal limiting membrane peeling in macular hole surgery. *Ophthalmology* 2001;108:1471-1476.

Archive of SID