

Diffuse Lamellar Keratitis Induced by Corneal Foreign Body 9.5 Months after Laser in Situ Keratomileusis

Mansouri MR, MD; Jabarvand M, MD

Purpose: To report a case of diffuse lamellar keratitis (DLK) 9.5 months after laser in situ keratomileusis (LASIK) associated with a corneal foreign body.

Patient and Findings: A 32-year-old male developed DLK two days after removal of an intraepithelial corneal foreign body 9.5 months after noncomplicated LASIK. DLK was eliminated after two weeks of topical steroid application and visual acuity returned to the previous level.

Conclusion: Post-LASIK eyes may develop DLK triggered by corneal foreign bodies for a long time after the procedure.

- Bina J Ophthalmol 2007; 12 (4): 529-532.

کراتیت لایه‌ای منتشر به دنبال ورود جسم خارجى به قرنیه بالغ بر ۹ ماه پس از ليزيک

دکتر محمدرضا منصورى* و دکتر محمود جباروند*

هدف: گزارش یک مورد کراتیت لایه‌ای منتشر (DLK)، به دنبال ورود جسم خارجى به قرنیه ۹/۵ ماه پس از عمل ليزيک. **معرفى بیمار:** مرد ۳۲ ساله‌ای با عیب انکسارى -7 Sph در چشم راست و $0.5 \times 1.05 \times -3$ در چشم چپ که تحت عمل ليزيک بدون عارضه قرار گرفته بود؛ ۹/۵ ماه بعد از عمل، به علت برخورد براده فلزى به قرنیه چشم (در سطح اپی‌تلیوم) به اورژانس چشم مراجعه نمود و براده فلزى خارج شد. بیمار دو روز بعد از آن با DLK شدید مراجعه نمود که با استروئید موضعى بهبود یافت و دید تقریباً به حد اول باز گشت. **نتیجه‌گیری:** در چشم‌های ليزيک‌شده، امکان وقوع DLK در اثر هر نوع ضربه‌ای به قرنیه، حتا مدت‌های طولانى بعد از عمل وجود دارد.

• مجله چشم‌پزشكى بينا ۱۳۸۶؛ دوره ۱۲، شماره ۴: ۵۲۹-۵۳۲.

• پاسخ‌گو: دکتر محمدرضا منصورى (e-mail: dr_mr_mansouri@yahoo.com)

تاریخ دریافت مقاله: ۷ اسفند ۱۳۸۵

تاریخ تایید مقاله: ۲۲ خرداد ۱۳۸۵

* دانشیار - چشم‌پزشک - دانشگاه علوم پزشکی تهران

تهران - خیابان قزوین - بیمارستان فارابى - مرکز تحقیقات چشم

مقدمه

(Sands of Sahara) نیز نامیده‌اند. بعدها نام‌ها دیگری نیز بر آن نهاده شد (نظیر non-specific diffuse lamellar keratitis، diffuse intralamellar keratitis و sterile interface keratitis).^۱ سبب‌شناسى DLK به طور دقیق مشخص نیست ولی علل متعددى بیان شده‌اند؛ نظیر موادى که برای تمیز کردن میکروکراتوم مصرف می‌شوند، ذرات فلزى وسایل کراتوم و تیغ،

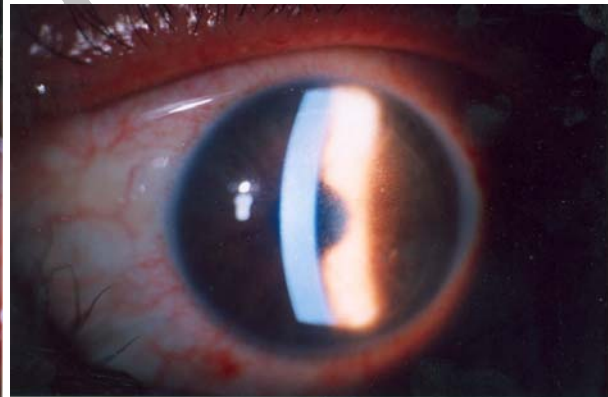
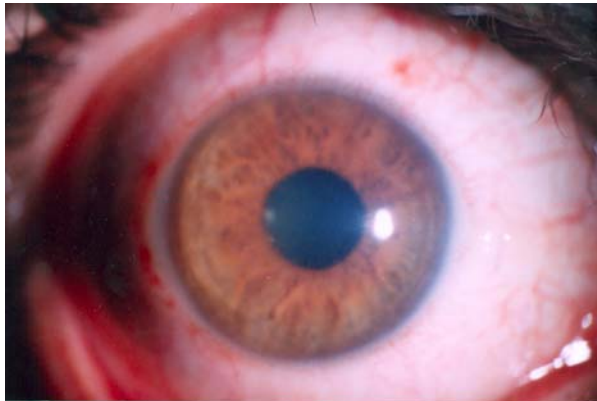
شرایط التهابى فلپ ليزيک به صورت کراتیت لایه‌ای منتشر (DLK) نخستین بار توسط Smith و Maloney^۱ توصیف شد. DLK یک سندرم با علت ناشناخته و غیر عفونى است که باعث ارتشاح در سطح فلپ ليزيک می‌شود. هم‌چنین این سندرم را به علت ویژگی نمای آن در اسیلتمپ، شن‌های صحرا

براده فلزی به چشم، به اورژانس بیمارستان فارابی مراجعه نمود. جسم خارجی که در سطح اپی تلیوم قرینه بود؛ برداشته شد. دو روز بعد از این واقعه، به علت افت دید مراجعه نمود. در معاینه، دید چشم راست ۱/۱۰ همراه با DLK نسبتاً شدید (مرحله ۳) و دید چشم چپ ۹/۱۰ بود. بیمار تحت درمان با استروئید موضعی و نیز ۴۸ ساعت آنتی بیوتیک موضعی قرار گرفت که دو هفته پس از آغاز استروئید درمانی، قرنيه شفاف شد و با اصلاح $۷۵ \times ۲۵ \times ۱ - \text{plano}$ دید ۸/۱۰ داشت ولی چون امکان تغییر عیب انکساری وجود داشت؛ عینک تجویز نشد و مراجعه دیگری هم نداشته است. تصاویر مربوط به یک روز (تصویر ۱) و دو هفته (تصویر ۲) بعد از آغاز درمان ارایه شده‌اند.

اندوتوکسین باکتری‌ها، ترشحات غدد میبومین در سطح داخلی فلپ، نقص در اپی تلیوم قرنيه و غیره.^۲ در این مقاله، موردی گزارش می‌شود که وقوع DLK در وی ۹/۵ ماه بعد از عمل لیزیک به دنبال ورود جسم خارجی به قرنيه (در سطح اپی تلیوم) و برداشتن آن رخ داده است.

معرفی بیمار

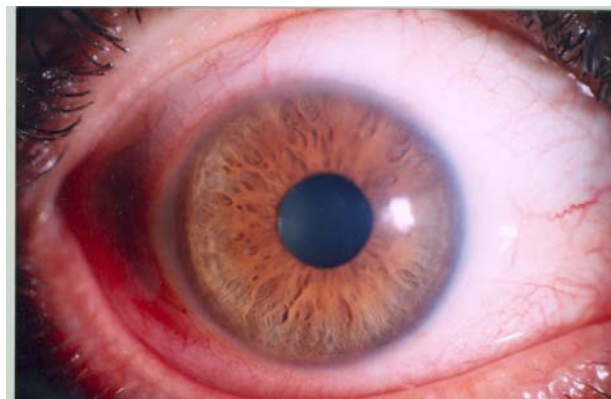مرد ۳۲ ساله‌ای که با عیب انکساری -7 sph در چشم راست و $0.5 \times 1.5 - 0.3$ در چشم چپ حدود ۹/۵ ماه پیش تحت لیزیک بدون عارضه قرار گرفته و به بهترین دید ۸/۱۰ در چشم راست و ۱۰/۱۰ در چشم چپ رسیده بود؛ به دنبال اصابت



تصویر ۱- تصاویر چشم چپ بیمار یک روز پس از آغاز درمان که کدورت قرنيه را نشان می‌دهد.

بحث

کراتیت لایه‌ای منتشر (DLK) بعد از لیزیک، یک فرآیند التهابی استریل است که احتمالات زیادی به عنوان علت آن ذکر شده‌اند ولی هیچ‌کدام قطعی نیستند؛ گرچه در مواجهه با آن باید کراتیت‌های عفونی و قارچی نیز در مد نظر باشند. Smith و Maloney^۳ دو مورد از ترشحات DLK را کشت دادند و هیچ یافته‌ای از قارچ، باکتری و یا میکوباکتریوم یافت نکردند. احتمال دیگری که برای DLK ذکر شده است؛ زمینه‌های مستعد خود فرد نسبت به واکنش‌های التهابی هستند و مشخص نیست چرا در بعضی افراد DLK به صورت خیلی خفیف ولی در بعضی دیگری خیلی شدید اتفاق می‌افتد. ارتشاح مختصر گویچه‌های



تصویر ۲- همان چشم دو هفته پس از درمان که شفاف شدن قرنيه را نشان می‌دهد.

ایجاد شده، تجمع می‌یابند. اگرچه از ترشحات زیر فلپ بیمار معرفی شده، نمونه برداری و کشت انجام نشد ولی سیر آن و بهبود آن با استروئید موضعی، نشان دهنده یک پدیده التهابی است که با صدمه دیدن قرنیه ایجاد شده است.

در تجربه دیگری، یکی از بیماران این جانب نیز که به علت چروکیدگی فلپ مراجعه کرده بود؛ در اتاق عمل اپی تلیوم قرنیه تراشیده و فلپ برگردانده شد و چروک‌ها باز شدند و سپس با لنز تماسی پانسمان گردید و دو روز بعد دچار DLK نسبتاً شدید شد که خوش‌یختانه با استروئید موضعی بهبود یافت.

در یک گزارش، خانم ۵۶ ساله‌ای که سه سال قبل لیزیک شده بود؛ بدون هیچ عامل تحریکی نظیر ضربه و یا نقص اپی تلیوم قرنیه، دچار DLK شد که در نمونه برداری از زیر فلپ، هیچ‌گونه عامل پاتوژنی نداشت و با درمان موضعی بهبود یافت.^۸ این مورد نشان می‌دهد که DLK سال‌ها بعد از لیزیک و بدون هیچ دلیل مشخصی نیز می‌تواند رخ دهد.

موضوع دیگری که گرچه به ضربه ارتباطی ندارد ولی باید در تشخیص افتراقی DLK بررسی شود؛ کراتیت استرومائی لایه‌ای به علت بالا بودن فشار داخل چشمی یا PISK است (elevated IOP induced interlamellar stromal keratitis) عیناً شبیه DLK می‌باشد و مدتی بعد از عمل لیزیک، در اثر افزایش فشار چشم که می‌تواند ناشی از مصرف طولانی استروئید بعد از عمل باشد؛ دیده می‌شود. چهار مورد از آن در مدت یک سال توسط Belin^۹ گزارش شده‌اند. PISK بر خلاف DLK به استروئید پاسخ نمی‌دهد و با قطع استروئید و کاهش فشار چشم بهبود می‌یابد.

نتیجه‌گیری

چشم‌های لیزیک شده ممکن است به دنبال انواع صدمات قرنیه و یا در مواردی حتی بدون هر گونه صدمه قابل ذکر، مدت‌ها پس از یک لیزیک بدون عارضه، دچار DLK شوند که پس از رد مواردی هم‌چون PISK، با درمان سریع استروئید موضعی بهبود می‌یابند.

سفید خونی در سطح فلپ همراه با نقص اپی تلیومی بسیار اندک در قرنیه در روز بعد از عمل، پدیده شایعی است که در بیش تر موارد بدون باقی گذاشتن عارضه‌ای، جذب می‌شود.^۴

از علت‌های احتمالی دیگر DLK بعد از ترومای اپی تلیوم به قرنیه لیزیک شده، عوامل درون‌زاد (اندوژن) هستند که محرک التهاب می‌شوند. یکی از این محرک‌ها، آزاد شدن سیتوکین‌ها مثل اینترلوکین-۱ می‌باشد که کراتوسیت‌ها را برای تولید کیموکیناز که یک کیموتاکتیک برای یاخه‌های التهابی است؛ تحریک می‌نماید. به عوامل برون‌زاد (اگزوژن) مانند بتادین و مواد ضد عفونی کننده نیز به ویژه در مواردی که در یک گروه به صورت اپیدمی دیده می‌شود؛ باید شک کرد.^۵

در مطالعه‌ای که توسط Wilson^۵ انجام شد؛ از مجموع ۱۵۶۹ چشم لیزیک شده شامل ۱۳۵۲ چشم یک بار لیزیک شده و ۲۱۷ بیماری که برای بار دوم لیزیک شدند (LASIK enhancement)؛ ۱۷ مورد (۱/۱ درصد) دچار DLK شدند که تفاوت قابل اهمیتی نیز بین بیماران یک بار و دو بار لیزیک شده وجود نداشت. نکته جالبی که مشابه بیمار معرفی شده ما نیز می‌باشد این که، دو مورد از این موارد DLK، سه ماه پس از لیزیک به دلیل خراش روی قرنیه (epithelium abrasion) بوده‌اند. گزارش دیگری که بسیار شبیه مورد ما بوده است؛ مرد ۴۷ ساله‌ای بود که ۶ ماه پس از عمل لیزیک بدون عارضه، به علت جسم خارجی فلزی روی قرنیه و پس از برداشتن آن، دچار DLK شد.^۶

جابه‌جایی فلپ در اثر ضربه نیز می‌تواند باعث DLK شود. در گزارش Schwartz^۶ بیماری ۳ هفته بعد از عمل لیزیک، به علت اصابت لبه تیز کاغذ به چشم دچار جابه‌جایی فلپ گردید که بلافاصله مراجعه نمود و فلپ به جای خود برگردانده شد و فردای آن روز دچار DLK گردید. در گزارش Yavitz^۷ نیز DLK دو ماه پس از عمل به علت نقص قرنیه‌ای ناشی از تروما دیده شد. در تمامی موارد، بیماران فوق همانند بیمار ما، با استروئید موضعی بهبود یافتند.

بیمار معرفی شده و موارد مشابهی که ذکر شدند این واقعیت را بیان می‌کنند که ضربه به قرنیه می‌تواند محرک یک پدیده التهابی باشد و گویچه‌های سفید در فضایی که در زیر فلپ

منابع

- 1- Gimbel HV, Penna EE. LASIK complications: prevention and management. Thorafore, NJ: Slack Inc.; 1999.
- 2- Khan BF. Management of infectious, inflammations and lamellar keratitis after LASIK. In: Azar DT, Koch DD. LASIK fundamental, surgical techniques and complications. 1st ed. New York: Morcel Dekker, INC; 2003: 477-481.
- 3- Smith RJ, Maloney RK. DLK: A new syndrom in lamellar refractive surgery. *Ophthalmology* 1998;105:1721-1726.
- 4- Wesenthal RW. Diffuse lamellar keratitis induced by trauma 6 month after LASIK. *J Refract Surg* 2000;16:749-751.
- 5- Wilson SE, Ambrosio R Jr. Sporadic DLK after LASIK. *Cornea* 2002;21:560-563.
- 6- Schwartz GS, Park DH. Traumatic flap displacement and subsequent DLK after LASIK. *Cataract Refract Surg* 2001;27:781-783.
- 7- Yavitz EQ. DLK caused by mechanical of epithelium 60 days after LASIK. *J Refract Surg* 2001;17:621.
- 8- Jin GL. Late onset idiopathic DLK after LASIK. *J Cataract Refract Surg* 2005;31:435-437.
- 9- Belin MW. Elevated IOP induced intralamellar stromal keratitis. *Ophthalmology* 2002;109:1929-1933.

Archive of SID