

Tonic Pupil Associated with Ocular Siderosis

Dehghani AR, MD; Akhlaghi MR, MD; Sari Mohammadli M, MD; Ghanbari H, MD; Tavakoli M, MD

Purpose: To report tonic pupil in a patient with ocular siderosis.

Case Report: A 12-year-old male patient presented with over-sized right pupil from two weeks before. Visual acuity (VA) was 10/10 in both eyes without afferent pupillary defect. Anisocoria was present with the right and left pupils, measuring 5 and 3 mm in diameter, respectively. Anisocoria was greater in bright light and there was a good constriction of right pupil in response to 0.1% pilocarpine. A metallic foreign body was found on funduscopy and orbital X-Ray. The patient was lost to follow up. Two months later he returned with VA of 6/10 in the right eye. Tonic pupil was still present and pigmentary changes were seen on fundus examination. A foreign body measuring 1.5×1.5 mm in size was extracted with deep vitrectomy. Anisocoria and signs of tonic pupil resolved completely six months after surgery but a faint posterior subcapsular cataract was detected. Best-corrected visual acuity was 7/10 at final follow-up.

Conclusion: Ocular siderosis can present with a tonic pupil and should be considered in the differential diagnosis of this condition.

- Bina J Ophthalmol 2007; 13 (1): 133-138.

یک مورد مردمک تونیک در همراهی با سیدروز چشم

دکتر علیرضا دهقانی^۱، دکتر محمدرضا اخلاقی^۱، دکتر محمد ساری محمدلی^۲، دکتر حشمت‌اله قنبری^۳ و دکتر مهدی نوکلی^۴

هدف: گزارش یک مورد همراهی مردمک تونیک با سیدروز چشمی.

معرفی بیمار: پسر ۱۰ ساله‌ای با مردمک بزرگ چشم راست از ۲ هفته قبل مراجعه نمود. دید دو چشم ۱۰/۱۰ بدون مارکوس گان بود. قطر مردمک در چشم راست ۵ میلی‌متر و در چشم چپ ۳ میلی‌متر بود. آنیزوکوریا در روشنایی بیش‌تر و در تاریکی کم‌تر بود. مردمک چشم راست به پیلوکارپین ۰/۱ درصد واکنش نشان می‌داد. در فوندوسکپی، در قسمت تحتانی شبکیه یک جسم بیگانه دیده شد که در گرافی ساده نیز قابل مشاهده بود. بیمار دو ماه بعد با کاهش دید چشم راست در حد ۶/۱۰ مراجعه نمود. هم‌چنان مشخصات مردمک تونیک در چشم راست دیده می‌شد و تغییرات پیگمانتری در شبکیه قابل مشاهده بود. بعد از انجام ویتراکتومی عمیق، یک جسم بیگانه به ابعاد ۱/۵×۱/۵ میلی‌متر خارج شد. در پی‌گیری‌های بعدی، آنیزوکوریا به تدریج برطرف شد و پس از گذشت ۶ ماه از خارج کردن جسم بیگانه، اندازه مردمک‌ها برابر گردید و دیگر علامتی از مردمک تونیک وجود نداشت. در معاینه با اسلیت‌لمپ، آب‌مروراید زیرکپسولی خلفی مختصری دیده می‌شد و بهترین دید اصلاح‌شده چشم راست ۷/۱۰ بود. بیمار برای پی‌گیری مراجعه ننمود.

نتیجه‌گیری: سیدروز چشمی می‌تواند موجب مردمک تونیک شود و باید در تشخیص افتراقی مردمک تونیک قرار گیرد.

- مجله چشم‌پزشکی بینا ۱۳۸۶؛ دوره ۱۳، شماره ۱: ۱۳۸-۱۳۳.

• پاسخ‌گو: دکتر علیرضا دهقانی (e-mail: adehghani45@yahoo.com)

۱- استادیار- چشم پزشکی- دانشکده پزشکی اصفهان
 ۲- دستیار- چشم پزشکی- دانشکده پزشکی اصفهان
 ۳- دانشیار- چشم پزشکی- دانشکده پزشکی اصفهان
 اصفهان- بیمارستان فیض- مرکز تحقیقات چشم

دریافت مقاله: ۶ اردیبهشت ۱۳۸۶
 تایید مقاله: ۱۵ مرداد ۱۳۸۶

مقدمه

سیدروز چشمی (siderosis bulbi) بیماری تهدیدکننده بینایی ناشی از جسم بیگانه داخل چشمی حاوی آهن می باشد و می تواند از ۱۸ روز تا ۸ سال پس از ورود جسم بیگانه به چشم، اتفاق افتد. علائم بالینی آن شامل شب کوری، محدود شدن میدان بینایی به صورت متحدالمرکز و افت بینایی هستند. نشانه های سیدروز چشمی عبارتند از تغییر رنگ استرومای قرنی به رنگ شبیه زنگ، هتروکرومی و تغییر رنگ عنبیه به سمت قهوه ای، میدریاز عنبیه و عدم پاسخ به نور، رسوبات قهوه ای رنگ روی سطح قدامی عدسی، آب مروارید، کدورت های زجاجیه، پیگمانتاسیون محیطی شبکیه (زودرس)، پیگمانتاسیون منتشر شبکیه (دیررس)، نازک شدن عروق شبکیه، تغییر رنگ و آتروفی دیسک بینایی، گلوکوم زاویه باز ثانویه ناشی از تجمع آهن در شبکه تورینه (trabecular meshwork)، ایجاد کدورت عدسی و زجاجیه و استحاله لایه پیگمانته شبکیه^{۱-۴}. در اکثر موارد، خارج کردن زودهنگام جسم بیگانه، درمان انتخابی می باشد.^۵ تغییرات ایجاد شده در الکترو رتینوگرام (ERG) می توانند جهت تعیین پیشرفت سیدروز و تصمیم گیری در مورد درمان، کمک کننده باشد. کاهش موج B، یافته نسبتاً حساسی در سیدروز می باشد. به نظر می رسد که کاهش موج B تا حداکثر ۵۰ درصد، برگشت پذیر است و کاهش بیش تر معمولاً با تغییرات غیر قابل برگشت در چشم همراه خواهد شد.^۶

مردمک تونیک از جمله مردمک Adie (Adie tonic pupil) یکی از علل آنیزوکوریاست که در آن، مردمک چشم درگیر دچار میدریاز می گردد و آنیزوکوریا در روشنایی بیش تر می شود و در تاریکی حتماً ممکن است مردمک بیمار تنگ تر از طرف مقابل باشد.^۷ میدریاز نسبی در روشنایی، واکنش ضعیف یا عدم واکنش به نور، میوز آهسته در واکنش به کار نزدیک طولانی مدت، اتساع مجدد آهسته بعد از اتمام کار نزدیک، فلج

قطاعی (sectoral) اسفنکتر عنبیه، حرکات کرمی شکل قطعه ای لبه عنبیه، کاهش تطابق و واکنش شدید مردمک به مکولیل (mecholyly) ۲/۵ درصد یا پیلوکارپین ۰/۱۲۵ درصد، از ویژگی های مردمک تونیک هستند کاهش پاسخ مردمک تونیک به نور، حین معاینه با اسلیت لمپ، به صورت فلج منطقه ای عنبیه مشخص می شود. فلج تطابق، حساسیت شدید (super sensitivity) به پیلوکارپین یا دیگر مواد کولینرژیک رقیق به علت از بین رفتن اعصاب پس گانگلیونی (post ganglionic) می باشد.^۸ در این مقاله، بیماری با ابتلای همزمان به سیدروز چشمی و مردمک تونیک معرفی می گردد.

معرفی

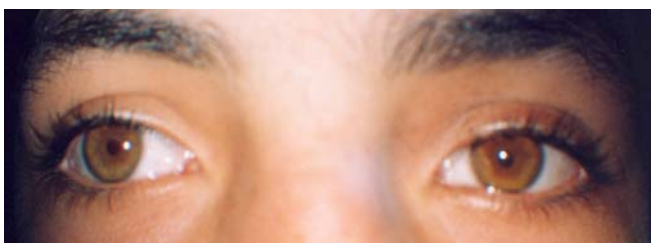پسری ۱۰ ساله با شکایت از بزرگی مردمک چشم راست از حدود ۲ هفته قبل مراجعه نمود. بیمار سابقه بیماری چشمی یا سیستمیک خاصی را ذکر نمی کرد. حدت بینایی هر دو چشم ۱۰/۱۰ بود. در معاینه، اندازه مردمک در چشم راست ۵ میلی متر و در چشم چپ ۳ میلی متر بود (تصویر ۱). مردمک چشم راست به میزان کم و به کندی به نور واکنش نشان می داد ولی واکنش مردمک چشم چپ به نور طبیعی بود. میزان آنیزوکوریا در روشنایی بیش تر و در تاریکی کم تر بود. مردمک چشم راست در نگاه به نزدیک، مختصری بهتر جواب می داد. مارکوس گان منفی بود. معاینه مردمک با اسلیت لمپ در چشم چپ طبیعی بود و حرکات لرزشی خفیف در حاشیه مردمک چشم راست مشاهده می شد و نامنظمی موضعی در حاشیه مردمک راست وجود داشت. معاینه قرنیه، اتاق قدامی، عدسی و قسمت قدامی زجاجیه در حد طبیعی بود.

ابتدا برای بیمار با شک به مردمک تونیک، قطره پیلوکارپین ۰/۱ درصد چکانده شد که مردمک چشم راست کاملاً میوتیک گردید و چشم چپ بدون تغییر ماند (تصویر ۲). در مراجعه روز بعد، بیمار تحت فوندوسکوپی قرار گرفت. در فوندوسکوپی چشم

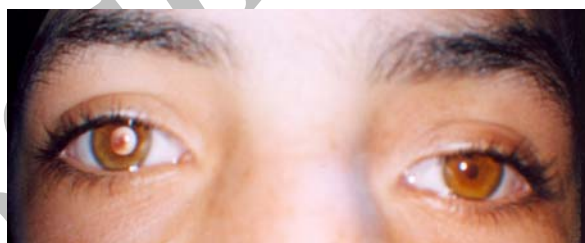چشم راست هم چنان نشان می داد. بیمار همکاری لازم جهت اندازه گیری میزان تطابق را نداشت.

بیمار ابتدا سابقه ای از اصابت جسم بیگانه به چشم نمی داد ولی پس از گرفتن شرح حال دقیق تر، سابقه چکش کاری و اصابت جسم بیگانه به چشم راست را در حدود ۲ ماه قبل متذکر شد. امکان انجام ERG، به علت در دسترس نبودن، وجود نداشت. انجام جراحی خارج نمودن جسم بیگانه به بیمار توصیه شد ولی والدین بیمار در ابتدا نسبت به انجام عمل جراحی تردید داشتند و رضایت به انجام عمل ندادند.

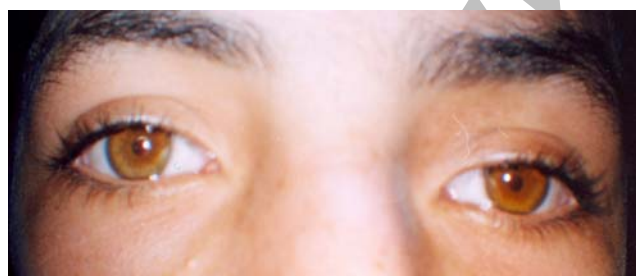راست در قسمت تحتانی زجاجیه، حدود ساعت ۶، یک جسم بیگانه به ظاهر فلزی به اندازه حدود یک میلی متر، به صورت شناور مشاهده شد. در قسمت تحتانی شبکیه در نزدیکی مکان قرارگیری جسم بیگانه، تغییرات پیگمانته به صورت هایپر و هایپویگمنتیشن مشاهده شد (تصویر ۳). هیچ اسکاری در قرنیه، صلبیه و لیمبوس، ناشی از ورود جسم بیگانه، مشاهده نگردید. پرتونگاری ساده از کاسه چشم، جسم بیگانه حاجبی را نشان داد. استفاده از قطره پیلوکارپین ۰/۱ درصد در مراجعات بعدی، بیش حساسیتی (hypersensitivity) به پیلوکارپین را در



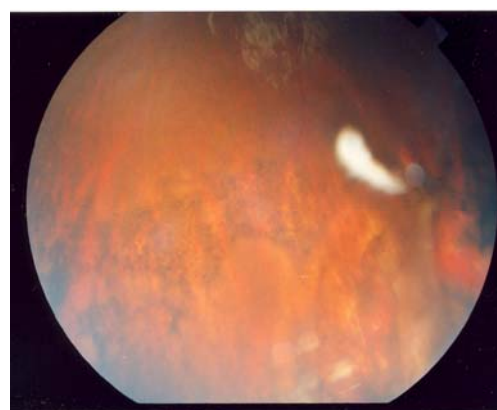
تصویر ۲- بعد از چکاندن قطره پیلوکارپین ۰/۱ درصد: مردمک چشم چپ تغییری نکرد ولی مردمک چشم راست میوتیک شد.



تصویر ۱- قبل از چکاندن قطره پیلوکارپین ۰/۱ درصد



تصویر ۴- شش ماه پس از عمل جراحی ویتراکتومی عمیق که قطر مردمک چشم راست نیز طبیعی شد.



تصویر ۳- فوندوس چشم راست قبل از عمل: جسم بیگانه شناور در زجاجیه به همراه تغییرات اپی تلیوم پیگمانته شبکیه به صورت هایپر و هایپویگمنتیشن

شبکیه و به طور موضعی شدید در نزدیک جسم بیگانه در شبکیه ایجاد شده بود. بیمار تحت ویتراکتومی عمیق از طریق پارس پلانا قرار گرفت. جسم بیگانه به ابعاد $1/5 \times 1/5$ میلی متر، به وسیله فورسپس خارج شد و باند پروفیلاکتیک برای بیمار

بیمار ۲ ماه بعد، این بار با کاهش دید مراجعه نمود که در معاینه، دید وی ۶/۱۰ بود. تغییر رنگ واضحی در عنبیه ایجاد شده بود (هتروکرومی) ولی در مقدار آنیزوکوریا تغییری دیده نشد. هم چنین تغییرات پیگمانته منتشر مختصر، در محیط

ایدیوپاتیک می‌باشد. در بررسی هیستوپاتولوژیک، تخریب یاخته‌های عصبی در گانگلیون مژگانی دیده می‌شود.^{۷-۹}

سیدروز چشمی ناشی از جسم بیگانه داخل چشمی با نشانه‌های بالینی قرنیه قهوه‌ای‌رنگ (رنگ زنگ)، هتروکرومی عنبیه، آب‌مرورید، گلوکوم زاویه‌باز ثانویه، یوویت، پرخونی دیسک بینایی، رسوب آهن در زیر کپسول عدسی، استحاله شبکه و میدریاز مشخص می‌شود. با بررسی متون مختلف چشم‌پزشکی، به جز یک مورد، علایم مشخص‌کننده مردمک تونیک در مورد سیدروز چشمی توصیف نشده‌اند. Weiss و همکاران^{۱۸}، سه بیمار مبتلا به سیدروز چشمی را گزارش کردند که یکی از آن‌ها علایمی از مردمک تونیک را در چشم مبتلا داشته است. به جز مورد ذکر شده، گزارش دیگری دال بر همراه بودن سیدروز و مردمک تونیک یافت نشد. در بیمار ما، چشم درگیر، علایم تبییک مردمک تونیک را داشت. مردمک به نور پاسخ نمی‌داد ولی در نگاه نزدیک مختصری تنگ‌تر می‌شد. در پاسخ به پیلوکارپین ۰/۱ درصد نیز کاملاً میوتیک گردید. هم‌چنین فلج قطاعی اسفنکتر عنبیه و حرکات گرمی‌شکل قطعه‌ای لبه عنبیه وجود داشت.

در تمام گزارش‌های گذشته از بیماران مبتلا به سیدروز، درگیری مردمک به صورت میدریاز و عدم پاسخ به نور بود اما هیچ کدام با نگاه به نزدیک واکنش نشان نداده بودند یا انجام این معاینه ذکر نشده بود.^{۱۱،۱۹،۲۰} تنها در مطالعه Weiss و همکاران^{۱۸} در هر ۳ بیمار معرفی شده با سیدروز، واکنش مردمک به نور ضعیف و واکنش مردمک به دید نزدیک بهتر بود و در یک مورد هم که آزمون پیلوکارپین ۰/۱ درصد انجام شده بود؛ میوز متوسطی در مردمک چشم مبتلا ایجاد گردید. در بررسی پاتولوژیک بیماران مبتلا به سیدروز، در عنبیه، رسوب شدید آهن در لایه‌های ماهیچه‌های اسفنکتر و گشادکننده دیده شده است اما ماهیچه‌های مژگانی، درگیری مختصری داشته‌اند. با توجه به یافته‌های فوق، میدریاز و حفظ نسبی تطابق در بیماران دچار سیدروز چشمی، قابل توجیه است.^{۱۱،۱۹،۲۰}

بروز مردمک تونیک همراه با سیدروز را می‌توان با ایجاد آسیب به اعصاب انتهایی کولینرژیک در چشم و منجر شدن به بیش‌حساسیتی ناشی از عصب‌زدایی (supersensitivity denervation) توجیه نمود. اگرچه وجود هم‌زمان ولی غیر مرتبط سیدروز و مردمک تونیک می‌تواند

گذاشته شد. در پی‌گیری، آنیزوکوریا به تدریج کاهش یافت و پس از ۶ ماه، اندازه مردمک‌ها مساوی شد (تصویر ۴) و علامتی از مردمک تونیک وجود نداشت. در این ویزیت، بهترین دید اصلاح‌شده چشم راست ۷/۱۰ بود و در معاینه با اسلیت‌لمپ، آب‌مرورید زیرکپسولی خلفی مختصری مشاهده شد که علت اصلی کاهش دید بیمار بود. هتروکرومی بیمار نیز بهبود یافت ولی چشم راست بیمار به میزان ۳۰ پریم دیوپتر دچار انحراف به خارج بود.

بحث

آنیزوکوریا، به غیر مساوی بودن اندازه مردمک‌های چشم اطلاق می‌گردد که علل مختلفی برای آن ذکر شده‌اند. مردمک تونیک یا مردمک Adie tonic pupil (Adie tonic pupil) یکی از علل آنیزوکوریا می‌باشد که در آن، مردمک چشم درگیر دچار میدریاز است و آنیزوکوریا در روشنایی بیش‌تر می‌شود و در تاریکی حتماً ممکن است مردمک مبتلا تنگ‌تر از طرف مقابل باشد.^۷ مشخصات مردمک تونیک عبارتند از کاهش پاسخ مردمک به نور، فلج منطقه‌ای عنبیه، فلج تطابقی، انفکاک نور-نزدیک (light-near dissociation)، بیش‌حساسیتی به پیلوکارپین یا دیگر مواد کولینرژیک رقیق.^۸

مردمک تونیک را به ۳ گروه اصلی تقسیم کرده‌اند:^۹ (۱) مردمک تونیک موضعی، (۲) مردمک تونیک نوروپاتیک و (۳) سندروم Adie. در مردمک تونیک موضعی، به علت یک مشکل موضعی در گلوب یا حدقه و صدمه به رشته‌های پاراسمپاتیک پس‌گانگلیونی یا گانگلیون مژگانی، علایم مردمک تونیک ظاهر می‌شوند. از این دسته می‌توان به جراحی، تومور مشیمیه، تزریق الکل ترابولبار، ضربه، بیماری‌های عفونی نظیر سیفلیس، واریسلا، پاروو-ویروس B۱۹، هرپس سیمپلکس، لایم و هم‌چنین آرتريت یاخته ژانت، تومور حدقه، تزریق ترابولبار و فوتوکواگولیشن شبکه (به ویژه با لیزر دیود) اشاره کرد.^{۹-۱۷} در این دسته، وجود جسم بیگانه در چشم یا سیدروز، به عنوان اتیولوژی مردمک تونیک موضعی مطرح نشده است. از دسته دوم می‌توان به دیابت، الکلیسم، سیفلیس، دیس‌اتونومی سیستمیک و نوروپاتی‌های پیرتونیک اشاره کرد که همگی درگیری دوطرفه ایجاد می‌کنند.^۹ سندروم Adie عبارت است از همراهی مردمک تونیک با کاهش رفلکس‌های اندام‌ها و

باشد؛ احتمال برگشت پذیری بسیار زیاد است اما در صورت کاهش بیش از ۵۰ درصد در موج B الکترورتینوگرام، احتمال برگشت پذیری به شدت کاهش خواهد یافت^{۶،۹،۲۱}.

در بیمار ما نیز بعد از گذشت ۶ ماه از عمل جراحی، علاوه بر بهبود علایم سیدروز، مردمک کاملاً به نور واکنش داد و آنیزوکوریا به طور کامل برطرف شد و دیگر علامتی از مردمک تونیک در چشم بیمار وجود نداشت. این برگشت کامل عملکرد مردمک و برطرف شدن آنیزوکوریا، احتمال وجود مردمک تونیک جدا از سیر بیماری سیدروز را منتفی می‌سازد؛ زیرا در صورت جدا بودن سیر این دو بیماری، بعد از بهبود سیدروز در بیمار ما، مردمک تونیک باید باقی می‌ماند. در مطالعه Weiss و همکاران^{۱۸} نیز در هر دو بیمار پس از خارج کردن جسم بیگانه، سیدروز و مردمک تونیک به تدریج برطرف شدند.

در نتیجه می‌توان گفت که سیدروز می‌تواند در عنیبه، علایمی شبیه به مردمک تونیک ایجاد کند و یا یکی از علل ایجاد آن باشد. لذا در گروه‌های پرخطر از نظر وجود جسم بیگانه در چشم که با علایم مردمک تونیک مراجعه می‌کنند؛ در نظر گرفتن تشخیص جسم بیگانه داخل چشمی و شروع سیدروز، منطقی است.

مطرح باشد ولی برطرف شدن علایم مردمک تونیک پس از خروج جسم بیگانه، علیه آن است. در بیمار ما در معاینه ۶ ماه بعد از خارج کردن جسم بیگانه، پاسخ مردمک به نور بهبود یافت، آنیزوکوریا برطرف گردید و اندازه مردمک به حد ۳ میلی‌متر رسید. چشم راست حدود ۳۰ پریزم دیوپتر آگزوتروپیا پیدا کرده بود که احتمالاً به علت باند پروفیلاکتیک و از بین رفتن فیوژن به علت کاهش بینایی بود. هتروکرومی نیز کم‌تر شده بود. برطرف شدن علایم سیدروز و بازگشت عملکرد مردمک بعد از خارج کردن جسم بیگانه، در مطالعات گذشته نیز به طور مکرر ذکر شده است. Black^{۱۹} بازگشت رنگ طبیعی مردمک، پاسخ طبیعی به نور و برطرف شدن آنیزوکوریا را در موارد متعددی ذکر کرده است. Welch^{۲۰} نیز با بررسی متون مختلف و مقالات گذشته، برگشت پذیر بودن علایم سیدروز از جمله برطرف شدن هتروکرومی و آنیزوکوریا و بهبود دید را پس از خارج کردن جسم بیگانه گزارش کرده است. گزارش‌های محدودی وجود دارند مبنی بر این که در مواردی پس از جذب کامل جسم بیگانه کوچک باقی‌مانده در داخل چشم، علایم سیدروز به تدریج کاهش یافته و یا به طور کامل برطرف شده‌اند^۱. در مورد برگشت پذیر بودن سیدروز با مطالعات ERG مشخص شده است که اگر کاهش موج B تا حداکثر ۵۰ درصد

منابع

- 1- Duke-Elder S, MacFaul PA. Mechanical injuries. In: Duke-Elder S, ed. System of Ophthalmology. 1st ed. St. Louis: CV Mosby; 1972: 525-544.
- 2- Ghoraba H, al-Nahrawy O, Mohamed OA, Sabagh H. Non-recordable electroretinogram in siderosis bulbi might not indicate poor visual outcome. *Retina* 2001;21:277-279.
- 3- O'Duffy D, Salmon JF. Siderosis bulbi resulting from an intraocular foreign body. *Am J Ophthalmol* 1999;127:218-219.
- 4- Kuhn F, Witherspoon CD, Skalka H, Morris R. Improvement of siderotic ERG. *Eur J Ophthalmol* 1992;2:44-45.
- 5- Hope-Ross M, Mahon GJ, Johnston PB. Ocular siderosis. *Eye* 1993;7(Pt.3):419-425.
- 6- Knave B. Electroretinography in eyes with retained intraocular metallic foreign bodies. *Acta Ophthalmol* 1969;44(Suppl.100):3-63.
- 7- Slamovis TL, Glaser JS. The pupil and accommodation. In: Glaser JS. Neuro-ophthalmology. 3rd ed. Philadelphia: Lippincott, William and Wilkins; 1999: 527-552.
- 8- Duke-Elder S, MacFaul PA. Neuroophthalmology. In: Duke-Elder S, ed. System of Ophthalmology. 1st ed. St. Louis: CV Mosby; 1972: 681-688.
- 9- Thompson HS. Adie's syndrome: some new observations. *Trans Am Ophthalmol Soc* 1977;75:587-626.
- 10- American Academy of Ophthalmology Adie tonic pupil. In: Basic and clinical science course: neuroophthalmology. USA: The Academy; 2004-2005: 258-260.
- 11- Yasaki S, Ohshima J, Yonekura J, Takahashi Y, Someya K. A case of early syphilis presenting general paresis-like symptoms and bilateral tonic pupils. *Rinsho Shinkeigaku* 1992;32:994-999.[Abstract]
- 12- Corridan PG, Laws DE, Morrell AJ, Murray PI. Tonic pupils and human parvovirus (B19) infection. *J Clin Neuroophthalmol* 1991;11:109-110.
- 13- Anzai T, Uematsu D, Takahashi K, Katayama T. Guillain-Barre syndrome with bilateral tonic pupils. *Intern Med* 1994;33:248-251.
- 14- Stricker RB, Winger EE. Holmes-Adie syndrome and Lyme disease. *Lancet* 2001;357:805.

- 15- Currie J, Lessell S. Tonic pupil with giant cell arteritis. *Br J Ophthalmol* 1984;68:135-138.
- 16- Goldstein SM, Liu GT, Edmond JC, Katowitz JA, Rorke LB. Orbital neural-glioma associated with a congenital tonic pupil. *J AAPOS* 2002;6:54-55.
- 17- Patel JL, Jenkins L, Benjamin L, Webber S. Dilated pupils and loss of accommodation following diode panretinal photocoagulation with sub-tenon local anaesthetic in four cases. *Eye* 2002;16:628-632.
- 18- Weiss MJ, Hofeldt AJ, Behrens M, Fisher K. Ocular siderosis: diagnosis and management. *Retina* 1997;17:105-108.
- 19- Black NM. Siderosis bulbi with dilated inactive pupil. Recovery of pupillary activity after removal of foreign body. *Trans Am Ophthalmol Soc* 1923;21:171-182.
- 20- Welch RB. Two remarkable events in the field of intraocular foreign body: (1) The reversal of siderosis bulbi. (2) The spontaneous extrusion of an intraocular copper foreign body. *Trans Am Ophthalmol Soc* 1975;73:187-203.
- 21- Lit ES, Young LH. Anterior and posterior segment intraocular foreign bodies. *Int Ophthalmol Clin* 2002;42:107-120.

Archive of SID