

Traumatic Wound Dehiscence and Lens Extrusion after Penetrating Keratoplasty

Foroutan AR, MD; Gholami Gheibi H, MD; Joshaghani M, MD; Ahadian A, MD; Foroutan P, MD

Purpose: To investigate the risk factors of wound dehiscence and lens extrusion following blunt trauma in patients with penetrating keratoplasty (PK) as well as the results of treatment.

Methods: In a retrospective case series, 7 eyes of 7 patients including 6 male and one female subjects were investigated. All cases received primary care at the time of referral and then underwent secondary repair under general anesthesia in operation room setting. After evaluation of the wound, anterior vitrectomy was performed and secondary wound repair was done using nylon 10-0.

Results: Mean age of patients was 20.6 ± 6.2 (range 10 to 30) years and mean interval between keratoplasty and trauma was 15.6 ± 10.1 (range 2.5 to 26.5) months. Mean best-corrected visual acuity of patients before the trauma and at final follow-up was 0.6 ± 0.38 logMAR (20/80) and 0.9 ± 0.96 logMAR (20/160), respectively. In one case, visual acuity decreased to light perception after the final treatment. No case needed re-graft. Most prevalent site of dehiscence was superior to the graft (4 cases) and the most prevalent cause of blunt trauma was hitting by hand. No case of endophthalmitis occurred.

Conclusion: PK patients are susceptible to wound dehiscence due to trauma especially during the first postoperative year. This is more prevalent in young male subjects who are more prone to trauma because of higher social activities. Proper explanation of this problem for patients together with using protective eye shields as well as performing lamellar keratoplasty instead of PK if possible can decrease side effects of trauma in these patients.

- Bina J Ophthalmol 2008; 13 (3): 321-325.

نتایج درمان جداسدگی محل جوشگاه پیوند نفوذی قرنیه و خروج لنز داخل چشمی به دنبال ترومای غیر نافذ

دکتر علیرضا فروتن^۱، دکتر حبیب غلامی غیبی^۲، دکتر محمود جوشقانی^۳، دکتر محمدجعفر قائم‌پناه^۴، دکتر علی احدیان^۵ و پوریا فروتن^۵

هدف: تعیین عوامل خطر ساز و نتایج درمان در مواردی از پیوند نفوذی قرنیه (PK) که به دنبال ترومای غیر نافذ دچار جداسدگی محل جوشگاه پیوند و نیز خارج شدن لنز داخل چشمی (IOL) شده بودند.

روش پژوهش: مطالعه موارد بیماری به روش گذشته نگر بر روی ۷ چشم از ۷ بیمار انجام شد. همه چشم‌ها بلافاصله پس از مراجعه به دنبال تروما، تحت مراقبت‌های اولیه قرار گرفتند و سپس ترمیم ثانویه تحت بی‌هوشی عمومی در اتاق عمل انجام پذیرفت. پس از ارزیابی محل زخم، ویتروکتومی قدامی انجام شد و ترمیم ثانویه زخم نیز به وسیله بخیه با نایلون ۱۰-۰ انجام شد.

یافته‌ها: بیماران شامل ۶ مرد و یک زن با میانگین سنی 20.6 ± 6.2 سال (۱۰ تا ۳۰ سال) بودند. میانگین فاصله بین پیوند قرنیه و تروما 15.6 ± 10.1 ماه (۲۶/۵-۲/۵ ماه) بود. میانگین بهترین دید اصلاح شده بیماران قبل از تروما 0.6 ± 0.38 لوگمار (معادل ۲۰/۸۰) و بعد از درمان نهایی 0.9 ± 0.96 لوگمار (معادل ۲۰/۱۶۰) بود. دید نهایی یک بیمار به حد درک نور کاهش یافت. در هیچ مورد به پیوند مجدد نیاز نشد. بیشترین موارد جداسدگی جوشگاه زخم در قسمت فوقانی پیوند (۴ مورد) قرار داشت. بیشترین عامل تروما، ضربه سیلی بود. هیچ موردی از اندوفتالمیت مشاهده نشد. **نتیجه‌گیری:** بیمارانی که تحت عمل پیوند نفوذی قرنیه قرار می‌گیرند؛ در هر زمانی به ویژه در سال اول، مستعد

جداشدگی جوشگاه پیوند به دنبال تروما هستند. این مساله در مردان جوان که فعالیت اجتماعی بیش‌تری دارند و در معرض تروما هستند؛ شیوع بالاتری دارد و می‌تواند منجر به نابینایی گردد. توجه کامل بیماران نسبت به این مساله و استفاده از محافظ چشم و در صورت امکان، انجام پیوند لاملار قرنیه به جای PK در مواردی که اندیکاسیون دارد؛ می‌تواند عوارض ناشی از تروما را در این بیماران کاهش دهد.

• مجله چشم‌پزشکی بینا ۱۳۸۷؛ دوره ۱۳، شماره ۳: ۳۲۵-۳۲۱.

• پاسخ‌گو: دکتر علیرضا فروتن (e-mail: arforoutan@gmail.com)

دریافت مقاله: ۲۳ بهمن ۱۳۸۶

تایید مقاله: ۲۴ فروردین ۱۳۸۷

۱- دانشیار- چشم‌پزشک- دانشگاه علوم پزشکی ایران

۲- فلوشیپ قرنیه- چشم‌پزشک- دانشگاه علوم پزشکی ایران

۳- استادیار- چشم‌پزشک- دانشگاه علوم پزشکی ایران

۴- پزشک عمومی- دانشگاه علوم پزشکی ایران

۵- دانشجوی پزشکی- دانشگاه علوم پزشکی تهران

تهران- خیابان ستارخان- خیابان نیایش- بیمارستان رسول اکرم (ص)- مرکز تحقیقات چشم

روش پژوهش

این مطالعه مجموعه موارد بیماری، به صورت گذشته‌نگر انجام شد. در این مطالعه، ۷ چشم از ۷ بیمار که در بیمارستان رسول اکرم (ص) تحت عمل PK قرار گرفته بودند و طی سال‌های ۸۶-۱۳۸۲ به دنبال ترومای غیرنافذ دچار جداشدگی جوشگاه محل پیوند و خارج شدن لنز داخل چشمی (IOL) شده بودند؛ مورد بررسی قرار گرفتند. بیمارانی که به دنبال شل شدن بخیه‌ها یا هنگام برداشتن بخیه‌های ممتد یا مجزای پیوند قرنیه و یا به دنبال زخم عفونی قرنیه دچار جداشدگی محل جوشگاه شده بودند و هم‌چنین مواردی که به دنبال تروما دچار هایفما بدون جداشدگی جوشگاه پیوند شده بودند؛ وارد مطالعه نشدند.

برای همه بیماران بلافاصله بعد از مراجعه به خاطر تروما، اقدامات اولیه اورژانس انجام شد و سپس جهت ترمیم ثانویه به اتاق عمل فرستاده شدند. در اتاق عمل و تحت بی‌هوشی عمومی، ابتدا زخم بررسی شد و ویتراکتومی قدامی انجام گردید و در صورت نیاز، عنبیه در محل خود جادهی مجدد گردید. محل جداشدگی زخم در همه بیماران، تحت ترمیم ثانویه با نخ نایلون ۱۰-۰ قرار گرفت. پی‌گیری بعد از عمل نیز همانند سایر بیماران پیوند قرنیه انجام شد.

مقدمه

پیوند نفوذی قرنیه (PK: penetrating keratoplasty)، با این که در اکثر موارد نتایج بینایی خوبی دارد؛ نیازمند پی‌گیری دقیق بیمار و هم‌چنین همکاری بیمار با جراح برای رفع مشکلاتی است که ممکن است در دوره پی‌گیری رخ دهند. از عواملی که می‌تواند باعث تهدید پیوند و یا کاهش دید در بیماران گردند؛ می‌توان به رد اندوتلیایی پیوند قرنیه، شل شدن بخیه‌ها، زخم عفونی پیوند، آستیگماتیسم زیاد یا غیرمنظم، گلوکوم و یا آب‌مرورید اشاره نمود که در اکثر موارد در صورت مراجعه به موقع بیمار و همکاری با پزشک معالج، درمان به شکل موفقیت‌آمیز انجام می‌گیرد و پیوند نیز حفظ می‌شود.^{۱-۳} تروما به چشم پیوندشده، با این که شیوع کم‌تری نسبت به عوارض ذکرشده بالا دارد؛ می‌تواند باعث صدمات جدی و برگشت‌ناپذیر به چشم گردد و نه تنها باعث صدمه بافت پیوندی می‌شود بلکه سایر قسمت‌های چشم را نیز درگیر می‌نماید. جداشدگی جوشگاه پیوند به علت این که هیچ‌گاه استحکام اولیه قرنیه را به دست نمی‌آورد؛ می‌تواند تا سال‌ها بعد از پیوند رخ دهد^{۴،۵} و گزارش جداشدگی جوشگاه پیوند حتی ۳۱ سال بعد از پیوند نیز وجود دارد.^۶ در این مطالعه، عوامل ایجادکننده تروما، نتایج بینایی قبل از ضربه و دید نهایی بیماران دارای PK که دچار جداشدگی جوشگاه پیوند شده بودند؛ به صورت گذشته‌نگر مورد بررسی قرار گرفته‌اند.

یافته‌ها

اینفرونزال بود. متوسط اندازه جداشدگی به دنبال ضربه، 230 ± 45 درجه (۲۷۰-۱۵۰ درجه) بود. در همه موارد، خارج شدن IOL رخ داده بود (تصویر ۱). میانگین فاصله زمانی بین پیوند قرنیه و جداشدگی محل پیوند بعد از ضربه، $15/6 \pm 10/1$ ماه (۲۶/۵-۲/۵ ماه) بود. بهترین دید اصلاح‌شده (BCVA) بیماران قبل از ضربه، بین $20/200$ و $20/20$ و به طور میانگین $0/6 \pm 0/38$ لوگمار (معادل $20/80$) بود. BCVA بیماران بلافاصله بعد از ضربه در 6 مورد در حد تشخیص حرکت دست و تنها در یک مورد $20/800$ بود.

بیماران شامل ۶ مرد و یک زن بودند که هنگام وقوع ضربه، به‌طور میانگین $20/6 \pm 6/2$ سال (۳۰-۱۰ سال) سن داشتند. علل پیوند شامل ۳ مورد قوز قرنیه، دو مورد دیستروفی ماکولا و دو مورد اسکار ناشی از آسیب نافذ قبلی قرنیه بودند (جدول ۱). ضربه عامل جداشدگی جوشگاه پیوند شامل سه مورد سیلی، دو مورد اصابت مشت، یک مورد اصابت انگشت و یک مورد سقوط از بلندی بود. جداشدگی جوشگاه در ۵ مورد، در قسمت فوقانی و سوپراتمپورال و در ۲ مورد، در قسمت تحتانی و

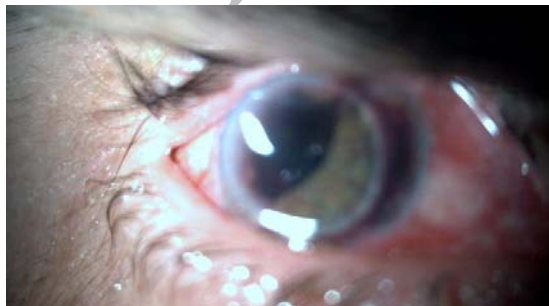جدول ۱- اطلاعات مربوط به بیماران پیوند قرنیه که به دنبال ترومای غیر نافذ دچار جداشدگی جوشگاه و محل پیوند شده اند.

شماره جنس سن (سال)	چشم درگیر	انديکاسيون پيوند	نوع بخيه	زمان بعد از پيوند	ناحیه جداشدگی	اندازه جداشدگی	BCVA قبل از ضربه	BCVA نهایي
۱ مرد ۱۰	راست	اسکار ناشی از ترومای قبلی	مجزا	۱۴،۵ ماه	۲/۳ فوقانی	۲۴۰ درجه	۲۰/۳۰	۲۰/۱۶۰
۲ مرد ۲۲	چپ	قوز قرنیه	برداشته‌شده	۲۶/۵ ماه	سوپراتمپورال	۱۵۰ درجه	۲۰/۲۰۰	۲۰/۱۲۰
۳ مرد ۲۰	چپ	دیستروفی ماکولا	برداشته‌شده	۲۶ ماه	۱/۲ تحتانی	۱۹۰ درجه	۲۰/۲۰	۲۰/۲۰
۴ زن ۲۵	چپ	قوز قرنیه	مجزا	۵ ماه و ۶ روز	۲/۳ تحتانی	۲۷۰ درجه	۲۰/۱۶۰	۲۰/۱۲۰
۵ مرد ۱۸	راست	قوز قرنیه	مجزا	۲،۵ ماه	اینفروتیمپورال	۱۵۰ درجه	۲۰/۴۰	LP
۶ مرد ۳۰	راست	دیستروفی ماکولا	مجزا	۱۰ ماه و ۸ روز	ناحیه فوقانی	۱۸۰ درجه	۲۰/۴۰	۲۰/۵۰
۷ مرد ۱۹	چپ	اسکار قرنیه ناشی از ترومای قبلی	مجزا	۲۴ ماه	ناحیه فوقانی	۱۸۰ درجه	۲۰/۳۵	۲۰/۴۰۰

BCVA: best-corrected visual acuity

• در همه چشم‌ها، لنز داخل چشمی خارج شده بود.

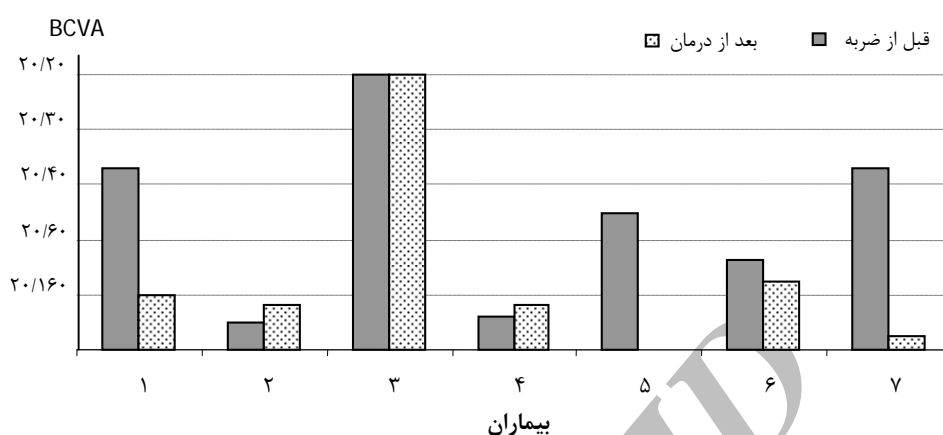
وجود نداشت. هم‌چنین در هیچ‌کدام از موارد، اندوفتالمیت یا زخم عفونی قرنیه مشاهده نگردید و فشار داخل چشمی پس از ترمیم ثانویه، در همه بیماران، در حد طبیعی حفظ شد و نیاز به مصرف داروی ضد گلوکوم نبود.



تصویر ۱- جداشدگی جوشگاه پیوند و خارج شدن لنز داخل چشمی به دنبال ضربه

درمان تکمیلی برای بیماران شامل ۴ مورد تجویز عینک و ۲ مورد کارگذاری لنز آرتیزان بود. در سایر بیماران، به علت کم بودن یاخته‌های اندوتلیوم قرنیه، لنز آرتیزان کارگذاری نشد. در یک مورد، ۲ ماه پس از ترمیم ثانویه، جداشدگی شبکیه رخ داد که کاندید عمل باکلینک صلبیه شد ولی به دلیل امتناع بیمار از عمل، بعد از ۴ ماه دچار ویترورتینوپاتی پرولیفراتیو شدید شد و دید وی به درک نور (LP) کاهش یافت. در یک مورد دیگر نیز اسکار ماکولا ایجاد گردید و BCVA وی از $20/400$ فراتر نرفت. میانگین BCVA بیماران پس از درمان نهایی $0/96 \pm 0/96$ لوگمار (معادل $20/160$) بود (بین LP تا $20/20$) که نسبت به BCVA قبل از ضربه، دو خط اسنلن کاهش نشان می‌داد (نمودار ۱).

در همه بیماران (۱۰۰ درصد) شفافیت قرنیه پس از درمان به دست آمد و در هیچ‌کدام از بیماران نیاز به پیوند مجدد قرنیه



نمودار ۱- مقایسه بهترین دید اصلاح‌شده (BCVA) قبل از ضربه و بعد از درمان

دیستروفی ماکولا و اسکار قرنیه بود. در بیماران ما، شایع‌ترین عامل تروما، برخورد دست یا مشت بوده است که با مطالعات دیگر که شایع‌ترین عامل تروما، سقوط یا برخورد با اجسام بوده، متفاوت است^{۱،۲}. با توجه به این که متوسط سن بیماران ما کم‌تر بوده است و از آن‌جا که فعالیت اجتماعی و احتمال نزاع شخصی در این گروه سنی بیش‌تر می‌باشد؛ می‌توان علت تروما در بیماران ما را توجیه نمود.

از نظر نتایج بینایی پس از درمان نهایی، تنها یک بیمار از ۷ بیمار BCVA بهتر از ۲۰/۴۰ داشت در حالی که قبل از ضربه، ۴ نفر دید اصلاح شده ۲۰/۴۰ یا بهتر داشتند. BCVA بعد از عمل در یک نفر، به علت جداسدگی شبکیه و ویتروپاتی پرولیفراتیو به LP تقلیل یافت و در یک نفر نیز به علت اسکار ایجادشده در ماکولا، به ۲۰/۴۰ کاهش یافت. این یافته حاکی از آن است که تروما علاوه بر تهدیدی برای قرنیه، عامل خطرسازی است که می‌تواند منجر به نابینایی کامل گردد.

میانگین فاصله بین پیوند قرنیه و زمان بروز جداسدگی محل پیوند در بیماران ما ۱۵/۶ ماه بود که نسبت به مطالعات دیگر متفاوت است؛ به طوری که Nagra و همکاران^۴ این میانگین را ۳۵ ماه ذکر نموده‌اند. در گزارش‌های مختلف فاصله زمانی بین انجام پیوند قرنیه و جداسدگی جوشگاه پیوند، خواه به دنبال تروما و یا به دنبال کشیدن بخیه‌های بیمار، متغیر است و از یک هفته

بحث

جوشگاه پیوند، نقطه بالقوه ضعیفی است که حتی پس از یک سال که قرنیه ترمیم‌شده است نیز باقی می‌ماند و احتمال جدا شدن آن تا مدت‌ها بعد وجود دارد؛ مواردی از جداسدگی جوشگاه پیوند حتی تا سال‌ها بعد نیز گزارش شده‌اند.^۷ جداسدگی جوشگاه زخم به دنبال تروما در مقالات مختلفی از نظر میزان بروز، نوع تروما، سن و نتایج بینایی پس از ترمیم ثانویه مورد بررسی قرار گرفته است. در بیماران مورد مطالعه ما، سن بیماران نسبت به گزارش‌های دیگر کم‌تر است؛ به طوری که میانگین سن بیماران هنگام ضربه در مطالعه Nagra و همکاران^۶ ۶۶ سال و در مطالعه Elder و همکاران^۳ ۴۷٫۷ سال گزارش شده است. خارج شدن IOL در همه بیماران ما رخ داد در حالی که در سایر گزارش‌ها، این میزان کم‌تر بوده است که می‌تواند بیانگر شدت بیش‌تر تروما در بیماران ما باشد. پارگی زونول‌ها و جابه‌جایی IOL بعد از تروما چنانچه منجر به پارگی چشم نگردد؛ می‌تواند رخ دهد. در مواردی که تروما منجر به پارگی چشم گردد یا در مواردی که زخم عمل جراحی ضعیف باشد و به دنبال تروما دچار جداسدگی گردد؛ بسته به شدت تروما، IOL همراه عنبیه و زجاجیه می‌توانند از آن نقطه خارج شوند که در همه بیماران ما این اتفاق رخ داده بود.

اندیکاسیون پیوند قرنیه در بیماران ما مشابه گزارش Elder و همکاران^۳ بود؛ به طوری که شایع‌ترین اندیکاسیون پیوند قرنیه، قوز قرنیه و پس از آن

(bullous keratopathy) در صورت امکان می‌توان پیوند اندوتلیومی را به جای PK انجام داد که استحکام چشم و مقاومت آن در مقابل تروما بیش‌تر است. در بیمارانی که تحت PK قرار می‌گیرند می‌توان توصیه‌های لازم را به صورت شفاهی و یا با ارایه دفترچه مخصوص مراقبت از پیوند، به آنان ارایه نمود و پیشنهاد کرد که در حد امکان از فعالیت‌های پرخطر از نظر تروما پرهیز نمایند و به علاوه، وسایل حفاظتی چشم مثل عینک را نیز به کار برند.

نتیجه‌گیری

با توجه به این که استحکام جوشگاه پیوند هیچ‌گاه به قدرت اولیه نمی‌رسد؛ احتمال جداسدگی محل پیوند در هر زمان، حتا سال‌ها بعد ممکن است به دنبال تروما رخ دهد. لذا توصیه می‌شود بیمارانی که تحت عمل پیوند نفوذی قرنیه قرار می‌گیرند؛ نسبت به تروما و عوارض آن توجه شوند و از وسایل حفاظتی مثل محافظ یا عینک استفاده نمایند. هم‌چنین می‌توان به عنوان گزینه‌ای به جای پیوند نفوذی، در بیماران جوان با خطر بیش‌تر تروما و در صورت وجود اندیکاسیون، پیوند لایه‌ای قرنیه را در نظر گرفت.

تا ۳۱ سال بعد از پیوند قرنیه گزارش شده است^{۱۰-۶-۸-۱} که این امر به استحکام ایجادشده در محل پیوند بستگی دارد. در یک مطالعه که بر روی خرگوش انجام شد؛ قدرت و استحکام جوشگاه پیوند بعد از سه ماه به ۵۰ درصد قدرت اولیه قرنیه رسیده بود؛ در حالی که در مدل انسانی، این وضعیت ۲ تا ۳ سال بعد به دست می‌آید و در نهایت به دوسوم قدرت قرنیه اولیه می‌رسد^۱ و هیچ‌گاه قدرت اولیه را به دست نخواهد آورد. این نقطه ضعف در محل جوشگاه، آن را مستعد جدا شدن در هر زمانی در طول زندگی می‌کند. لذا چنانچه روش‌هایی به کار برده شوند که استحکام جوشگاه را بیش‌تر نمایند و تمامیت ساختمانی قرنیه بهتر حفظ شود؛ می‌توان برخی عوارض ناشی از تروما را کاهش داد. امروزه تمایل برای انجام پیوند لایه‌ای قرنیه، چه قدامی و چه اندوتلیومی، در حال افزایش است که مزایایی از نظر رد پیوند و استحکام بیش‌تر زخم را به همراه دارد^{۱۰-۶-۹}. برای افراد جوان با فعالیت اجتماعی بیش‌تر و خطر ترومای بیش‌تر، در صورت وجود قوز قرنیه یا اندیکاسیون‌های دیگر پیوند قرنیه که بتوان پیوند لایه‌ای قدامی انجام داد؛ می‌توان از پیوند لایه‌ای به جای PK استفاده کرد. در بیماران مسن با دیستروفی فوکس (Fuchs dystrophy) و یا کراتوپاتی تاوولی

منابع

- 1- Renucci AM, Marangon FB, Culbertson WW. Wound dehiscence after penetrating keratoplasty. *Cornea* 2006;25:524-528.
- 2- Van Meter W, Katz DG. Keratoplasty suturing techniques. *Cornea* 2005;123:1481-1490.
- 3- Elder MJ, Stack RR. Globe rupture following penetrating keratoplasty. How often, why and what can we do to prevent it? *Cornea* 2004;8:776-780.
- 4- Maharshak I, Bourla D, Grinbaum A, Winberger D, Axer-Siegel R. Airbag-induced bilateral corneal graft dehiscence. *Cornea* 2005;24:110-111.
- 5- Ranchod T, McLeod SD. Wound dehiscence in a patient with keratoconus after penetrating keratoplasty. *Arch Ophthalmol* 2004;122:920-921.
- 6- Nagra PK, Hammersmith KM, Rapuano CJ, Laibson RR, Cohen EJ. Wound dehiscence after penetrating keratoplasty. *Cornea* 2006;25:132-135.
- 7- Das S, Whiting M, Taylor HR. Corneal wound dehiscence after penetrating keratoplasty. *Cornea* 2007;26:526-529.
- 8- Pahor D, Grancer B, Grancer T. Traumatic wound dehiscence following keratoplasty. *Arch Ophthalmol* 2003;224:195-199.
- 9- Waris M, Saswade M, Thool A. Traumatic wound dehiscence 14 years following penetrating keratoplasty. *Indian J Ophthalmol* 2003;51:259-260.
- 10- Pettineli D, Christopher E, Stark WJ. Late traumatic corneal wound dehiscence after penetrating keratoplasty. *Arch Ophthalmol* 2005;123:853-865.