

## Local Injection of Bevacizumab for Treatment of Primary Active Pterygium

Khoshniyat H, MD; Jahadi-Hosseini HR, MD; Nejabat M, MD; Fatehi K, MD;  
Mosallaei M, MD; Ensafdaran M, MD

**Purpose:** To report subconjunctival injection of bevacizumab (Avastin) for treatment of primary active pterygium.

**Method:** Patients with primary active pterygia without other ocular disease, pregnancy or diabetes mellitus were enrolled. Patients were randomly allocated into two groups to receive injection of Avastin or placebo. Patients were evaluated for changes in photophobia, conjunctival congestion and size of the pterygium.

**Results:** In the first 48 hours, conjunctival congestion was greater in the treatment group as compared to the placebo group (125.76 vs 73.98,  $P < 0.001$ ). The same was observed for photophobia (139.01 vs 69.18,  $P < 0.001$ ), but there was no difference in the size of pterygium between the two groups (105.86 vs 94.08,  $P = 0.130$ ). After one week, conjunctival congestion (90.98 vs 108.20,  $P = 0.01$ ) and photophobia (85.08 vs 114.36  $P < 0.001$ ) were less marked in the treatment group; however, mean pterygium size did not differ between the two groups (105.89 vs 94.06,  $P = 0.120$ ). This trend continued up to 6 months after the injection, the time at which the results regressed to become similar to those observed 48 hours after injection.

**Conclusion:** Local injection of bevacizumab may be effective in treatment of pterygium; however, repeat injections should be considered.

- Bina J Ophthalmol 2008; 14 (1): 28-33.

### اثر تزریق زیر ملتحمه‌ای اواستین (Avastin) بر ناخنک فعال اولیه

دکتر حمید خوش‌نیت<sup>۱</sup>، دکتر حمیدرضا جهادی حسینی<sup>۲</sup>، دکتر محمود نجابت<sup>۳</sup>، دکتر کامران فاتحی<sup>۴</sup>، دکتر مهناز مصلائی<sup>۵</sup> و دکتر محمد انصافداران<sup>۵</sup>

**هدف:** تعیین اثر تزریق زیر ملتحمه‌ای اواستین (bevacizumab) در مقایسه با دارونما در درمان ناخنک فعال اولیه. روش پژوهش: بیماران با تشخیص ناخنک فعال اولیه به شرط فقدان سایر بیماری‌های چشمی، دیابت یا بارداری، به طور تصادفی به ۲ گروه تقسیم شدند. در یک گروه ۰/۱ میلی‌لیتر اواستین به طور زیر ملتحمه‌ای در مجاور لیمبوس و در گروه دیگر ۰/۱ میلی‌لیتر محلول نمکی طبیعی، به طور مشابه تزریق گردید. بیماران در فواصل زمانی ۴۸ ساعت، یک هفته و ماهانه تا ۶ ماه بعد از عمل، از نظر اندازه ناخنک، پرخونی ملتحمه و میزان نورگزایی، ارزیابی و رتبه‌بندی شدند.

**یافته‌ها:** بعد از ۴۸ ساعت، پرخونی ملتحمه (۱۲۵/۷۶ در مقابل ۷۳/۹۸) و نورگزایی (۱۳۹/۰۱ در مقابل ۶۹/۱۸) در گروه اواستین بیش‌تر از گروه دارونما بود ( $P < ۰/۰۰۱$ ) ولی از نظر اندازه ناخنک، تفاوت معنی‌داری بین دو گروه وجود نداشت. بعد از یک هفته، پرخونی ملتحمه (۹۰/۹۸ در مقابل ۱۰۸/۲۰،  $P = ۰/۰۱$ ) و نورگزایی (۸۵/۰۸ در مقابل ۱۱۴/۳۶،  $P < ۰/۰۰۱$ ) در گروه اواستین کم‌تر از گروه دارونما بود ولی تفاوت دو گروه از نظر اندازه ناخنک (۱۰۵/۸۹ در مقابل ۹۴/۰۶)، همچنان غیرمعنی‌دار بود ( $P = ۰/۱۲۰$ ). این روند تا پایان ۶ ماه ادامه یافت و پس از آن، نتایج مانند ۴۸ ساعت اول بعد از تزریق شد که نشان‌دهنده از بین رفتن اثر داروست.

**نتیجه‌گیری:** تزریق زیر ملتحمه‌ای اواستین ممکن است در درمان ناخنک فعال اولیه مفید باشد ولی تزریق مجدد را باید مدنظر داشت.

- مجله چشم‌پزشکی بینا ۱۳۸۷؛ دوره ۱۴، شماره ۱: ۲۸-۳۳.

• پاسخ‌گو: دکتر حمید خوش‌نیت (e-mail: khoshniyat@sums.ac.ir)

۱- استادیار - چشم‌پزشک - دانشگاه علوم پزشکی شیراز

۲- دانشیار - چشم‌پزشک - دانشگاه علوم پزشکی شیراز

۳- فلوشیپ قرنیه - چشم‌پزشک - دانشگاه علوم پزشکی شیراز

۴- دستیار - چشم‌پزشک - دانشگاه علوم پزشکی شیراز

۵- پزشک عمومی

📍 شیراز - مرکز تحقیقات پوستچی

دریافت مقاله: ۱۰ خرداد ۱۳۸۷

تایید مقاله: ۲ شهریور ۱۳۸۷

### روش پژوهش

در این کارآزمایی بالینی، بیماران مبتلا به ناخنک فعال اولیه که حداقل به میزان ۱ mm قرنيه را درگیر کرده باشد؛ وارد مطالعه شدند. بیماران ابتدا به طور کامل به وسیله اسلیت‌لمپ و افتالموسکوپ معاینه شدند و در صورت وجود علائمی از بدخیمی یا هرگونه بیماری چشمی دیگر و نیز در صورت ابتلا به دیابت، بارداری و یا مشکلات غدد داخلی، از مطالعه حذف شدند. سپس بیماران به طور تصادفی، براساس زوج و فرد بودن شماره پرونده، به ۲ گروه تقسیم شدند. در ۱۰۰ بیمار، تزریق اواستین در زیر ناخنک در مجاورت لیمبوس صورت گرفت و در ۱۰۰ بیمار، تزریق محلول نمکی طبیعی به عنوان دارونما، به طور مشابه انجام شد. طراحی این مطالعه به تایید کمیته اخلاق دانشکده پزشکی شیراز رسید و از همه شرکت‌کنندگان، رضایت‌نامه آگاهانه گرفته شد.

بعد از تشخیص ناخنک فعال اولیه براساس علائم و معاینه با اسلیت‌لمپ، بیماران برپایه نورگرزی، اندازه ناخنک و پرخونی ملتحمه، از ۱ تا ۴ رتبه‌بندی شدند (جدول ۱). در زیر بی‌حسی موضعی، با استفاده از بتادین ۵ درصد در اطراف چشم و استفاده از کلرامفنیکل ۰/۵ درصد (سینا دارو) به صورت موضعی، در یک گروه، ۰/۱ میلی‌لیتر اواستین از محلول ۲/۵ mg در ۰/۱ ml (Halfmann-La-Roche, USA) به صورت زیرملتحمه‌ای توسط سرنگ توپرکولین تزریق شد. در گروه دیگر به جای اواستین، ۰/۱ میلی‌لیتر از محلول نمکی طبیعی با روش مشابه به صورت زیرملتحمه‌ای تزریق گردید. در همه موارد، به مدت ۲۴ ساعت قطره کلرامفنیکل ۰/۵ درصد ۴ بار در روز تجویز گردید.

بیماران پس از ۴۸ ساعت، یک هفته و سپس ماهانه به مدت ۶ ماه بعد از تزریق، معاینه شدند و مانند قبل از تزریق، از نظر اندازه ناخنک، پرخونی ملتحمه و میزان نورگرزی رتبه‌بندی شدند (جدول ۱). از آزمون مان‌ویتنی (Mann-Whitney) یا ویل کاکسون (Wilcoxon Rank Sum) جهت مقایسه علائم در زمان‌های مختلف استفاده شد و  $P < 0.05$  از نظر آماری معنی‌دار تلقی گردید.

### مقدمه

عامل رشدی اندوتلیوم عروقی یا VEGF (vascular endothelial growth factor) یکی از عوامل اصلی در تولید رگ‌های جدید است که شامل زیرگروه‌های مختلف از قبیل VEGF-A، VEGF-B، VEGF-C و VEGF-D می‌باشد. VEGF-A دارای ایزوفرم‌های مختلفی است که مهم‌ترین آن‌ها ایزوفرم‌های ۱۲۱، ۱۶۵ و ۱۸۹ هستند. افزایش سطح VEGF در بیماری‌هایی که با رشد عروق نابه‌جا در چشم همراهند؛ از جمله نورگزایی ناشی از دیابت، مشاهده شده است. بر این اساس، داروهای مختلفی ساخته شده‌اند که به نحوی اثر VEGF را خنثا کنند.

بواسیزوماب (bevacizumab) با نام تجاری اواستین (Avastin) دارویی است که به عنوان آنتی‌بادی علیه تمام اشکال VEGF-A عمل می‌کند<sup>۱-۳</sup> و موثر بودن آن در از بین بردن رگ‌های جدید مزاحم در چشم‌پزشکی، در مطالعات مختلف نشان داده شده است<sup>۴-۶</sup>. از جمله کاربردهای قابل توجه آن، در درمان نورگزایی مشیمیه و ادم ماکولاست<sup>۷-۸</sup>، همچنین در مطالعاتی که به تازگی صورت گرفته‌اند؛ تزریق اواستین در قرنیه، با کم شدن و از بین رفتن نورگزایی قرنیه همراه بوده است<sup>۹-۱۱</sup>.

با توجه به وجود بخش عروقی قابل توجه در ساختمان ناخنک، ممکن است بتوان از این دارو به عنوان یک داروی مکمل در درمان ناخنک استفاده کرد<sup>۱۲،۱۳</sup>. از سوی دیگر، افزایش سطح ایزوفرم‌های مختلف VEGF-A، به ویژه ایزوفرم‌های ۱۶۵ و ۱۲۱ و نیز هر دو نوع گیرنده آن (VEGFR-۱ و VEGFR-۲) در سطح ناخنک، در مطالعات قبلی نشان داده شده است<sup>۱۲</sup>. البته در مطالعه‌ای که توسط Bahar و همکاران<sup>۱۴</sup> روی ۵ مورد ناخنک راجعه بعد از عمل جراحی صورت گرفته، تزریق اواستین، روی اندازه ناخنک راجعه موثر نبوده است.

مطالعه حاضر، اولین کارآزمایی بالینی است که به مقایسه تزریق موضعی اواستین با دارونما در درمان ناخنک فعال اولیه در یک دوره ۶ ماهه پرداخته است.

## جدول ۱- درجه بندی اندازه ناخنک، میزان نورگریزی و میزان پرخونی ناخنک

اندازه ناخنک: درجه ۱	پیشرفت ناخنک روی قرنیه به اندازه کم تر از ۱ mm
درجه ۲	پیشرفت ناخنک روی قرنیه بین ۱-۲ mm
درجه ۳	پیشرفت ناخنک روی قرنیه بین ۲-۳ mm
درجه ۴	پیشرفت ناخنک روی قرنیه به اندازه بیش از ۳ mm
نورگریزی: درجه ۱	بیمار با نور اسلیت و نور کامل دستگاه اسلیت لمپ، چشم خود را باز نگاه می‌دارد.
درجه ۲	بیمار نور اسلیت را تحمل می‌کند ولی بعد از نور کامل و باز دستگاه اسلیت لمپ، به سرعت پلک خود را می‌بندد.
درجه ۳	بیمار با نور اسلیت دستگاه اسلیت لمپ، به سرعت پلک خود را می‌بندد.
درجه ۴	بیمار حتی قبل از معاینه نمی‌تواند پلک خود را کاملاً باز کند.
پرخونی ناخنک: درجه ۱	پرخونی ناخنک محدود به سطح ناخنک است ولی تمام سطح ناخنک پر خون نیست.
درجه ۲	پرخونی ناخنک محدود به سطح ناخنک است و تمام سطح ناخنک پر خون است.
درجه ۳	کل سطح ناخنک و تا حداکثر ۲ mm ملتحمه اطراف ناخنک پر خون است.
درجه ۴	کل سطح ناخنک و بیش از ۲ mm از ملتحمه اطراف ناخنک پر خون است.

## یافته‌ها

متوسط اندازه ناخنک در گروه اواستین ۱۰۵/۸۹ و در گروه دارونما ۹۴/۰۶ بود ( $P=0/12$ ).

یک ماه بعد از تزریق، میزان نورگریزی در گروه اواستین و دارونما، به ترتیب ۶۲/۰۶ و ۱۳۸/۳۳ و میزان پرخونی ناخنک، به ترتیب ۶۴/۱۶ و ۱۳۵/۵۶ بودند ( $P<0/01$ ). از نظر متوسط اندازه ناخنک، تفاوتی بین دو گروه وجود نداشت (۱۰۵/۹۴ در مقابل ۹۴،  $P=0/12$ ). این روند تا ۶ ماه بعد از تزریق ادامه داشت. شش ماه بعد از تزریق، تفاوت آماری معنی‌داری از نظر اندازه ناخنک بین دو گروه وجود نداشت؛ پرخونی ناخنک (۱۰۳/۱۴ در مقابل ۹۶/۸۱،  $P=0/44$ ) و نورگریزی (۱۰۳/۰۱ در مقابل ۹۶/۹۶،  $P=0/39$ ) مانند قبل از تزریق، در گروه اواستین بیش‌تر از گروه دارونما بود؛ اگرچه اختلاف دو گروه به لحاظ آماری معنی‌دار نبود (نمودارهای ۱ تا ۳).

براساس آزمون ویل کاکسون، در گروه اواستین، نتایج بعد از تزریق در تمام مقاطع بهتر از نتایج قبل از تزریق بود که در مورد نورگریزی ( $P<0/01$ ) و پرخونی ملتحمه ( $P=0/01$ ) معنی‌دار بود ولی در مورد اندازه ناخنک ( $P=0/40$ ) معنی‌دار نبود. در گروه دارونما، بعد از ۳ ماه، در ۱۸ مورد، یک اختلاف مثبت در رابطه با اندازه ناخنک ( $P<0/01$ )، نورگریزی ( $P<0/01$ ) و پرخونی ناخنک ( $P=0/02$ ) مشاهده شد که نشان‌دهنده بیش‌تر بودن شاخص میانگین بعد از تزریق نسبت به قبل از تزریق و به عبارتی رشد ناخنک در گروه دارونما می‌باشد.

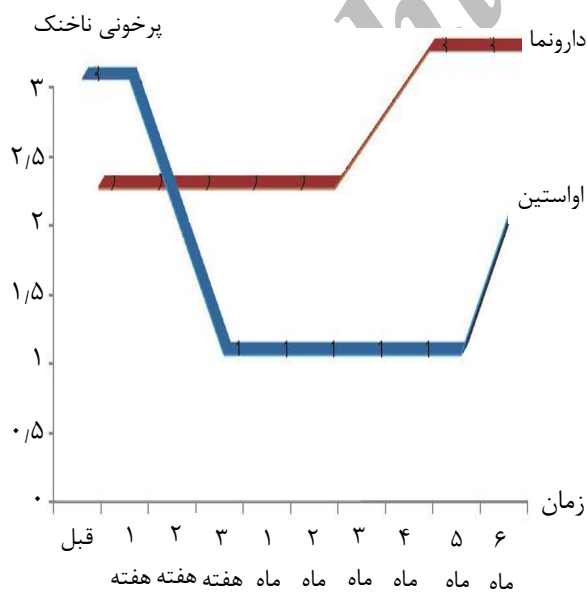
به غیر از یکی از شرکت‌کنندگان در گروه دارونما که به علت عدم حضور در معاینات بعدی از مطالعه حذف شد؛ بقیه بیماران تا پایان مطالعه شرکت داشتند. بیماران شامل ۵۰ مرد و ۵۰ زن در گروه اواستین و ۴۹ مرد و ۵۰ زن در گروه دارونما بودند. میانگین سنی بیماران در گروه اواستین  $50 \pm 15$  سال و در گروه دارونما  $48 \pm 13$  سال بود ( $P=0/120$ ).

جدول (۲) جمع امتیازهای بیماران را قبل و بعد از تزریق در زمان‌های مختلف در هر دو گروه نشان می‌دهد که قبل از تزریق، میانگین اندازه ناخنک در گروه اواستین ۱۰۵/۸۴ و در گروه دارونما ۹۴/۰۸ بود ( $P=0/200$ ). میانگین امتیاز در مورد نورگریزی و پرخونی ناخنک در گروه اواستین، به ترتیب ۱۲۷/۸۳ و ۱۳۹/۰۱ و در گروه دارونما، به ترتیب ۵۹/۷۰ و ۵۹/۱۸ بود ( $P<0/01$ ). بعد از ۴۸ ساعت پس از تزریق، پرخونی ملتحمه در گروه اواستین بیش‌تر از گروه دارونما بود (۱۲۵/۷۶ در مقابل ۷۳/۹۸،  $P<0/01$ ). هم‌چنین نورگریزی در گروه اواستین ۱۳۹/۰۱ و در گروه دارونما ۶۹/۱۸ بود ( $P<0/01$ ) اما از نظر اندازه ناخنک، تفاوتی بین دو گروه وجود نداشت (۱۰۵/۸۶ در مقابل ۹۴/۰۸،  $P=0/13$ ).

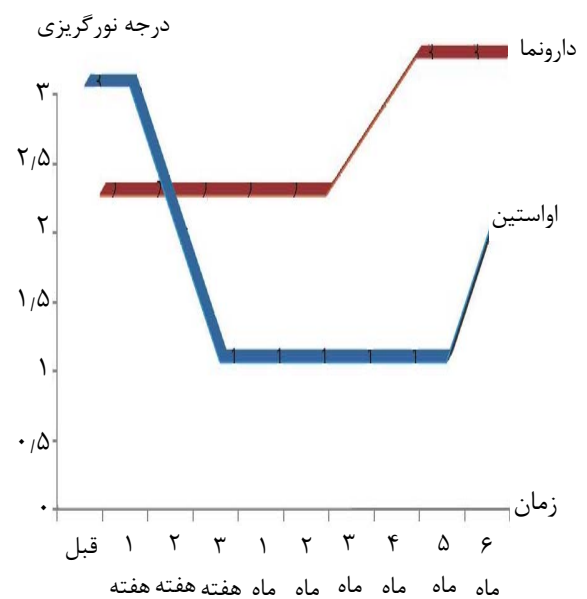
یک هفته بعد از تزریق، نورگریزی در گروه اواستین معادل ۸۵/۰۸ و در گروه دارونما معادل ۱۱۴/۳۵ بود ( $P<0/01$ ). به همین ترتیب، میزان پرخونی ملتحمه در گروه اواستین نسبت به گروه دارونما کم‌تر بود (۹۰/۹۸ در مقابل ۱۰۸/۲۰،  $P=0/01$ ).

جدول ۲- شاخص‌های مورد بررسی در مقاطع قبل تا ۶ ماه بعد از تزریق به تفکیک گروه‌ها

شاخص‌ها: میانگین (درصد)			گروه‌ها	زمان معاینه بیمار
اندازه ناخنک	پرخونی ناخنک	نورگریزی		
۱۰۵٫۸۴	۱۳۹٫۰۱	۱۲۷٫۸۳	اواستین	قبل از تزریق
۹۴٫۰۸	۵۹٫۱۸	۵۹٫۷۰	دارونما	
۰٫۲۰	<۰٫۰۰۱	<۰٫۰۰۱	میزان P	
۱۰۵٫۸۶	۱۲۵٫۷۶	۱۳۹٫۰۱	اواستین	۴۸ ساعت بعد
۹۴٫۰۸	۷۳٫۹۸	۶۹٫۱۸	دارونما	
۰٫۱۳	<۰٫۰۰۱	<۰٫۰۰۱	میزان P	
۱۰۵٫۸۹	۹۰٫۹۸	۸۵٫۰۸	اواستین	یک هفته بعد
۹۴٫۰۶	۱۰۸٫۲۰	۱۱۴٫۳۵	دارونما	
۰٫۱۲	<۰٫۰۰۱	<۰٫۰۰۱	میزان P	
۱۰۵٫۹۴	۶۴٫۱۶	۶۲٫۰۶	اواستین	یک ماه بعد
۹۴٫۰۰	۱۳۵٫۵۶	۱۳۸٫۳۳	دارونما	
۰٫۱۲	<۰٫۰۰۱	<۰٫۰۰۱	میزان P	
۱۰۳٫۱۳	۸۶٫۵۴	۷۳٫۹۲	اواستین	۳ تا ۵ ماه بعد
۹۶٫۸۴	۱۱۳٫۶۰	۱۲۶٫۳۴	دارونما	
۰٫۱۴	<۰٫۰۰۱	<۰٫۰۰۱	میزان P	
۱۰۲٫۶۳	۱۰۳٫۱۴	۱۰۳٫۰۱	اواستین	۶ ماه
۹۷٫۳۵	۹۶٫۸۱	۹۶٫۹۶	دارونما	
۰٫۴۹	۰٫۴۴	۰٫۳۹	میزان P	



نمودار ۲- تغییرات میانه شدت پرخونی ناخنک در مقاطع زمانی مختلف به تفکیک گروه‌ها



نمودار ۱- تغییرات میانه شدت نورگریزی در مقاطع زمانی مختلف به تفکیک گروه‌ها

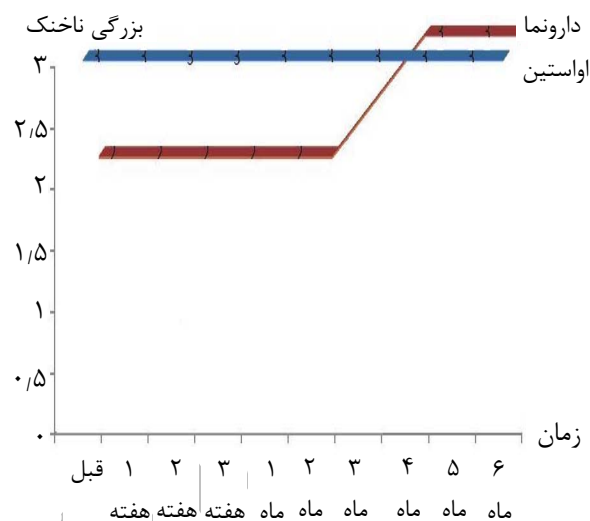
ندارند و به دنبال درمان جایگزین جهت کم کردن علائم ناخنک مانند پرخونی ملتحمه و جلوگیری از رشد ناخنک می‌باشند ولی درمان‌های غیرجراحی، تاکنون نتایج قابل قبولی نداشته‌اند.<sup>۱۷</sup> احتمال موثر بودن VEGF در تشکیل و رشد ناخنک در بعضی از مطالعات مطرح شده است.<sup>۱۲</sup> در این رابطه، تنها مطالعه‌ای که به این مقاله نزدیک است و می‌توان به آن استناد کرد؛ مربوط به ژانویه ۲۰۰۸ می‌باشد که در آن، تزریق زیر ملتحمه‌ای اواستین در ۵ بیمار بعد از عمل جراحی ناخنک و عود ناخنک صورت گرفت و بیماران به مدت ۳ ماه پی‌گیری شدند.<sup>۱۴</sup> نتایج این مطالعه کوتاه‌مدت بیانگر عدم تاثیر اواستین در ایجاد پس‌رفت ناخنک عود کرده بوده‌اند. مطالعه حاضر بر روی موارد ناخنک اولیه انجام شده است و لذا عوامل احتمالی موجود در ناخنک راجعه که مانع ظاهر شدن اثر اواستین می‌شوند؛ در مطالعه وجود ندارند. از سوی دیگر، پی‌گیری بیماران در مدت طولانی‌تری انجام شده است.

در مطالعه حاضر، در ۴۸ ساعت اول بعد از تزریق اواستین، میزان نورگریزی و پرخونی ملتحمه در گروه اواستین بیش‌تر از گروه دارونما بود که ممکن است به خاطر تحریک در محل تزریق، قبل از ظاهر شدن اثر دارو باشد و تنها اثر جانبی دارو می‌باشد که در این مطالعه مشاهده شد.

بعد از یک هفته، میزان نورگریزی و پرخونی ملتحمه در گروه اواستین کم‌تر از گروه دارونما بود و این وضعیت تا ۳-۵ ماه بعد از تزریق هم‌چنان ادامه داشته است اما بعد از گذشت ۶ ماه، نورگریزی و پرخونی ملتحمه در گروه اواستین افزایش یافت که احتمالاً به علت از بین رفتن اثر دارو می‌باشد؛ بنابراین به نظر می‌رسد که بعد از ۵ ماه از تزریق اولیه، احتیاج به تزریق مجدد می‌باشد. اندازه ناخنک نیز در گروه اواستین تا ۶ ماه بعد از تزریق پیش‌رفتی نداشت ولی در گروه دارونما پیش‌رفت اندازه ناخنک بعد از ۳-۲ ماه مشهود بود. بنابراین می‌توان نتیجه گرفت که اگرچه اواستین باعث کوچک‌تر شدن اندازه ناخنک نشده ولی از پیش‌رفت ناخنک جلوگیری کرده است. البته به مطالعات بیش‌تری جهت اثبات این نظریه نیاز است.

### نتیجه‌گیری

تزریق زیر ملتحمه‌ای اواستین شاید به عنوان یک روش موقت درمان ناخنک در افرادی که کاندید مناسبی برای جراحی نیستند؛ مفید باشد. اگرچه اواستین باعث کوچک شدن ناخنک نمی‌شود ولی می‌تواند در جلوگیری از پیش‌رفت آن موثر باشد اما به دلیل موقت بودن اثر، نیاز به تزریق مجدد را بایستی در نظر داشت.



نمودار ۳- تغییرات میانگین درجه بزرگی ناخنک در مقاطع زمانی مختلف به تفکیک گروه‌ها

### بحث

VEGF یک تنظیم‌کننده مهم در میزان رگ‌های خونی جدید چشم می‌باشد که در بسیاری از بیماری‌های چشمی، نقش موثری دارد.<sup>۱-۲</sup> افزایش سطح VEGF در بیماری‌های مختلف چشمی همراه با ایجاد رگ‌های نابه‌جا، از جمله نورگزایی شبکیه در بیماران مبتلا به دیابت، نشان داده شده است.<sup>۳-۵</sup> از این رو، همواره سعی بر این بوده است که با به کارگیری مواد پایین‌آورنده سطح VEGF، فرآیند ایجاد عروق نابه‌جا متوقف گردد. در این رابطه، اواستین دارویی است که به عنوان آنتی‌بادی علیه گیرنده VEGF عمل می‌کند و امروزه در درمان بسیاری از بیماری‌های چشمی، به ویژه نورگزایی مشیمیه به کار می‌رود.<sup>۵-۷</sup>

به تازگی تاثیر تزریق زیرملتحمه‌ای اواستین در از بین بردن نورگزایی قرنیه نیز نشان داده شده است.<sup>۱۱</sup> هم‌چنین با توجه به وجود عوارض احتمالی تزریق اواستین، مطالعاتی در این زمینه انجام شده و نشان داده‌اند که تزریق اواستین حتی به میزان ۲۰ برابر مقدار قابل تزریق داخل زجاجیه، دارای عوارض جانبی بر روی یاخته‌های قرنیه در محیط کشت نمی‌باشد.<sup>۱۴</sup>

تا به امروز، جراحی تنها روشی است که به عنوان درمان اصلی ناخنک به کار گرفته می‌شود ولی عوارض جراحی از قبیل عود ناخنک و حتی بیش‌تر شدن علائم در زمان عود ناخنک نیز مطرحند.<sup>۱۵-۱۷</sup> از سوی دیگر، بسیاری از بیماران رضایت به جراحی

منابع

1. Andreoli CM, Miller JW. Anti-vascular endothelial growth factor therapy for ocular neovascular disease. *Curr Opin Ophthalmol* 2007;18:502-508.
2. Adamis AP, Shima DT. The role of vascular endothelial growth factor in ocular health and disease. *Retina* 2005;25:111-118.
3. Diabetic Retinopathy Clinical Research Network, Scott IU, Edwards AR, Beck RW, Bressler NM, Chan CK, Elman MJ, et al. A phase II randomized clinical trial of intravitreal bevacizumab for diabetic macular edema. *Ophthalmology* 2007;114:1860-1867.
4. Schaal KB, Engler C, Schütt F, Scheuerle A, Dithmar S. Intravitreal anti-VEGF therapy with bevacizumab for neovascular AMD. *Ophthalmology* 2008;27:[Epub ahead of print].
5. Weigert G, Michels S, Sacu S, Varga A, Prager F, Geitzenauer W, et al. Intravitreal bevacizumab (Avastin) therapy versus photodynamic therapy plus intravitreal triamcinolone for neovascular age-related macular degeneration. *Br J Ophthalmol* 2008;92:356-356.
6. Tang SB, Liang XL, Hu J, Ding XY, Wan T, Guo MX, et al. A preliminary study on intravitreal injection of bevacizumab for treatment of neovascular age-related macular degeneration. *Zhonghua Yan Ke Za Zhi* 2007;43:890-896.
7. Algere PV, Steén B, Seregard S, Kvanta A. A prospective study on intravitreal bevacizumab (Avastin) for neovascular Age-related macular degeneration of different durations. *Acta Ophthalmol Scand* 2007;14[Epub ahead of print].
8. Bashshur ZF, Haddad ZA, Schakal A, Jaafar RF, Saab M, Noureddin BN. Intravitreal bevacizumab for treatment of neovascular age-related macular degeneration: a one-year prospective study. *Am J Ophthalmol* 2008;145:249-256.
9. Hurmeric V, Mumcuoglu T, Erdurman C, Kurt B, Dagli O, Durukan AH. Effect of subconjunctival bevacizumab (avastin) on experimental corneal neovascularization in Guinea pigs. *Cornea* 2008;27:357-362.
10. Kim TI, Kim SW, Kim S, Kim T, Kim EK. Inhibition of experimental corneal neovascularization by using subconjunctival injection of bevacizumab (Avastin). *Cornea* 2008;27:349-352.
11. Hosseini H, Nejabat M, Mehryar M, Yazdchi T, Sedaghat A, Noori F. Bevacizumab inhibits corneal neovascularization in an alkali burn induced model of corneal angiogenesis. *Clin Experiment Ophthalmol* 2007;35:745-748.
12. Gebhardt M, Mentlein R, Schaudig U, Pufe T, Recker K, Nölle B, et al. Differential expression of vascular endothelial growth factor implies the limbal origin of pterygia. *Ophthalmology* 2005;112:1023-1030.
13. Hsseini H, Nejabat M, Khalili MR. Bevacizumab (Avastin) as a potential novel adjunct in the management of pterygia. *Med Hypotheses* 2007;69:925-927.
14. Yoeruek E, Spitzer MS, Tatar O, Aisenbrey S, Bartz-Schmidt KU, Szurman P. Safety profile of bevacizumab on cultured human corneal cells. *Cornea* 2007;26:977-982.
15. Luanratanakorn P, Ratanapakorn T, Suwan-Apichon O, Chuck RS. Randomized controlled study of conjunctival autograft versus amniotic membrane graft in pterygium excision. *Br J Ophthalmol* 2006;90:1476-1480.
16. Wood TO, Williams EE, Hamilton DL, Williams BL. Pterygium surgery with mitomycin and tarsorrhaphy. *Trans Am Ophthalmol Soc* 2005;103:108-114.
17. Bozkir N, Yilmaz S, Maden A. Minimally invasive pterygium surgery: a new approach for prevention of recurrence. *Eur J Ophthalmol* 2008;18:27-31.