

## مقاله تصویری (Photo Essay)

**دکتر سعید کریمی:** دستیار - چشم پزشکی - دانشگاه علوم پزشکی شهید بهشتی  
**دکتر سیامک مرادیان:** استادیار - چشم پزشکی - دانشگاه علوم پزشکی شهید بهشتی  
**دکتر مسعود سهیلیان:** استاد - چشم پزشکی - دانشگاه علوم پزشکی شهید بهشتی  
**دیر مسول:** دکتر مسعود سهیلیان - استاد - چشم پزشکی - دانشگاه علوم پزشکی شهید بهشتی

### رتینیت ناشی از سایتومگالوویروس در یک بیمار مبتلا به ایدز

**بحث**

رتینیت ناشی از CMV، شایع‌ترین عفونت فرصت‌طلب چشمی در مبتلایان به ایدز و گاه اولین تظاهر ایدز است. CMV یک ویروس با DNA دورشته‌ای و متعلق به خانواده هرپس (herpes viridae) است. در بین همه اعضای بدن، شبکیه شایع‌ترین عضو است که علائم بالینی ناشی از عفونت با CMV را نشان می‌دهد.<sup>۱</sup>

به طور متوسط، فاصله زمانی بین تشخیص ایدز و بروز علائم رتینیت CMV، حدود ۹ ماه است ولی این زمان می‌تواند ۳ تا ۵ سال هم باشد و معمولاً وقتی ایجاد می‌شود که تعداد یاخته‌های CD4<sup>+</sup> بیمار به زیر ۵۰ یاخته در هر میلی‌متر مکعب خون برسد.<sup>۲</sup>

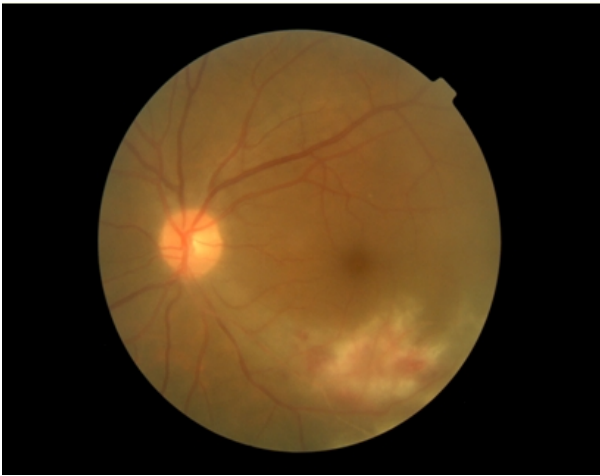در ۷۰ درصد از بیماران آلوده به ویروس HIV، علائم چشمی گزارش شده است که در این میان، رتینیت ناشی از CMV شایع‌ترین عفونت چشمی فرصت‌طلب در بیماران مبتلا به ایدز است. رتینیت ناشی از CMV می‌تواند به علت عفونت منتشر سیستمیک و یا به علت فعال شدن مجدد ویروس‌های CMV نهفته در بدن فرد ایجاد شود.<sup>۳</sup>

ویروس CMV از طریق ادرار، بزاق و سایر ترشحات فرد آلوده پخش می‌گردد و به دیگران سرایت می‌کند. در بزرگسالان سالم، آلودگی با ویروس CMV معمولاً بی‌علامت و گاهی با علائمی مشابه سندرم مونونوکلئوز همراه است. وجود آنتی‌بادی ضد CMV در اکثر افراد جامعه، بیانگر تماس گسترده افراد جامعه با این ویروس است. پیش از ظهور HAART (highly active anti-retroviral therapy)، متوسط بقای بیماران پس از تشخیص رتینیت ناشی از CMV، حدود ۶ هفته بود که درمان‌های ضد CMV این زمان را به ۱۰ ماه افزایش داده‌اند و امروزه با درمان‌های مناسب ضد HIV و CMV، میزان بقای بیماران بیش‌تر هم شده است.<sup>۴</sup>

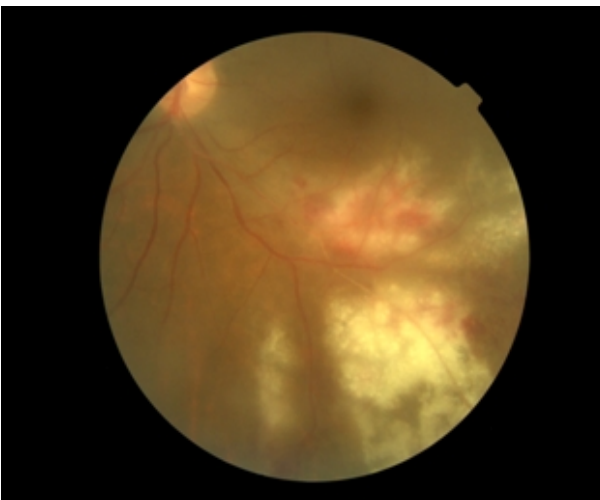
**معرفی بیمار**

بیمار، مردی ۳۳ ساله و راننده کامیون بود که به علت تصادف رانندگی زندانی شده و به دنبال تب و کاهش وزن، در زندان تحت بررسی قرار گرفته و برایش تشخیص ایدز مسجل شده بود. از یک سال قبل از مراجعه دچار کاهش دید چشم راست و از ۲ ماه قبل دچار کاهش دید چشم چپ شده بود. در مورد نحوه آلودگی با ویروس HIV اطلاعات قابل اعتمادی را ارائه نمی‌داد و داروی مشخصی هم مصرف نمی‌کرد.

در معاینه، بیمار کاشتیک بود، دید چشم راست در حد عدم درک نور (NLP) و دید چشم چپ ۲۰/۸۰ بود و نقص آوران مردمکی (RAPD) نیز برای چشم راست ۴<sup>+</sup> بود. در معاینه با اسلیت‌لمپ در چشم راست، ۳۶۰ درجه چسبندگی خلفی عنیبه به عدسی و آب‌مرورید رسیده وجود داشت و در چشم چپ، واکنش اتاق قدامی و زجاجیه قدامی در حد ۲<sup>+</sup> یاخته مشاهده می‌شد ولی عدسی شفاف بود (تصویر ۱). فشار چشم راست ۸ و فشار چشم چپ ۱۳ میلی‌متر جیوه بود. فوندوس چشم راست به علت کدورت مدیا قابل مشاهده نبود ولی در B-scan به عمل آمده از چشم راست، جداشدگی شبکیه دیده می‌شد (تصویر ۲). در فوندوسکوپی چشم چپ، نمای تیبیک رتینیت ناشی از سایتومگالوویروس (CMV) شامل کدورت و نکروز شبکیه همراه با اغزودا، ادم و خون‌ریزی داخل شبکیه مشاهده می‌شد (تصاویر ۳ و ۴). بیمار با تشخیص رتینیت ناشی از CMV تحت درمان با گانسیکلوویر داخل زجاجیه‌ای به اندازه ۲ mg در ۰/۱ ml قرار گرفت و طی مشاوره با گروه عفونی جهت دریافت داروهای ضد تروروویروسی و گانسیکلوویر داخل سیاهرگی، به گروه عفونی ارجاع شد.

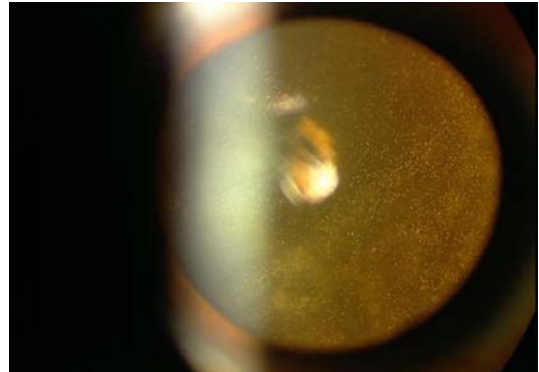


تصویر ۳- فوندوس فوتوگراف چشم چپ بیمار مبتلا به رتینیت ناشی از سایتومگالوویروس: به نکروز شبکیه و خونریزی داخل شبکیه‌ای توجه کنید.

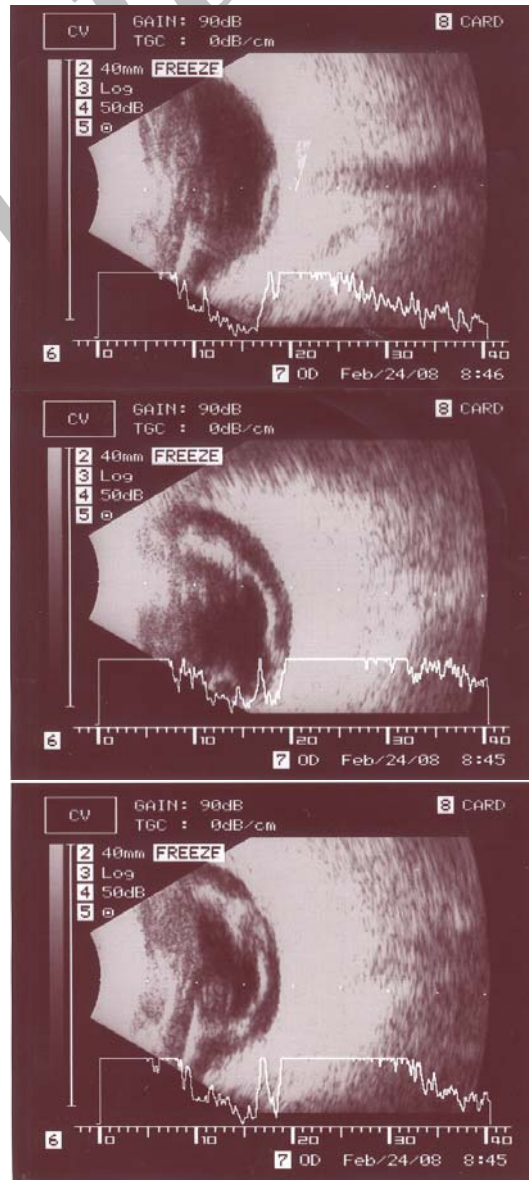


تصویر ۴- فوندوس فوتوگراف چشم چپ بیمار مبتلا به رتینیت ناشی از سایتومگالوویروس با بزرگ‌نمایی بیش‌تر.

تشخیص رتینیت ناشی از CMV بر پایه تظاهرات تیپیک بالینی است. بررسی‌های سرولوژیک و کشت ویروس، ارزش محدودی دارند؛ چون بسیاری از افراد جامعه در آزمایش‌های سرولوژیک، تماس با ویروس CMV را نشان می‌دهند و از طرفی در ایدز، به علت نقص ایمنی شدید، بررسی‌های سرولوژیک قابل اعتماد نیستند. رتینیت ناشی از CMV با تظاهراتی هم‌چون کدورت تمام‌ضخامتی شبکیه همراه با آگزودای سخت و خونریزی داخل شبکیه، به راحتی قابل تشخیص است. این عفونت از هرجایی از شبکیه، حتی از نواحی خیلی محیطی می‌تواند شروع شود. رتینیت ناشی از CMV می‌تواند به صورت کدورت‌های سفید گرانولر



تصویر ۱- واکنش زجاجیه قدامی در چشم چپ بیمار مبتلا به رتینیت ناشی از سایتومگالوویروس.



تصویر ۲- B-scan جداشدگی شبکیه در چشم بیمار مبتلا به رتینیت ناشی از سایتومگالوویروس را نشان می‌دهد.

که پاسخ اولیه به گانسیکلوویر و فوسکارنت حدود ۸۰ تا ۱۰۰ درصد است.<sup>۱</sup>

در مبتلایان به ایدز، CMV باید به عنوان شایع‌ترین عفونت فرصت‌طلب چشمی، همواره مد نظر باشد و با توجه به عفونت سیستمیک، درمان سریع و مناسب ضد CMV و مشاوره با متخصص عفونی برای شروع درمان‌های ضد رتروویروسی الزامی است.

در شبکیه، با خون‌ریزی کم و یا گاهی به صورت پری‌فلبیت (Frosted branch angiitis) تظاهر کند. به علت نقص ایمنی شدید، التهاب زجاجیه می‌تواند خیلی کم باشد.<sup>۵</sup>

برای درمان رتینیت ناشی از CMV می‌توان از پنج داروی زیر استفاده کرد: گانسیکلوویر، والاسیکلوویر، فومی‌ویرسن (Fomivirsen)، سیدوفوویر (Cidofovir) و فوسکارنت (Foscarnet)

#### منابع

1. American Academy of Ophthalmology. Basic and clinical science course: intraocular inflammation and uveitis. USA: The Academy; 2004-2005: Part 2, Chap. 14: 249-253.
2. Graham KB, Pinnolis MK, D'A Amiko DJ. Retinal manifestations of the aquired immunodeficiency syndrom: diagnosis and treatment. In: Albert DM, Jakobiec FA, eds. Principles and Practice of Ophthalmology. 2nd ed. Philadelphia: WB Saunders; 2000: 2119-2134.
3. Gunningham ET Jr. Uveitis in HIV positive patients. *Br J Ophthalmol* 2000;84:233-235.
4. Aldave AJ, King JA, Cunningham ET Jr. Ocular syphilis. *Curr Opin Ophthalmol* 2000;12:433-441.
5. American Academy of Ophthalmology. Basic and clinical science: Retina and Vitreous. USA: The Academy; 2004-2005: Part 2, Chap. 7: 192-193.