

## Trans-Scleral Diode Laser Cyclophotocoagulation for Management of Elevated Intraocular Pressure after Pars-Plana Vitrectomy

Nilforushan N, MD\*; Parvaresh MM, MD; Amidirad D, MD; Modarres-Zadeh M, MD; Hashemi M, MD; Falavarjani KG, MD; Ahadian A, MD

Ophthalmic Research Center, Iran University of Medical Sciences, Tehran, Iran

\*Corresponding author: naveednil@yahoo.com

**Purpose:** To evaluate the effect of trans-scleral cyclophotocoagulation (TSCPC) in reducing intraocular pressure in eyes with history of pars plana vitrectomy with or without intraocular silicone oil and refractory to medical treatment.

**Methods:** Medical records of 35 eyes of 35 patients who underwent TSCPC for medically uncontrolled glaucoma after pars plana vitrectomy for retinal pathology were reviewed retrospectively. Diode laser contact TSCPC was performed at a power of 1-3 watt, for a duration of 2 seconds and with 15-30 applications. Intraocular pressure, visual acuity, number of previous operations, number of medications, number of treatment sessions per eye. Laser parameters and complications were evaluated.

**Results:** After a mean follow-up period of  $13.31 \pm 4$  (range 6-60) months, mean IOP was decreased from  $33.46 \pm 9.80$  (12-38) mmHg before surgery to  $16.57 \pm 8.21$  (2-46) mmHg after TSCPC ( $P < 0.001$ ). The number of anti-glaucoma medications was reduced from  $2.60 \pm 1.09$  preoperatively to  $1.31 \pm 0.99$  at final follow up ( $P < 0.001$ ). Qualified success and complete success were achieved in 29 (83%) and 9 eyes (20%), respectively.

**Conclusion:** Patients with medically uncontrolled intraocular pressure following to pars plana vitrectomy with or without intravitreal silicone oil can be treated successfully with TSCPC.

**Keywords:** Cyclophotocoagulation, Vitrectomy, Intraocular Pressure

• Bina J Ophthalmol 2010; 15 (4): 289-297.

Received: 7 March 2009

Accepted: 31 January 2010

### مقایسه اثر سیکلوفتو کوآگولیشن توسط لیزر دیود از طریق اسکلرا بر فشار بالای چشم مقاوم به درمان به دنبال جراحی ویتراکتومی عمیق

دکتر نوید نیلفروشان<sup>۱</sup>، دکتر محمدمهدی پرورش<sup>۲</sup>، دکتر داریوش عمیدی راد<sup>۳</sup>، دکتر مهدی مدرس زاده<sup>۴</sup>، دکتر مسیح هاشمی<sup>۵</sup>، دکتر خلیل قاسمی فلاورجانی<sup>۶</sup> و دکتر علی احدیان<sup>۷</sup>

**هدف:** ارزیابی اثر سیکلوفتو کوآگولیشن از طریق تماس با اسکلرا در بیماران مبتلا به افزایش غیرقابل کنترل فشار داخل چشم به دنبال عمل جراحی ویتراکتومی عمیق با یا بدون وجود روغن سیلیکون در چشم.

**روش پژوهش:** این مطالعه گذشته‌نگر بر روی داده‌های موجود ۳۵ چشم از ۳۵ بیمار با سابقه عمل ویتراکتومی عمیق، صورت گرفت. در گروه مورد بررسی به منظور کنترل فشار داخل چشم، درمان سیکلوفتو کوآگولاسیون از طریق تماس با اسکلرا انجام شده بود. لیزر مورد استفاده از نوع دیود با طول موج ۸۱۰ میلی‌متر بود که به مدت ۲ ثانیه با قدرت ۱-۳ وات و به تعداد ۳۰-۲۵ نقطه، توسط پروب G از طریق تماس با اسکلرا اعمال گردیده بود. متغیرهای مورد بررسی شامل حدت بینایی، فشار داخل چشم، تعداد اعمال جراحی قبلی، دفعات سیکلوفتو کوآگولیشن و تعداد داروهای پایین آورنده فشار داخل چشم بودند.

**یافته‌ها:** بیماران به طور متوسط  $13/31 \pm 4$  (از ۶ تا ۶۰ ماه) پی‌گیری شدند. میانگین فشار داخل چشم با حداکثر درمان قبل از سیکلوفتو کوآگولیشن  $33/46 \pm 9/8$  (۱۲ تا ۳۸) میلی‌متر جیوه بود که در آخرین معاینه پس از لیزردرمانی همراه با

حداکثر دارو به  $۱۶/۵۷ \pm ۸/۲۱$  (۲ تا ۴۶) میلی متر جیوه کاهش یافت ( $P < ۰/۰۰۱$ ). تعداد داروهای کنترل کننده فشار چشم از  $۲/۶ \pm ۱/۰۹$  دارو قبل از لیزر درمانی به  $۱/۳۱ \pm ۰/۹۹$  دارو در آخرین معاینه رسید ( $P < ۰/۰۰۱$ ). موفقیت کلی در ۲۹ بیمار (۸۳ درصد) و موفقیت کامل در ۹ بیمار (۲۶ درصد) به دست آمد. عوارض ایجاد شده شامل هیپوتونی (۳ درصد)، خونریزی موقت اتاق قدامی (۸ درصد) و یک مورد از دست رفتن بینایی (۳ درصد) بود.

**نتیجه گیری:** سیکلوفتو کوآگولیشن با استفاده از لیزر دیود و از طریق اسکلا، روشی مطمئن و کم عارضه می باشد که در مبتلایان به افزایش غیرقابل کنترل فشار داخل چشم به دنبال جراحی ویتراکتومی عمیق و عدم پاسخ به درمان طبی توصیه می شود.

• مجله چشم پزشکی بینا ۱۳۸۹؛ دوره ۱۵، شماره ۴: ۲۸۹-۲۹۷.

• پاسخ گو: دکتر نوید نیلفروشان (e-mail: navednil@yahoo.com)

۱- استادیار- چشم پزشک- دانشگاه علوم پزشکی ایران

۲- استادیار- چشم پزشک- دانشگاه علوم پزشکی ایران

۳- فلوشیپ ویتره و رتین- چشم پزشک- دانشگاه علوم پزشکی ایران

۴- دانشیار- چشم پزشک- دانشگاه علوم پزشکی ایران

۵- پزشک عمومی- مرکز تحقیقات چشم- دانشگاه علوم پزشکی ایران

تهران- خیابان ستارخان- خیابان نیایش- بیمارستان رسول اکرم- مرکز تحقیقات چشم

دریافت مقاله: ۱۷ اسفند ۱۳۸۷

تایید مقاله: ۱۱ بهمن ۱۳۸۸

#### مقدمه

افزایش موقت یا دائم فشار داخل چشم، از عوارض شناخته شده اعمال جراحی ویتراکتومی عمیق در بیماری های شبکیه بوده و شیوع و علل بروز آن بر اساس مطالعات مختلف متفاوت می باشد.<sup>۱-۳</sup>

از جمله علل افزایش فشار داخل چشم به دنبال ویتراکتومی می توان به نورگ زایی زاویه، وجود اریتر و کلاست ها در زجاجیه، یوویت، چسبندگی محیطی زاویه (peripheral anterior synechia)، واکنش به استروئیدهای مصرفی، انسداد شبکه ترابکولر توسط باقی مانده عدسی و ذرات التهابی، وجود روغن سیلیکون در چشم و یا بیماری های زمینه ای و همراه از قبیل گلوکوم زاویه باز اشاره نمود. نقش قطعی هر کدام از این عوامل در ایجاد گلوکوم در بسیاری از موارد نامشخص است.<sup>۱،۳</sup>

نخستین اقدام جهت کنترل فشار چشم، تجویز دارو می باشد که در اغلب موارد پاسخ درمانی مناسب حاصل می شود.<sup>۴</sup> در صورت عدم پاسخ مناسب و یا عدم مصرف دارو توسط بیمار، درمان جراحی صورت می پذیرد.

با توجه به سابقه جراحی های متعدد قبلی در اکثر بیماران، شرایط ملتحمه جهت عمل جراحی متداول ترابکولکتومی مناسب نیست. در ضمن در اغلب این بیماران یک واکنش التهابی مزمن به دلیل اختلال سد خونی- زلالیه ای وجود دارد که در مجموع احتمال موفقیت این نوع جراحی را کاهش داده و میزان عوارض

شدید مانند خونریزی سوپراکروئیدال را بیش تر خواهد نمود.<sup>۵</sup> در صورت پیش آگهی مناسب بینایی و فقدان بافت جوشگاهی (scar) وسیع و شدید ملتحمه و کفایت شرایط اقتصادی بیمار، کارگذاری شانت پیشنهاد می گردد. البته با توجه به این که در اکثر بیماران با سابقه عمل جراحی ویتراکتومی عمیق، حدت بینایی ضعیف بوده و شرایط ملتحمه نامطلوب است، به نظر می رسد کارگذاری شانت در بسیاری از موارد انتخاب مناسبی نباشد.

انهدام جسم مژگانی، با هدف کاهش ترشح مایع زلالیه و در نتیجه کاهش فشار داخل چشم به دو روش سیکلوکرایوتراپی (cydlocryotherapy) و سیکلوفتو کوآگولیشن یا CPC انجام می گردد که روش اخیر ممکن است از طریق مردمک (trans-pupillary)، از طریق تماس با اسکلا (trans-scleral) یا توسط اندوسکوپ (endoscopic) انجام شود. این روش ها در افرادی استفاده می شود که دید خوبی نداشته و با وجود درمانی های مختلف طبی، فشار داخل چشمی آنان همچنان غیرقابل کنترل است و انجام اعمال جراحی دیگر امکان پذیر نمی باشد.<sup>۶</sup>

عوارض سیکلوکرایوتراپی شامل افزایش فشار داخل چشم، درد، یوویت، خونریزی سوپراکروئیدال، خونریزی زجاجیه یا اتاق قدامی، آب مروارید، هیپوتونی، دکولمان جسم مژگانی و کوروئید، استافیلوم اسکلا، ایسکمی سگمان قدامی و در نهایت تحلیل کره چشم (phthisis bulbi) می باشد.<sup>۷</sup> به دلیل احتمال ایجاد این عوارض، تمایل به استفاده از سیکلوفتو کوآگولیشن افزایش یافته و

دکولمان مجدد شبکه پس از CPC و وجود روغن سیلیکون در اتاق قدامی، دلایل حذف افراد از مطالعه بودند.

در همه موارد، درمان به روش موضعی و با تزریق رتروبولبار مخلوطی از ۲ cc لیدوکائین ۲ درصد و ۲ cc مارکائین ۰/۷۵ درصد انجام شد. جهت لیزردرمانی، دستگاه IRIS Medical Instruments Occulight SLX ساخت آمریکا در هر دو مرکز مورد استفاده قرار گرفت. روش کار به این صورت بود که ابتدا به روش ترانس ایلومیناسیون محل جسم مژگانی مشخص شد و سپس محل قرار گرفتن پروب G فایبروتیک به نحوی تنظیم شد که لیزر دیود با طول موج ۸۱۰ نانومتر در محل جسم مژگانی اعمال گردد و با فشار مختصر پروب بر روی گلوب به مدت ۲ ثانیه در ۲۵ تا ۳۰ نقطه در محدوده ۳۰۰ درجه به استثنای ساعت ۳ و ۹ لیزردرمانی صورت گرفت. قدرت لیزر از ۱۰۰۰ میلی‌وات شروع و در صورت شنیدن صدای pop قدرت لیزر به تدریج به میزان ۲۰۰ میلی‌وات تقلیل می‌یافت تا صدا کاملاً قطع شود. در صورت عدم ایجاد صدا، به ازای هر نوبت اعمال لیزر ۲۰۰ میلی‌وات به قدرت دستگاه افزوده می‌شد تا صدای pop ایجاد گردد. قدرت لیزر بعد از هر ۳ الی ۴ مرتبه لیزردرمانی، تغییر می‌کرد تا در حداکثر ۵۰ درصد موارد صدای pop شنیده شود.

پس از لیزردرمانی، قطره بتامتازون هر ۲ ساعت و آتروپین ۱ درصد هر ۸ ساعت و داروی مسکن خوراکی تجویز و داروهای کنترل فشار داخل چشم هم‌چنان ادامه یافت. قطره استروئید در طی مدت ۳ الی ۴ هفته بسته به میزان التهاب چشم به تدریج کاهش و سپس قطع شد. میزان فشار چشم، یک روز، یک هفته و ۴ هفته پس از جراحی اندازه‌گیری و براساس آن مقدار داروها تنظیم گردید. بیمار در فاصله ۱۲ الی ۲۴ ساعت، یک هفته، یک ماه، ۲ ماه، ۴ ماه، و ۶ ماه بعد از لیزردرمانی و سپس هر ۳ الی ۶ ماه به طور مجدد معاینه شد. در طی مدت پی‌گیری حدت بینایی، میزان فشار داخل چشم، مقدار و تعداد داروهای پایین‌آورنده آن و عوارض درمان ثبت گردید.

با مشاهده کاهش فشار داخل چشم، مقدار داروها (ابتدا استازولامید خوراکی) به تدریج کاهش یافت. در صورتی که فشار داخل چشم به میزان کافی کنترل نمی‌شد، CPC با فاصله حداقل ۳ الی ۴ هفته پس از درمان اول تکرار می‌گردید.

موفقیت کامل به فشار داخل چشم کمتر از ۲۲ میلی‌متر جیوه بدون نیاز به مصرف دارو و کاهش حداقل ۳۰ درصد IOP نسبت به قبل از لیزردرمانی اطلاق گردید. موفقیت نسبی در صورت وجود هر یک از شرایط ذیل در نظر گرفته شد: (۱) فشار داخل چشم

در مطالعات متعددی که لیزردرمانی را با کرایوتراپی مقایسه نموده‌اند، عوارض لیزردرمانی کم‌تر بوده است.<sup>۸</sup>

سیکلوفتو کوآگولاسیون از طریق اندوسکوپ (endoscopic cyclophotocoagulation) از جمله روش‌های جدید تخریب جسم مژگانی می‌باشد که از معایب آن، می‌توان به نیاز به اتاق عمل استریل، هزینه بالا و احتمال ایجاد عوارض داخل چشمی اشاره نمود. البته ممکن است در طول زمان اثر درمانی تمامی روش‌های انهدام جسم مژگانی، کاهش یافته و درمان مجدد ضرورت یابد<sup>۹-۱۱</sup>. در مورد نتایج درمانی CPC پس از ویتراکتومی در بیماران مبتلا به گلوکوم مقاوم به درمان طبی، مطالعات محدودی وجود دارد که روش انجام کار و معیارهای ورود و خروج در این مطالعات متفاوت بوده و اغلب بیماران مورد بررسی دارای روغن سیلیکون در داخل چشم می‌باشند<sup>۱۲،۱۳</sup>. لذا هدف از این مقاله بررسی کارایی و میزان عوارض درمان CPC از طریق تماس با اسکلا توسط لیزر دیود در افراد مبتلا به افزایش فشار داخل چشمی مقاوم به درمان متعاقب ویتراکتومی عمیق می‌باشد.

### روش پژوهش

در این مطالعه، پرونده کلیه بیمارانی که طی مدت ۵ سال (۱۳۸۷-۱۳۸۲) در بخش چشم پزشکی بیمارستان حضرت رسول (ص) و کلینیک مرکزی شهر به علت گلوکوم مقاوم به درمان پس از ویتراکتومی، کاندید عمل CPC شده بودند، مورد بررسی قرار گرفت. اطلاعات شامل وضعیت دموگرافیک، سابقه طبی بیمار، دید قبل و پس از عمل، علت ویتراکتومی، مقدار و تعداد داروهای پایین‌آورنده فشار داخل چشم، میزان فشار داخل چشمی با استفاده از تونومتر گلدمن قبل از CPC و در مدت پی‌گیری، وجود یا عدم وجود روغن سیلیکون در چشم، مشخصات و تعداد جلسات لیزر و عوارض درمان گردآوری و ثبت شد.

فشار داخل چشم بیش از ۲۲ میلی‌متر جیوه پس از انجام ویتراکتومی عمیق با وجود حداکثر درمان طبی شامل قطره تیمولول، دورزولامید یا آزوپت، آلفاگان، لاتاناپروست و استازولامید خوراکی و یا مواردی که با وجود فشار کمتر از ۲۲ میلی‌متر جیوه، فشار هدف (target pressure) کم‌تری مورد نیاز بود و یا بیمار توانایی تحمل یا خرید دارو را نداشت، معیار ورود افراد به مطالعه، محسوب شدند.

عدم درک نور پس از ویتراکتومی عمیق، عدم امکان پی‌گیری بیمار حداقل به مدت شش ماه از تاریخ CPC، سابقه گلوکوم قبل از انجام ویتراکتومی عمیق، تخلیه روغن سیلیکون پس از CPC، بروز

و ۲۴ مرد با میانگین سنی  $46/26 \pm 18/32$  سال (محدود ۱۰ تا ۷۰) بودند و تنها ۴ نفر سن کم‌تر از ۲۰ سال داشتند. میانگین مدت پی‌گیری  $13/31 \pm 4$  ماه (۶ تا ۶۰ ماه) بود.

به طور کلی ۴۹ دوره لیزردرمانی انجام شد که به طور متوسط  $1/4 \pm 0/6$  مورد CPC به ازای هر چشم صورت گرفت. تعداد ۲۸ چشم آفاک (۸۰ درصد)، ۶ چشم پسادوفاک (۱۷ درصد) و یک چشم فاکیک (۳ درصد) بود. در ۱۲ بیمار (۳۴ درصد) بیش از یک دوره لیزردرمانی انجام شد. میانگین فاصله زمانی بین درمان اول و دوم  $7/08 \pm 5/60$  ماه (بین ۱ الی ۱۷ ماه) بود که در ۳ چشم به دلیل فشار بالا در فاصله کم‌تر از ۸ هفته و در چهار مورد دیگر نیز پس از یک سال درمان مجدد انجام گردید. دو چشم به درمان سوم نیاز داشتند که این درمان در یک مورد بعد از ۸ ماه و در مورد دیگر پس از ۶ ماه از درمان دوم صورت پذیرفت.

جدول (۱) میانگین فشار داخل چشم، حدت بینایی و داروهای مصرفی قبل و بعد از CPC را نشان می‌دهد. فشار داخل چشم به طور متوسط از  $33/46 \pm 9/80$  میلی‌متر جیوه (۱۲ تا ۴۸) قبل از شروع درمان به  $16/57 \pm 8/21$  میلی‌متر جیوه (۲ الی ۴۶) در انتهای مدت پی‌گیری تقلیل یافت ( $P < 0/001$ ) (نمودار ۱).

کم‌تر از ۲۲ میلی‌متر جیوه با مصرف داروهای کاهشنده فشار چشم و کاهش حداقل ۳۰ درصد IOP نسبت به قبل، (۲) کاهش حداقل ۳۰ درصد فشار داخل چشم و عدم تغییر تعداد داروهای بیمار نسبت به قبل و (۳) در صورتی که فشار داخل چشم قبل از لیزردرمانی کم‌تر از ۲۲ میلی‌متر جیوه بود. در نهایت حذف حداقل دو نوع دارو و کاهش میزان IOP به هر میزان نسبت به قبل به عنوان موفقیت نسبی و مجموعه موارد موفقیت نسبی و کامل به عنوان موفقیت کلی در نظر گرفته شد. به فشار داخل چشم معادل ۵ میلی‌متر جیوه یا کم‌تر، هیپوتونی و به عدم دستیابی به نتایج ذکر شده با وجود چندین نوبت لیزردرمانی، از دست دادن درک نور و تحلیل کره چشم، شکست درمان اطلاق گردید.

جهت توصیف و مقایسه داده‌های کمی از میانگین انحراف معیار استفاده شد. داده‌ها توسط نرم‌افزار SPSS ویرایش ۱۵ و با استفاده از آزمون‌های آماری  $t$  test، کای مربع، آزمون دقیق فیشر و ANOVA، تجزیه و تحلیل و مقدار P کم‌تر از ۰/۰۵ معنی‌دار در نظر گرفته شد.

#### یافته‌ها

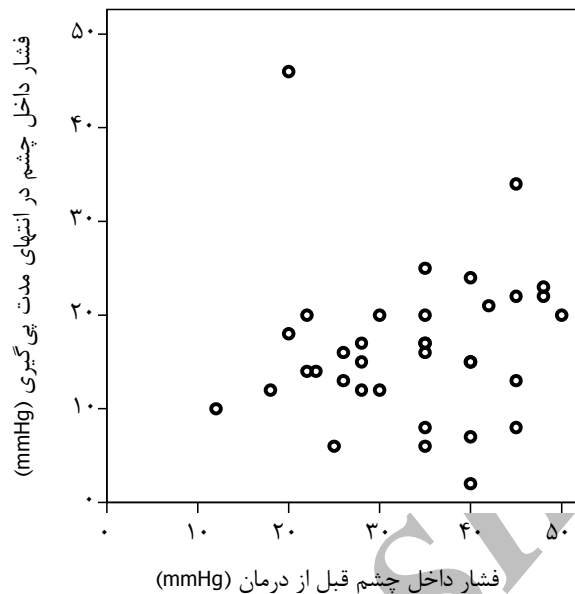
در طی ۵ سال ۴۴ بیمار وارد مطالعه شدند. ۹ بیمار به دلیل عدم پی‌گیری از مطالعه حذف و در نتیجه ۳۵ چشم از ۳۵ بیمار با حداقل مدت پی‌گیری ۶ ماهه بررسی شدند. بیماران شامل ۱۱ زن

جدول ۱- نتایج لیزردرمانی در بیماران مبتلا به افزایش غیرقابل کنترل فشار چشم به دنبال عمل جراحی ویتراکتومی عمیق

میزان P	آخرین پی‌گیری (میانگین $\pm$ انحراف معیار)	قبل از درمان (میانگین $\pm$ انحراف معیار)	
< 0/001	$16/57 \pm 8/21$	$33/46 \pm 9/80$	میزان فشار داخل چشم (میلی‌متر جیوه)
0/503	$1/97 \pm 0/97$	$1/91 \pm 0/88$	حدت بینایی (LogMAR)
< 0/001	$1/31 \pm 0/99$	$2/60 \pm 1/09$	تعداد داروهای کنترل فشار داخل چشم

۱۷ درصد (۶/۳۵) و هیپوتونی در ۱ چشم (۳ درصد) مشاهده شد. جدول (۲) میزان موفقیت و عوارض CPC را بر اساس علت زمینه‌ای ویتراکتومی عمیق نشان می‌دهد.

میزان موفقیت کلی ۸۳ درصد (۲۹/۳۵)، موفقیت کامل ۲۶ درصد (۹/۳۵) و موفقیت نسبی ۵۷ درصد (۲۰/۳۵) بود که بدون در نظر گرفتن دفعات لیزردرمانی محاسبه گردید. عدم پاسخ در



نمودار ۱- مقادیر فشار داخل چشم قبل و پس از لیزر درمانی که نشانگر پاسخ به درمان در انتهای مدت پی گیری می باشد.

جدول ۲- میزان موفقیت و عوارض سیکلوفتوکوآگولیشن در بیماران مبتلا به گلوکوم مقاوم به درمان متعاقب جراحی ویتراکتومی عمیق بر اساس نوع تشخیص اولیه

علت ویتراکتومی	تعداد کل	موفقیت کامل	موفقیت نسبی	عوارض (تعداد)	عدم پاسخ درمانی	میانگین جلسات لیزر درمانی
جداشدگی شبکیه به علت نامشخص	۱۷	۴	۱۰	هیپوتونی (۱) خونریزی اتاق قدامی (۲)	۴	۱,۴۷±۰,۶۲
جداشدگی شبکیه به علت نزدیک بینی شدید	۶	۱	۲	خونریزی اتاق قدامی (۱)	۳	۱,۶۷±۰,۸۱
رتینوپاتی پروليفراتیو دیابتی	۵	۱	۴	از دست رفتن درک نور (۱)	-	۱,۲±۰,۴۴
جداشدگی شبکیه به علت ضربه	۴	۲	۲	-	-	۱,۲۵±۰,۵
سوراخ ماکولا	۱	-	۱	-	-	۱±۰
یوویت	۲	۱	۱	-	-	۱±۰
مجموع	۳۵	۹	۲۰	۶	۷	۱,۴±۰,۶

عواملی مانند میانگین سنی، میانگین تعداد نقاط درمان شده و کل انرژی وارده به هر چشم در کل دفعات لیزر درمانی، میانگین تعداد جراحی های قبلی، وجود روغن سیلیکون در چشم، وضعیت زاویه (باز یا بسته) و میانگین تعداد جلسات CPC، تفاوت معنی داری بین زیرگروه های موفقیت نسبی، موفقیت کامل و شکست درمان مشاهده نشد.

تعداد داروهای پایین آورنده فشار داخل چشم به طور متوسط از  $2.6 \pm 1.09$  دارو قبل از لیزر به  $1.31 \pm 0.99$  دارو پس از درمان در انتهای مدت پی گیری رسید ( $P < 0.001$ ). با در نظر گرفتن دفعات CPC در پایان دوره پی گیری، درصد موفقیت کلی پس از یک، دو و سه نوبت درمان به ترتیب  $54 (19/35)$ ،  $80 (28/35)$  و  $83 (29/35)$  بود. در جدول (۳) متغیرهای مختلف در ارتباط با نتیجه درمان مقایسه شده اند. به طور خلاصه در ارتباط با تاثیر

## جدول ۳- مقایسه متغیرهای مختلف براساس نتیجه لیزردرمانی در بیماران مبتلا به گلوکوم مقاوم به درمان

## متعاقب جراحی ویتراکتومی عمیق

میزان P	شکست درمان	موفقیت نسبی	موفقیت کامل	مجموع بیماران	
۰٫۶	۴۰٫۳۳ ± ۱۴٫۹	۴۸٫۹۵ ± ۱۸٫۹۵	۴۵٫۳۳ ± ۱۹٫۸۶	۴۶٫۲۶ ± ۱۸٫۳۲	میانگین سنی
۰٫۳	۳۲٫۷ ± ۱۵٫۷	۳۶٫۰۵ ± ۱۵٫۶	۴۷٫۶ ± ۳۹	۳۷٫۲ ± ۲۱٫۱	میانگین تعداد نقاط درمان شده
۰٫۸	۱۷۸۰۶۶٫۷ ± ۱۲۰۹۰۷٫۹	۱۸۳۰۷۰ ± ۵۲۸۴٫۵	۲۰۳۰۰۰ ± ۱۰۸۹۵۹	۱۸۷۳۳۷٫۱ ± ۸۱۲۰۸٫۶	میانگین کل انرژی مورد استفاده
۰٫۲۸	۲٫۶۷ ± ۱٫۳	۲٫۸۵ ± ۱٫۴۹	۲٫۰۰ ± ۰٫۷	۲٫۶۰ ± ۱٫۳۳	میانگین تعداد جراحی‌های قبلی
۰٫۶	۳	۱۰	۶	۱۹	روغن سیلیکون در چشم (تعداد)
۰٫۶	۴	۱۰	۳	۱۷	باز وضعیت زاویه* (تعداد)
	۲	۱۰	۶	۱۸	بسته
۰٫۵۹	۱٫۵۰ ± ۰٫۸۳	۱٫۴۰ ± ۰٫۶	۱٫۲۲ ± ۰٫۴۴	۱٫۴۰ ± ۰٫۶	میانگین تعداد جلسات CPC

\* زاویه باز به مواردی اطلاق گردید که حداقل ۱۸۰ درجه از زاویه باز بوده و شبکه تریاکولار بدون نیاز به انجام Indentation در گونیوسکوپی مشاهده می‌شد.

۳ الی ۴ هفته کاملاً بهبود یافت.

## بحث

در سال‌های اخیر با استفاده فزاینده از CPC از طریق تماس با اسکلا با توجه به ارزانی، سهولت و نتایج درمانی قابل قبول در درمان گلوکوم مقاوم به درمان، روبه‌رو هستیم<sup>۱۱-۱۳</sup>.

مطالعات متعددی CPC را با دیگر روش‌های انهدام جسم مژگانی مقایسه نموده‌اند<sup>۱۴-۱۶</sup>. البته مقایسه نتایج این روش‌ها به دو دلیل مشکل است، دلیل اول آن که اختلاف فراوانی در روش استفاده از لیزر وجود دارد و از طرف دیگر به دلیل تنوع و پیچیدگی علل زمینه‌ای ایجاد گلوکوم مقاوم به درمان، شبیه‌سازی بیماران مورد بررسی بسیار مشکل می‌باشد.

پیش از این مطالعات گذشته‌نگر متعددی با حجم نمونه ۲۶ تا ۲۱۰ بیمار مبتلا به انواع متفاوت گلوکوم مقاوم به درمان و با قدرت لیزر معادل ۱/۵ تا ۲/۵ وات و زاویه ۱۸۰ الی ۳۶۰ درجه از لیمبوس صورت پذیرفته است<sup>۱۷-۱۹</sup>. گروهی از محققان از میزان ثابت انرژی در کل دوره درمان استفاده کرده و عده‌ای نیز با تنظیم قدرت بر اساس شنیدن صدای pop قدرت لیزر را تنظیم نموده‌اند<sup>۱۷-۱۹</sup>. در مطالعه ما CPC به طور ثابت در محدوده ۳۰۰ درجه از لیمبوس و قدرت لیزر نیز بین ۹۰۰ الی ۳۰۰۰ میلی‌وات انتخاب گردید. میانگین تعداد دفعات مورد نیاز لیزر جهت کنترل فشار داخل چشم در مطالعات مختلف (جدول ۴) بین ۱/۰۱ تا ۱/۷ نوبت متغیر می‌باشد<sup>۱۹-۲۳،۲۹،۳۰</sup>.

یوویت قدامی خفیف یک عارضه گذرا و شایع لیزردرمانی بود که اغلب در طی دو هفته اول درمان مشاهده گردید و با مصرف استروئید موضعی در ظرف حداکثر ۳ الی ۴ هفته برطرف شد. هیپوتونی (۱ مورد، ۹ ماه پس از CPC) و خون‌ریزی موقت اتاق قدامی (۳ مورد) و از دست رفتن دید درک نور NLP (۱ مورد)، از عوارض دیگر CPC بودند. هیچ موردی از اندوفتالمیت یا افتالموپاتی سمپاتیک، زخم یا مشکلات دیگر قرنیه و عوارض شبکیه مانند دکولمان مجدد مشاهده نگردید.

در بیماری که دچار عارضه عدم درک نور شده بود، سابقه ویتراکتومی عمیق به همراه تزریق سیلیکون به دنبال دکولمان شبکیه (نوع ترکیبی کششی و رگماتوزن) نوروپاتی دیابتی، هیپرلپیدمی و افزایش فشار خون وجود داشت. فشار قبل از CPC از ۲۳ میلی‌متر جیوه با ۴ دارو به ۲۰ میلی‌متر جیوه با دو دارو تقلیل یافت. البته دید قبل از CPC نیز در حد درک حرکت دست بود.

عارضه خون‌ریزی اتاق قدامی در سه چشم ایجاد شد، در ۱ مورد بیمار مبتلا به دیابت بود که به دنبال جراحی آب‌مروارید، دکولمان شبکیه ایجاد گردید و در طی جراحی ویتراکتومی روغن سیلیکون تزریق شد. در مورد دوم به دنبال جراحی آب‌مروارید، بیمار دچار دکولمان شبکیه شده و تحت جراحی باکلینگ و سپس ویتراکتومی عمیق با تزریق روغن سیلیکون قرار گرفته بود و در بیمار سوم که تحت سه نوبت CPC قرار گرفت، سابقه دکولمان شبکیه و نزدیک‌بینی بالا وجود داشت که جراحی باکلینگ و سپس ویتراکتومی عمیق بدون تزریق سیلیکون در مورد وی صورت گرفته بود. عارضه خون‌ریزی اتاق قدامی در تمامی موارد موقت بود و طی

جدول ۴- مقایسه نتایج مطالعات اخیر با پی گیری درازمدت و میان مدت در چشم‌های درمان شده با لیزر دیود

کشور	پی‌گیری تعداد (ماه)	تشخیص (نوع گلوکوم)	میانگین IOP	درصد کاهش فشار چشم	موفقیت کلی (درصد)	تعریف موفقیت (میزان IOP)	درصد درمان مجدد	دفعات CPC	تعداد لیزر در هر جلسه		میانگین انرژی	درصد تغییر حدت بینایی	
									ثابت	کل			
آلمان <sup>۲۰</sup>	۱۳/۹	اولیه و ثانویه	۲۴/۶	۱۹/۳	۷۶/۴	۱۰-۲۲	۲۱/۲	۱-۶	۱/۳	۲۴-۳۰	۹۲/۴	۱۲۰/۱	-
آلمان <sup>۲۱</sup>	۲۴	اولیه	۲۱/۰	۱۶/۰	۳۶/۷	۴-۱۸	۳۰/۰	۱-۳	۱/۳	۱۵-۲۰	۸۰/۰	۱۰۴/۰	-
انگلیس <sup>۲۲</sup>	۱۲/۵	مقاوم و غیر مقاوم	۴۰/۳	۲۱/۱	۸۲/۰	۳۰	۱/۴	۱-۲	۱/۰-۱	۳۰(۴/۵)	۱۲۴/۱	۱۲۴/۱	-
لبنان <sup>۲۳</sup>	۱۳/۷	مقاوم	۳۵/۸	۱۹/۱	۷۲/۷	۲۱<	۲۵/۰	۱-۲	۱/۲۵	۲۶-۲۸	۱۲۱/۵	۱۵۱/۹	۲۲ ۳۳ ۴۴
انگلیس <sup>۲۴</sup>	۱۷/۰	مقاوم	۴۰/۷	۱۷/۷	۷۹/۵	۵-۲۱	۳۴/۲	۱-۷	۱/۵	-	۱۰۴/۱	۱۵۵/۲	۲۰ ۵ ۷۵
ایتالیا <sup>۲۵</sup>	۲۶/۰	مقاوم	۳۰/۴	۲۰/۳	۷۶	۲۱<	۴۵/۸	۱-۵	۱/۷	۱۰ (۱/۸)	۷۵/۲	۴۳/۶	۲۴ ۲۱ ۵۵
سوئیس <sup>۲۶</sup>	۳۰/۱	مقاوم	۲۳/۷	۱۵/۳	۶۹/۵	۶-۲۱	۳۸/۹	۱-۶	۱/۵۴	۲۲ (۵/۶)	۸۶/۸	۱۳۳/۹	۳۴ ۱۱ ۵۵
مقاله حاضر	۱۳/۳۱	مقاوم	۳۳/۴۶	۱۶/۵۷	۸۳	۵-۲۲	۳۴	۱-۳	۱/۴	۱۹-۳۰	۹۳/۷	۱۳۱/۲	۱۷ ۵۱ ۳۱

IOP: فشار داخل چشمی بر حسب میلی‌متر جیوه

بر روی ۵۰ چشم (تنها ۵ مورد به دنبال ویتراکتومی) با یک نوبت CPC در طی ۶ ماه، در ۷۶ درصد موارد فشار چشم به کم‌تر از ۲۱ میلی‌متر جیوه با یا بدون دارو کاهش یافت. در مطالعه Grueb<sup>۲۲</sup> معیار موفقیت، فشار داخل چشم ۴ الی ۱۸ میلی‌متر جیوه تعریف شد و در ۳۰ درصد موارد درمان مجدد صورت گرفت. معیار موفقیت کامل در مطالعه ما گسترده‌تر و علاوه بر کاهش ۳۰ درصد در میزان فشار داخل چشم، شامل تنظیم IOP بین ۵ الی ۲۲ میلی‌متر جیوه نیز بود و در صورت فشار کم‌تر از ۲۲ میلی‌متر جیوه قبل از لیزردرمانی، کاهش تعداد داروهای مصرفی به عنوان موفقیت نسبی تلقی شد. لذا با توجه به ملاک وسیع‌تر موفقیت در مطالعه ما، افزایش درصد موفقیت نسبت به مطالعه Grueb<sup>۲۲</sup> قابل توجه می‌باشد. هم‌چنین برخلاف مطالعه ما که تنها بر روی بیماران با سابقه جراحی ویتراکتومی عمیق با یا بدون روغن سیلیکون انجام شده است، مطالعات فوق بر روی انواع مختلف گلوکوم مقاوم به درمان صورت پذیرفته‌اند.

بر اساس نتایج مطالعه حاضر، افزایش فشار داخل چشمی متعاقب ویتراکتومی عمیق را می‌توان با استفاده از یک یا چند نوبت CPC از طریق تماس با اسکلرا کنترل نمود. در این مطالعه موفقیت کلی در حدود ۸۰ درصد موارد پس از یک یا دو نوبت درمان حاصل گردید که با سه نوبت درمان، این میزان به ۸۳ درصد رسید. به نظر می‌رسد که نتیجه درمان به مدت پی‌گیری و تا حد کم‌تر به مشخصات لیزر مورد استفاده وابسته باشد.

همان‌طور که در جدول (۴) مشاهده می‌گردد، در مطالعات پیشین با استفاده از CPC فشار داخل چشم بین ۲۱/۵ تا ۵۵ درصد کاهش یافته است. این میزان در مطالعه ما ۵۰ درصد بود که نشان

در مطالعه ما به طور متوسط ۱/۴ بار CPC انجام شد. از نظر میزان درمان مجدد در مطالعه Murphy و همکاران<sup>۱۹</sup> ۳۴/۲ درصد بیماران نیاز به درمان مجدد تا حدود ۷ نوبت داشتند و در مطالعه Kramp و همکاران<sup>۲۰</sup> در ۲۱ درصد بیماران تا ۶ بار CPC تکرار شد. در مطالعه Iliev و همکاران<sup>۲۱</sup> با پی‌گیری ۳۰ ماهه، ۳۸/۹ درصد چشم‌ها نیازمند درمان مجدد بودند که حداکثر تا ۶ بار لیزر انجام گردید. در مطالعه ما ۳۴ درصد بیماران نیاز به درمان مجدد داشتند که حداکثر تا ۳ نوبت (در ده نفر ۲ و در دو نفر سه نوبت) تکرار شد. فاصله زمانی بین انجام لیزر اول و دوم بین ۲ تا ۲۴ ماه و بین لیزر دوم و سوم ۶ تا ۸ ماه بود که این مطلب نشان می‌دهد با گذشت زمان، ممکن است اثر لیزر کاهش یافته و لیزردرمانی مجدد مورد نیاز باشد.

موفقیت کلی در کنترل فشار داخل چشم از ۳۶/۷ درصد در مطالعه Grueb و همکاران<sup>۲۲</sup> بر روی ۹۰ چشم با پی‌گیری ۱۴ ماهه تا ۸۲ درصد در مطالعه انصاری و همکاران<sup>۲۳</sup> با مدت پی‌گیری ۱۲/۵ ماهه متفاوت است. در مطالعه ما موفقیت کلی در ۸۳ درصد بیماران دیده شد که با مطالعه انصاری و همکاران<sup>۲۳</sup> مطابقت دارد. البته در مطالعه انصاری معیار موفقیت کاهش ۳۰ درصد در میزان فشار داخل چشم در نظر گرفته شد و ۱/۴ درصد موارد نیز بیماران نیاز به درمان مجدد داشتند. در مطالعه امینی و همکاران<sup>۲۴</sup> بر روی ۳۰ بیمار مبتلا به گلوکوم مقاوم به درمان‌های دیگر، موفقیت کلی پس از یک نوبت CPC در پی‌گیری متوسط ۸ ماهه در ۵۰ درصد بیماران به دست آمد، البته در این مطالعه موردی از گلوکوم به دنبال ویتراکتومی وجود نداشت. در مطالعه فروردین و همکاران<sup>۲۵</sup>

قدامی در همه موارد ظرف ماه اول پس از CPC به طور کامل جذب شد.

شیوع عارضه هیپوتونی در مطالعه ما ۳ درصد، در مطالعه Iliev و همکاران<sup>۲۱</sup> ۱۷/۶ درصد و در مطالعه Murphy و همکاران<sup>۱۹</sup>، ۱۵/۶ درصد بود که دلیل این اختلاف می‌تواند طولانی‌تر بودن مدت پی‌گیری سایر مطالعات باشد. در موردی که هیپوتونی ایجاد شد، سابقه ویتراکتومی عمیق به همراه تزریق روغن سیلیکون جهت درمان دکولمان شبکیه سودوفاکیک و یک نوبت CPC وجود داشت که پس از نه ماه هیپوتونی ایجاد گردید و فشار داخل چشم از ۴۰ میلی‌متر جیوه قبل از CPC به دو میلی‌متر جیوه رسید. عارضه دیگر از دست رفتن درک نور (NLP) ۹ ماه پس از CPC بود که در بیمار با سابقه جداسدگی رگماتوزن و کششی (tractional) شبکیه به وجود آمد. این بیمار پس از تخلیه روغن سیلیکون با وجود فشار داخل چشمی ۱۱ میلی‌متر جیوه با مصرف دو دارو بینایی خود را از دست داد و به نظر می‌رسد که CPC علت قطعی این عارضه نباشد.

در مقایسه پارامترهای مختلف مانند تعداد نقاط لیزر شده، قدرت لیزر و مجموع انرژی مورد استفاده بین دو گروه عارضه‌دار و فاقد عارضه تفاوت معنی‌داری به دست نیامد و در نتیجه احتمال ایجاد عوارض به واسطه واکنش بیش از حد به لیزر مطرح می‌گردد.

### نتیجه‌گیری

CPC با لیزر دیود از طریق تماس با اسکلرا یک درمان موثر در کنترل فشار داخل چشم بالا متعاقب ویتراکتومی عمیق با یا بدون وجود روغن سیلیکون می‌باشد. در این مطالعه وجود روغن سیلیکون و میزان انرژی و تعداد نقاط درمان شده تاثیری بر موفقیت درمان نداشتند.

می‌دهد اثر CPC در درمان گلوکوم مقاوم متعاقب ویتراکتومی با یا بدون وجود روغن سیلیکون، مشابه سایر علل گلوکوم مقاوم به درمان می‌باشد. نکته قابل توجه این که، میزان بهبود حدت بینایی در مطالعه ما کم‌تر از سایر مطالعات (جدول ۴) است که به دلیل وجود ضایعات شبکیه در بیماران با سابقه ویتراکتومی عمیق قابل توجیه می‌باشد.

در این مطالعه در ۱۹ مورد از ۳۵ چشم، روغن سیلیکون تا انتهای مدت پی‌گیری در داخل چشم وجود داشت. از عوارض وجود روغن سیلیکون در چشم که امروزه به صورت گسترده در موارد پیچیده جراحی ویتراکتومی عمیق به کار برده می‌شود، عوارض سگمان قدامی مانند کاتاراکت، گلوکوم و کراتوپاتی می‌باشد<sup>۲۶</sup>. خطر افزایش فشار داخل چشم نیز از صفر تا ۵۶ درصد ذکر شده است<sup>۱-۳</sup>. مطالعات دهه ۷۰ و ۸۰ میلادی نشانگر بروز بالای گلوکوم در این موارد بود اما در سال‌های اخیر، میزان بروز آن کاهش یافته است که دلیل آن می‌تواند تخلیه سریع‌تر روغن سیلیکون، ایجاد ایریدکتومی محیطی تحتانی در آفاکی و پسودوفاکای و تهیه خالص‌تر روغن و در نتیجه جلوگیری از ایجاد امولسیفکاسیون زودرس باشد<sup>۲۷،۲۸</sup>. در مطالعه ما حضور روغن سیلیکون در مقایسه با عدم حضور آن هر چند که با میزان کم‌تری از درمان مجدد و کنترل مناسب‌تر فشار داخل چشم به دنبال CPC همراه بود اما از نظر آماری دو گروه اختلاف معنی‌دار نداشتند ( $P=0.688$ ).

از عوارض ایجاد شده پس از CPC در مطالعه ما می‌توان به خون‌ریزی گذرای اتاق قدامی در سه چشم (۸ درصد) اشاره نمود. عوارض دیگر شامل از دست رفتن درک نور و هیپوتونی هر کدام در یک چشم (۳ درصد) بود. در هر سه مورد خون‌ریزی اتاق قدامی، سابقه جراحی جداسدگی شبکیه وجود داشت که در یک مورد ناشی از نزدیک‌بینی شدید بود (جدول ۲). خون داخل اتاق

### منابع

1. Lucke KH, Foerster MH, Laqua H. Long-term results of vitrectomy and silicone oil in 500 cases of complicated retinal detachments. *Am J Ophthalmol* 1987;104:624-633.
2. Federman JL, Schubert HD. Complications associated with the use of silicone oil in 150 eyes after retina-vitreous surgery. *Ophthalmology* 1988;95:870-876.
3. Burk LL, Shields MB, Proia AD, McCuen BW II. Intraocular pressure following intravitreal silicone oil injection. *Ophthalmic Surg* 1988;19:565-569.
4. Henderes JD, Buden DL, Flynn HW Jr, Schiffman JC, Feuer WJ, Murray TG. Elevated intraocular pressure and hypotony following silicone oil retinal tamponad for complex retinal detachments, incidence and risk factor. *Arch ophthalmol* 1999;117:189.
5. Gressel MG, Parrish RK, Heuer DK. Delayed non expulsive suprachoroidal hemorrhage. *Arch ophthalmol* 1984;102:1757.
6. Kahook MY, Noecker RJ. Transscleral cyclophotoagulation: Technical advice and pearls for clinical practice. *Glaucoma Today* 2007; July 21-25.
7. Benso MT, Nelson ME. Cyclocryotherapy, A review of cases over a 10 years period. *Br J Ophthalmol*



- 1990;74:103.
8. Gaasterland DP. Initial experience with a new method of laser transscleral CPC for ciliary Ablation in severe glaucoma. Proceedings of American ophthalmological society meeting. Virginia: Hot springs;1992.
  9. Federman JL Ando F, Schubert HD, Eagle RC. Contact laser for transscleral photocoagulation. *Ophthalmic Surg* 1987;18:183-184.
  10. Smith RS, Stein MN. Ocular hazards of transscleral laser radiation: I. Spectral reflection and transmission of the sclera, choroid and retina. *Am J Ophthalmol* 1968;66:21-31.
  11. Bechman H, Waeltermann J. Transscleral ruby laser cyclocoagulation. *Am J Ophthalmol* 1984;98:788-795.
  12. Han SK, Park KH, Kim DM, Chang BL. Effect of diode laser trans- scleral cyclophotocoagulation in the management of glaucoma after intravitreal silicone oil injection for complicated retinal detachments. *Br J Ophthalmology* 1999;83:713-717.
  13. Honavar SG, Goyal M, Majji AB, Sen PK, Naduvilath T, Dandona L. Glaucoma after parsplana vitrectomy and silicone oil injection for complicated retinal detachments. *Ophthalmology* 1999;106:169-177.
  14. Schubert HD, Federman JL. A comparison of CW Nd: YAG contact transcleral CPC with cyclocryotherapy. *Invest Ophthalmol Vis Sci* 1989;30: 536-542.
  15. Assia EI, Hennis HL, Stewart WC, Legler UF, Carlson AN, Apple DJ. A comparison of Nd: YAG and diode laser transcleral CPC and Cyclocryotherapy. *Invest Ophthalmol Vis Sci* 1991;32:2774-2778.
  16. Goldenberg-Cohen N, Bahar I, Ostashinski M, Lusky M. Cyclocryotherapy versus transscleral diode laser cyclophotocoagulation for uncontrolled intraocular pressure. *Ophthalmic surgery Laser and Imaging* 2005;36,4:272-279.
  17. Bloom PA, Tsai JC, Sharma K, Miller MH, Rice NS, Hitchings RA, et al. Cyclodiode transscleral diode laser cyclophotocoagulation in the treatment of advanced refractory glaucoma. *Ophthalmology* 1997;104:1508-1519.
  18. Yap-Veloso MI Simmons RB, Echelman DA, Gonzales T, Veira WJ, Simmons RJ. Intraocular pressure control after contact transscleral diode cyclophotocoagulation in eyes with intractable glaucoma. *J Glaucoma* 1998;7:319-328.
  19. Murphy CC, Burnett CA, Spry PG, Broadway DC. A two centre study of the dose-response relation for transscleral diode laser cyclophotocoagulation in refractory glaucoma. *Br J Ophthalmol* 2003;87:1252-1257.
  20. Kramp K, Vick HP, Guthaff R. Transscleral diode laser contact cyclophotocoagulation in the treatment of different glaucomas, also as primary surgery. *Graefes Arch Clin Exp Ophthalmol* 2002;240:698-703.
  21. Iliev ME, Gerber S. Long-term outcome of trans-scleral diode laser cyclophotoagulation in refractory glaucoma. *Br J Ophthalmol* 2007;91:1631-1635.
  22. Grueb M, Rohrbach JM, Bartz-Schmidt KU, Schlote T. Transscleral diode laser cyclophotocoagulation as primary and secondary surgical treatment in primary open-angle and pseudoexfoliative glaucoma: Long-term clinical outcomes. *Graefes Arch Clin Exp Ophthalmol* 2006;244:1293-1299.
  23. Ansari E, Gandhewar J. Long-term efficacy and visual acuity following transscleral diode laser cyclophotocoagulation in cases of refractory and non refractory glaucoma. *Eye (Lond)* 2007;21:936-940.
  24. Amini H, Eslami Y, Rezaie Taleghani J. Contact diode laser cyclophotocoagulation in refractory glaucomas. *Bina J Ophthalmol* 2003;4:209-214.
  25. Farvardin M, Rahimi M, Farvardin M, Dehghan A. Long-term outcomes of diode laser cyclophotocoagulation for severe glaucoma. *Bina J Ophthalmol* 2003;4:214-219.
  26. Al-Jazzaf AM, Netland PA, Charles S. Incidence and management of elevated intraocular pressure after silicone oil injection. *J Glaucoma* 2005;14:40-46.
  27. Laroche L, Pavlakis C, Saraux H, Orcel L. Ocular findings following intravitreal silicone injection. *Arch Ophthalmol* 1983;101:1422-1425.
  28. Barr CC, Lai MY, Lean JS, Linton KL, Trese M, Abram SG. Postoperative intraocular pressure abnormalities in the silicone study. Silicone study Report 4. *Ophthalmology* 1993;100:1629-1635.
  29. Nouredin BN, Zein W, Haddad C, Malu FR, Bushshur Z. Diode Laser transscleral cyclophotocoagulation for refractory glaucoma: A 1 year follow-up of patients treated using an aggressive protocol. *Eye* 2006;20:329-335.
  30. Pucci V, Tappainer F, Borin S, Bellddi R. Long-term follow-up after transscleral diode laser photocoagulation in refractory glaucoma. *Ophthalmologica* 2003;217:279-283.