

## Evaluation of Therapeutic Effect of Rifampin for Acute Central Serous Chorioretinopathy

Sabouri MR, MD\*

Guilan University of Medical Sciences, Guilan, Iran

\*Corresponding Author: r\_sabouri2002@yahoo.com

**Purpose:** To evaluate the beneficial effects of rifampin for the treatment of central serous chorioretinopathy (CSCR).

**Methods:** In this non-randomized clinical trial, 39 patients with acute CSCR (<2 weeks) were enrolled. Initially, complete visual examinations including determination of best spectacle-corrected visual acuity (BSCVA) using Snellen chart; anterior and posterior segment examination was performed. Fundus fluorescein angiography (FFA) and ocular coherence tomography (OCT) were also performed to confirm the diagnosis. Twenty-three patients were treated with 600 mg rifampin per day for a maximum of 4-6 weeks (treatment group) and 17 patients did not receive any treatment (control group). The patients were examined post treatment at weeks 2, 4 & 6. At each follow-up examination BCVA and funduscopy were performed. If no macular edema was observed in funduscopy, OCT was performed; otherwise OCT was performed at the end of 4th-6th week. Primary objective was reduction in macular thickness (MT) and secondary objective was the BSCVA.

**Results:** Mean age of patients was  $38.5 \pm 6.7$  years;  $37.7 \pm 6.2$  years in the treatment group and  $39.7 \pm 7.3$  years in the control group ( $P > 0.05$ ). 76.9% of patients were male. Mean MT reduced from  $339.9 \pm 44.36 \mu\text{m}$  at the beginning of treatment to  $297.4 \pm 29.09 \mu\text{m}$  at the final visit (12.58% reduction,  $P < 0.001$ ). In the control group, the figures were  $310.06 \pm 20.31$  and  $296.71 \pm 17.22 \mu\text{m}$ , respectively (4.3% reduction,  $P < 0.003$ ). The treatment group demonstrated more reduction in MT ( $P < 0.018$ ). Mean BSCVA was  $0.2 \pm 0.18$  and  $0.6 \pm 0.34$  SV before and after treatment respectively ( $P < 0.0001$ ) in the treatment group and  $0.2 \pm 0.1$  and  $0.37 \pm 0.35$  SV, respectively ( $P < 0.024$ ) in the control group. The difference in BSCVA between the two groups was significant ( $P = 0.055$ ). Macula was dry in 45.5% of the treatment group and 29.4% of the control group at the end of study (OR=2 CI95%, 0.52-7.6,  $P = 0.307$ ). All the patients with dry macula at the end of study in the treatment group were followed for 9 months and no recurrence of the lesion was found.

**Conclusion:** Rifampin has beneficial effects in the treatment of acute CSCR. These early findings suggest a novel treatment of CSCR and warranted further study.

**Keywords:** Rifampin, Acute Central Serous Chorioretinopathy

• Bina J Ophthalmol 2013; 19 (1): 46-51.

Received: 10 November 2012

Accepted: 9 July 2013

### ارزیابی اثرات ریفامپین در درمان کوریوریتینوپاتی سرور مرکزی

دکتر محمدرسول صبوری\*

**هدف:** تعیین اثرات ریفامپین در درمان کوریوریتینوپاتی سرور مرکزی (CSCR) در بیماران مراجعه‌کننده به یک کلینیک خصوصی در رشت.

**روش پژوهش:** طی یک کارآزمایی بالینی غیرتصادفی، ۳۹ بیمار با CSR حاد (کمتر از ۲ هفته) مورد بررسی قرار گرفتند. در ابتدا همه بیماران تحت معاینات کامل چشم شامل تعیین بهترین دید اصلاح‌شده با عینک (BSCVA) با استفاده از تابلوی اسلن و معاینات سگمان قدامی و خلفی قرار گرفتند. سپس فلورسئین آنژیوگرافی فوندوس (FFA) و اکولار کوهرنت توموگرافی

(OCT)، جهت تایید بیماری انجام شد. در ۲۳ بیمار، ریفامپین به میزان روزانه ۶۰۰ میلی گرم حداکثر تا ۶ هفته تجویز شد (گروه درمان) و ۱۷ بیمار هیچ گونه درمانی دریافت نکردند (گروه شاهد). در گروه درمان، یکی از بیماران چند روز پس از مصرف دارو دچار سردرد شدید شد که دارو قطع شد و بیمار از مطالعه خارج گردید. بیماران هر دو هفته یک بار تا ۶-۴ هفته ویزیت شدند. در هر بار معاینه، تعیین BSCVA و فوندوسکوپي انجام شد. در صورتی که در فوندوسکوپي، ماکولا فاقد ادم بود؛ OCT انجام می شد و در غیر این صورت، توموگرافی در پایان هفته ۶-۴ انجام می شد. پیامد اولیه، کاهش ضخامت ماکولا و پیامد ثانویه، بهبود BSCVA در طول مطالعه بوده است.

**یافته ها:** میانگین سنی بیماران در مجموع ۳۸/۵±۶/۷ سال، در گروه درمان ۳۷/۷±۶/۲ سال و در گروه شاهد ۳۹/۷±۷/۳ سال بود (P<۰/۰۵). افراد مورد مطالعه در ۷۶/۹ درصد موارد مرد بودند. متوسط ضخامت ماکولا (MT) در گروه درمان در ابتدای درمان ۳۳۹/۹±۴۴/۴ میکرومتر بود که در پایان درمان به ۲۹۷/۴±۲۹/۱ میکرومتر کاهش یافت (کاهش ۱۲/۵۸ درصد، P=۰/۰۰۱). در گروه شاهد این مقادیر به ترتیب ۳۱۰/۱±۲۰/۳ و ۲۹۶/۷۱±۱۷/۲ میکرومتر بودند (کاهش ۴/۳ درصد، P=۰/۰۰۳). میزان کاهش MT در گروه درمان به طور معنی داری بیشتر بود (P=۰/۰۱۸). میانگین BSCVA قبل و بعد از درمان براساس دید اسنلن، در گروه درمان، به ترتیب ۰/۲±۰/۲ و ۰/۶±۰/۳ (P=۰/۰۰۱) و در گروه شاهد، به ترتیب ۰/۱±۰/۱ و ۰/۳۷±۰/۳ بود (P=۰/۰۲۴). تفاوت تغییر در BSCVA در دو گروه، تقریباً معنی دار بود (P=۰/۰۵۵). ماکولا در پایان مطالعه، در ۴۵/۵ درصد گروه درمان و در ۲۹/۴ درصد گروه شاهد خشک بود (OR=۲، CI<sub>۰/۰۵</sub>: ۰/۵۲-۷/۶، P=۰/۳۰۷).  
**نتیجه گیری:** ریفامپین اثرات مفید در درمان CSC حاد دارد. این یافته می تواند مبین یک درمان جدید برای CSC باشد. مطالعه بیش تر در این زمینه پیشنهاد می گردد.

• مجله چشم پزشکی بینا ۱۳۹۲؛ دوره ۱۹، شماره ۱: ۴۶-۵۱.

دریافت مقاله: ۲۰ آبان ۱۳۹۱  
 تایید مقاله: ۱۸ تیر ۱۳۹۲

\* استادیار- چشم پزشکی- بیمارستان امیرالمومنین (ع) (e-mail: r\_sabouri2002@yahoo.com)  
 رشت- خیابان ۱۷ شهرپور- مجتمع آموزشی درمانی امیرالمومنین (ع)

### شبکیه می شود<sup>۳</sup>.

درمان CSC حاد جز در موارد محدود، پی گیری بیمار به مدت ۲-۳ ماه است که مورد اتفاق نظر است<sup>۴</sup> ولی در پاره ای از موارد، بنا به ضرورت، از برخی تدابیر درمانی استفاده می شود؛ مانند استفاده از لیزر، استازولامید، بتابلوکر، فوتودینامیک تراپی، کتوکونازول، استات آنه کورتیو (anecortave acetate)، لیزر زرد ۵۷۷ نانومتر و اواستین<sup>۵</sup>. به تازگی، به طور اتفاقی، اثرات درمانی ریفامپین بر CSC، به دلیل اثرات ضد کورتیکواستروئیدی آن، معلوم شده است و در درمان CSC حاد به کار می رود<sup>۶</sup>.

Packo و همکاران<sup>۷</sup> در سال ۲۰۱۰ در مجمع سالانه انجمن امریکایی ویتره-رتین در شیکاگو، شرح حال بیماری را گزارش دادند که دارای ضایعات وسیع کوریوریتینال در ناحیه ماکولا همراه با جداشدگی سرروز شبکیه بود که می توانست ناشی از CSC مزمن و یا سل مخفی باشد. لذا بیمار تحت درمان چندارویی استاندارد ضدسل قرار گرفت و دیده شد که ادم ماکولا فروکش کرد اما با قطع درمان دارویی، ادم عود نمود و وقتی دوباره درمان با داروهای قبلی شروع شد، ادم بار دیگر فروکش نمود. سپس وقتی برای بار

### مقدمه

کوریوریتینوپاتی سرروز مرکزی (CSC, central serous chorioretinopathy) یک بیماری سنین جوانی و میان سالی است و عمدتاً در مردان ۵۰-۲۰ ساله دیده می شود که عبارت از جداشدگی سرزوی و موضعی شبکیه حسی در قطب خلفی است. به طور شایع، تظاهر بالینی آن در یک چشم است ولی در ۱۸ درصد موارد، دوچشمی است (در برخی گزارش ها تا ۳۰ درصد)<sup>۱</sup>. تحقیقات نشان داده اند که ضایعه منتشر و شامل یک اختلال رتینوکوروئیدال دوطرفه است، هر چند تظاهر بالینی آن یک چشمی باشد. علت بیماری نامعلوم است ولی گفته می شود که اختلال در گردش خون کوروئیدی موجب اختلال در عملکرد لایه پیگمانته رویی آن می گردد<sup>۲</sup>. فلورسئین آنژیوگرافی، یک یا چند نقطه تراوش را در سطح لایه پیگمانته نشان می دهد که منجر به جداشدگی شبکیه حسی شده اند. با حذف این نقطه یا نقاط تراوش، جداشدگی شبکیه حساسه نیز برطرف می گردد. این یافته آنژیوگرافی حاکی از آن است که وجود نقص در اتصالات محکم سلولی لایه پیگمانته، موجب خروج مایع کوروئیدی به فضای زیر

و در غیر این صورت، توموگرافی در پایان هفته ۶-۴ انجام می‌شد. پیامد اولیه مطالعه، کاهش ضخامت مرکزی ماکولا (CMT) و پیامد ثانویه بهبود BSCVA در پایان مطالعه بود.

در تحلیل آماری، ابتدا متغیرهای کمی مطالعه (CMT و BSCVA) از نظر پیروی کردن از توزیع نرمال بر اساس آزمون Kolmogorov-smirnov بررسی شدند. سپس از آزمون  $t$  زوج جهت بررسی تغییرات کمی BSCVA و CMT در هر گروه استفاده شد. جهت مقایسه میانگین تغییرات بین دو گروه، از آزمون  $t$  مستقل استفاده شد. برای مقایسه نسبت بقایای مایع زیر فووه‌آ بعد از پایان مطالعه در دو گروه، از آزمون مربع کای استفاده شد. سطح معنی‌داری آزمون‌ها  $P < 0.05$  در نظر گرفته شد.

#### یافته‌ها

گروه درمان شامل ۲۳ بیمار و گروه شاهد شامل ۱۷ بیمار بودند. میانگین سنی بیماران در مجموع  $38.5 \pm 6.7$  سال (۵۳-۲۸ سال) بود و ۷۵ درصد افراد زیر ۴۴ سال بودند. بیماران در ۷۷ درصد موارد مرد و در ۲۳ درصد موارد زن بودند. میانگین سنی در گروه درمان  $37.7 \pm 6.2$  سال و در گروه شاهد  $39.7 \pm 7.3$  سال بود ( $P > 0.05$ ). در گروه درمان ۸۲ درصد بیماران و در گروه شاهد ۷۳ درصد بیماران مرد بودند ( $P > 0.05$ ).

میانگین CMT در گروه درمان از  $339.9 \pm 44.4$  میکرومتر قبل از درمان به  $297.4 \pm 29.1$  میکرومتر در پایان درمان کاهش یافت که معادل  $42.77 \pm 51.18$  میکرومتر یا ۱۲/۶ درصد کاهش است ( $P < 0.001$ ). این مقادیر در گروه شاهد به ترتیب  $310.1 \pm 20.3$  و  $296.7 \pm 17.2$  میکرومتر بودند و میانگین کاهش  $13.35 \pm 15.44$  میکرومتر معادل ۴/۳ درصد بود ( $P = 0.003$ ). مقایسه درصد کاهش CMT در دو گروه (۱۲/۶ درصد در مقابل ۴/۳ درصد) نیز معنی‌دار بود ( $P < 0.018$ )، به طوری که در گروه درمان تقریباً ۳ برابر گروه شاهد بود (نمودار ۱).

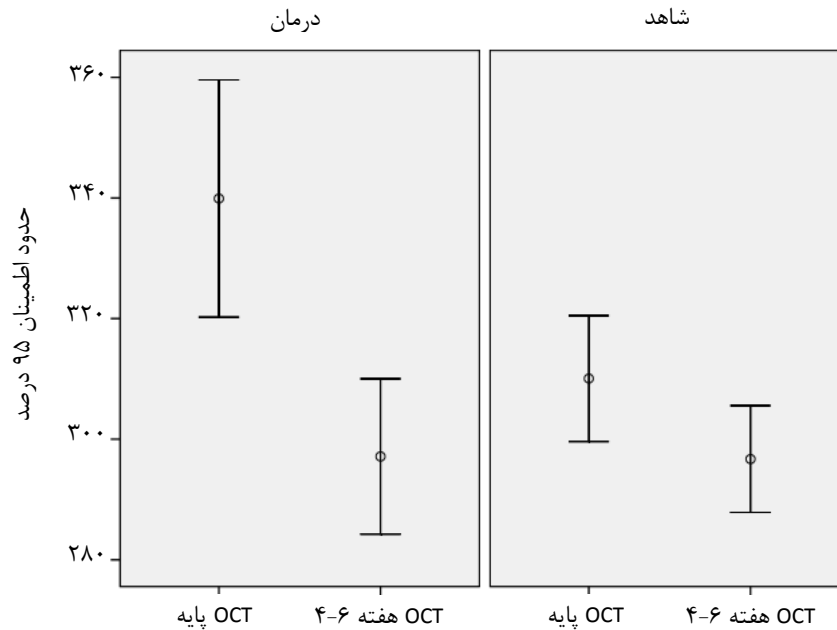
میانگین BSCVA براساس اسنلن در گروه درمان، از  $0.2 \pm 0.2$  در ابتدای مطالعه به  $0.6 \pm 0.3$  در انتهای مطالعه (۶-۴ هفته بعد) رسید ( $P = 0.001$ ). در گروه شاهد میانگین این مقادیر در ابتدا و انتها به ترتیب  $0.2 \pm 0.1$  و  $0.37 \pm 0.35$  بودند ( $P = 0.024$ ). میانگین بهبود BSCVA در گروه درمان ( $0.4 \pm 0.3$ ) بیش‌تر از گروه شاهد ( $0.2 \pm 0.1$ ) بود ( $P = 0.055$ )، نمودار ۲).

دیگر دارودرمانی قطع شد، ادم دوباره عود کرد. در نتیجه، این نظریه متصور گردید که رتینوپاتی سرروز در بیمار، ناشی از سل نبوده بلکه ممکن است ناشی از CSC مزمن بوده باشد و یکی از داروهای ضد سل مورد استفاده باید اثرات مثبت و مستقل علیه رتینوپاتی سرروز داشته باشد. با بررسی داروهای ضد سل مورد استفاده، مشاهده شد که ریفامپین تنها داروی این گروه است که دارای توانایی کاهش تولید اندوژن کورتیکواستروئید است و شاید این دارو باشد که موجب کاهش رتینوپاتی سرروز می‌گردد. این گروه پس از آن چندین بیمار CSC را با ریفامپین با ۶۰۰ میلی‌گرم در روز به مدت ۴-۱ هفته مورد درمان قرار دادند و دیدند که موجب بهبود گردید و نتیجه‌گیری نمودند که ریفامپین در درمان CSC به ویژه نوع مزمن آن، ممکن است کمک‌کننده باشد. با توجه به این گزارش و چند مطالعه انجام‌شده دیگر<sup>۸، ۹</sup>، تصمیم گرفته شد یک بررسی بالینی بر روی اثرات درمانی ریفامپین بر CSC حاد به عمل آید.

#### روش پژوهش

در یک کارآزمایی بالینی غیرتصادفی ۳۹ بیمار با CSC حاد (کم‌تر از ۳-۲ هفته) مراجعه‌کننده به یک درمانگاه خصوصی در رشت از نیمه دوم سال ۸۹ تا پایان سال ۹۰ وارد مطالعه شدند. در ابتدا بیماران مورد معاینات کامل چشمی شامل بهترین دید اصلاح‌شده با عینک (BSCVA) با استفاده از تابلوی اسلنن و معاینات سگمان فدایمی قرار گرفتند. سپس بیماری به وسیله فلورسئین آنژیوگرافی فوندوس (FFA) و اکولار کوهرنت توموگرافی (OCT) با HD-CIRROUS مورد تایید قرار گرفت. در ادامه، به موجب این که بیماران درمان دارویی را بپذیرند یا خیر به دو دسته درمان و شاهد تقسیم شدند. گروه درمان شامل ۲۳ بیمار بود که تحت درمان با ریفامپین به میزان ۶۰۰ میلی‌گرم در روز به مدت ۶-۴ هفته قرار گرفتند و ۱۷ بیمار هیچ‌گونه درمانی را دریافت نکردند (گروه شاهد). بدیهی است قبل از تجویز دارو، اندازه‌گیری آنزیم‌های کبدی (ALT و AST)، بیلیروبین سرم، کراتینین سرم، شمارش گلبولی و پلاکتی انجام می‌شده است. در گروه درمان، یکی از بیماران چند روز پس از مصرف دارو دچار سردرد شدید گردید که دارو قطع و بیمار از مطالعه خارج شد.

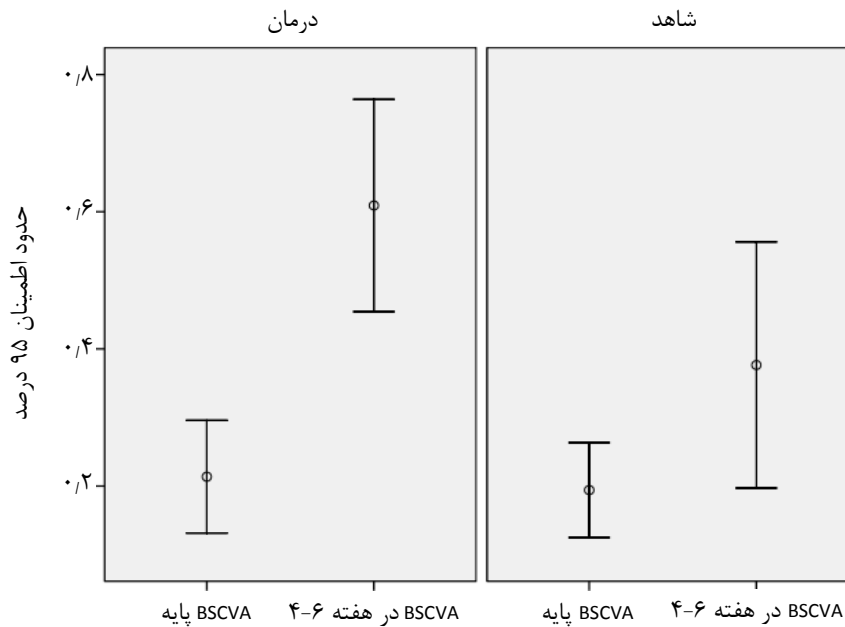
بیماران هر دو هفته یک بار و به مدت ۶-۴ هفته ویزیت شدند. در هر بار معاینه، BSCVA و فوندوسکوپی انجام می‌شد. در هر مقطعی که معلوم می‌شد ماکولا فاقد ادم است؛ OCT انجام می‌شد



\* $P < 0.018$

OCT, optic coherence tonography

نمودار ۱- مقایسه میانگین تغییرات ضخامت ماکولا بین دو گروه درمان و شاهد



BSCVA, spectacle best-corrected visual acuity

نمودار ۲- مقایسه میانگین تغییرات تیزی بین گروه درمان و شاهد

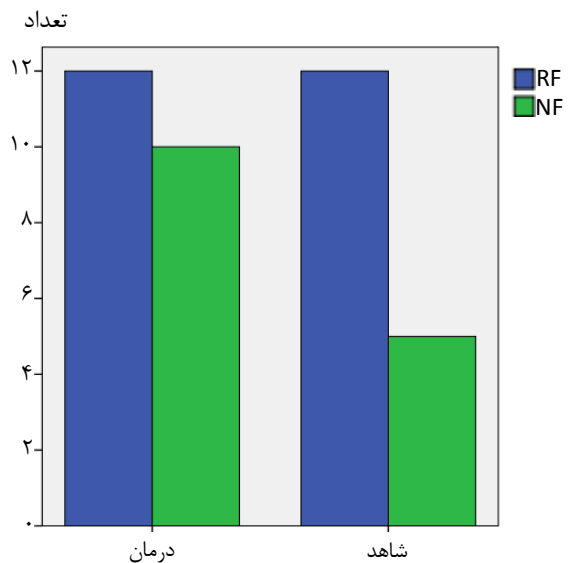
۳. در گروه درمان، همه بیماران با ماکولای بدون مایع، به مدت ۹ ماه مورد پی گیری قرار گرفتند که در هیچ یک از این افراد، عود ضایعه دیده نشد.

از نظر میزان مایع باقی مانده در ماکولا در پایان مطالعه، در گروه درمان در ۴۵/۵ درصد و در گروه شاهد در ۲۹/۴ درصد موارد ماکولا خشک بود ( $OR=2$ ،  $CI_{95\%}: 0.152-7.16$  و  $P=0.307$ ، نمودار

کوشینگ) و نیز کسانی که حامل اپی نفرین بیش از حد در درون خود هستند (مانند بیماران دچار آپنه انسدادی خواب و بیماران دارای پرفشاری خون) بیش تر در معرض CSC قرار می گیرند<sup>۴</sup>. لذا نظر به احتمال نقش گلوکوکورتیکواستروئیدها در آسیب زایی CSC، استفاده از داروهای مهارکننده تولید آن مانند کتوکنازول، آنه کورتیو استات (Anecortave Acetate) و ریفامپین به عنوان یک راه احتمالی درمان پیشنهاد شده است<sup>۵</sup>.

در مورد کتوکنازول اطلاعات کافی وجود ندارد. در یک گزارش بر روی ۴ بیمار با CSC مزمن، به علت محدودیت های مطالعه، نتایج قطعی به دست نیامد و لذا به مطالعات بیش تری نیاز است. این دارو یک آنتاگونیست کورتیکو استروئیدی است. اساس استفاده از آن این است که گفته می شود CSC با هایپرکورتیزولیسم همراه است. بنابراین پیشنهاد شده است از داروهای پایین آورنده کورتیزول مانند کتوکنازول جهت درمان CSC استفاده شود<sup>۶</sup>. در مورد آنه کورتیو استات که یک داروی آنتی گلوکوکورتیکوئیدی است، یک مطالعه در دست انجام است که نتایج آن تاکنون گزارش نشده اند<sup>۱۱</sup>. اساس استفاده از این دارو تقریباً مشابه کتوکنازول است؛ بر این اساس که گفته می شود افزایش کورتیزول سرم با آسیب زایی CSC در ارتباط است. هایپرکورتیزولیسم چه به صورت اگزوزن، مانند مصرف خوراکی و تزریقی وریدی و یا حتی کاربرد اسپری و چه به صورت اندوزن، مانند سندروم کوشینگ، خطر CSC را افزایش می دهد. بنابراین استات آنه کورتیو که مشتقی از کورتیزول است ولی با تغییراتی در ترکیب ساختار آن به صورت برداشتن گروه ۱- بتا هیدروکسیل و افزودن یک جهت باند در C<sub>۱۱</sub>-۹ و نیز با افزودن گروه استات در C<sub>۲۱</sub>، اثرات کورتیکواستروئیدی آن حذف شده و پایداری و نفوذ داخل چشمی آن افزایش یافته است؛ می تواند در درمان CSC مزمن مفید باشد. ولی همان طور که اشاره شد نتایج مطالعات استفاده از این دارو هنوز منتشر نشده اند.

ریفامپین که اثرات آن در درمان CSC به طور اتفاقی آشکار شد<sup>۷</sup> یک داروی ضد سل است که عملکرد اولیه آن مهار آنزیم پلیمرز ریبونوکلئیک اسید وابسته به دزوکسی نوکلئیک است که منجر به عدم نسخه برداری RNA می گردد. این دارو هم چنین تولیدکننده سیتوکروم P450,3A4 است که از آنزیم های خانواده سیتوکروم P450 است که برخی واکنش ها را در جریان متابولیسم دارویی، ساخت کلاسترول و استروئیدها و دیگر لیپیدها کاتالیز می کند. بنابراین فرض می شود که سیتوکروم P450,3A4 با افزایش متابولیسم استروئیدهای اندوزن، منجر به بهبود CSC می گردد<sup>۸</sup>.



RF, residual fluid; NF, non fluid

نمودار ۳- مقایسه وضعیت ماکولا در انتهای مطالعه بین دو گروه درمان و شاهد

### بحث

کوربورتینوپاتی سرروز مرکزی یک بیماری اکتسابی است که با جداشدگی سرروز شبکیه حسی و یا لایه پیگمانته در ناحیه ماکولا همراه است. آسیب زایی آن به خوبی روشن نشده است<sup>۹</sup> ولی در سال های اخیر، آنژیوگرافی با ایندوسیانین سبز (ICG) افق تازه ای را در باب نظری CSC گشوده است. در ICG، نفوذپذیری دیواره عروق کوروییدی در CSC نشان داده شده است<sup>۱۰</sup>. به بیان دیگر، در بیماران CSC ممکن است یک افزایش آسیب پذیری در عروق کوروییدی و لایه پیگمانته نسبت به استروئید یا اپی نفرین وجود داشته باشد که منجر به انقباض عروقی و ایسکمی و افزایش نفوذپذیری ناشی از این مواد می گردد. در این حال، افزایش تراوش اگزودای پروتئینی به دلیل تغییر نفوذپذیری دیواره عروقی، به فضای خارج از عروق، موجب افزایش فشار انکوتیک خارج عروقی و ایجاد اختلال در اتصالات بین سلولی لایه پیگمانته و تشدید تراوش اگزودا از این لایه می گردد<sup>۴</sup>.

نشان داده شده است که CSC با استرس و هورمون های ناشی از آن (اپی نفرین و کورتیکواستروئید) ارتباط دارد. افراد با تیپ شخصیتی A که در معرض استرس هستند بیش تر در معرض CSC قرار می گیرند. هم چنین شواهد گسترده ای وجود دارند که نشان می دهند افرادی که کورتون دریافت می کنند حتی در شکل موضعی آن و نیز دارای سطح بالای کورتیکواستروئید (مانند سندرم

در مورد اثرات ریفامپین در درمان CSC که اولین بار توسط گروه Packo<sup>۶</sup> در نشست سالانه انجمن زجاجیه و شبکه امریکا در سال ۲۰۱۰ به صورت یک معرفی موردی گزارش گردید، مطالعات چندانی صورت نگرفته است و گزارش‌ها در حد معرفی یک یا چند بیمار بیش‌تر نبوده‌اند. مطالعه حاضر گسترده‌ترین و بزرگ‌ترین گزارش در سطح جهان است که اثرات ریفامپین را در ۲۲ بیمار مورد تجربه قرار داده است. Steinle<sup>۸</sup> و همکاران<sup>۸</sup> یک بیمار ۶۵ ساله را گزارش نمودند که به دنبال جراحی آب‌مروارید و به علت عدم دید کافی ارجاع شده بود. در معاینه معلوم گردید که بیمار در هر دو چشم دچار CSC مزمن از دو سال قبل بوده است لذا به مدت یک ماه تحت درمان با ریفامپین قرار داده شد که در هر دو چشم، مایع زیرفروا<sup>۷</sup>، به طور کامل جذب گردید. Ravage<sup>۷</sup> و همکاران<sup>۷</sup> اثرات درمانی دارو را در ۴ بیمار مورد بررسی قرار دادند. زمان فعال CSC در این بیماران بین کم‌تر از یک ماه تا بیش‌تر از یک سال در نوسان بود. بیماران همگی مرد با متوسط سنی ۵۰ سال بودند. بیماران به مدت ۴ هفته تحت درمان قرار گرفتند. متوسط کاهش CMT براساس میکرومتر ۱۶۷±۹۹ در هفته اول، ۲۱۵±۱۰۲ در هفته هشتم و ۹۱±۹۳ در هفته دوازدهم بود و بهبود بینایی نیز از صفر تا ۳ ≥ خط بوده است.

در پایان مطالعه (۶-۴ هفته) در گروه درمان، در نزدیک به نیمی از بیماران، ماکولا خشک بود و با توجه به  $OR=2$ ، تعداد بیماران با ماکولای بدون مایع، در گروه درمان دو برابر گروه شاهد بود. معنی‌دار نبودن این مقایسه ( $P=0.307$ ) می‌تواند به این معنی باشد که با توجه به معنی‌دار بودن کاهش CMT و نزدیک به معنی‌دار بودن بهبود BSCVA بین دو گروه، درمان با دارو باید اندکی بیش‌تر از ۶-۴ هفته انجام شود تا نتیجه بهتری حاصل گردد. در پایان مطالعه، همه بیماران با ماکولای بدون مایع به مدت ۹ ماه مورد پی‌گیری قرار گرفته بودند که پایداری را در درمانشان دادند.

به طور خلاصه می‌توان گفت که ریفامپین موجب تسریع در جذب مایع زیرفروا می‌گردد و در نتیجه میزان موفقیت آناتومیک و فانکشنال را افزایش می‌دهد. توصیه می‌شود در مواردی که معنی برای مصرف این دارو وجود ندارد در درمان CSC مورد بهره‌برداری قرار گیرد. محدودیت این مطالعه، عدم تصادفی بودن انتخاب نمونه‌هاست و توصیه می‌شود که یک مطالعه تصادفی با نمونه‌های بیش‌تر انجام گردد.

در مطالعه حاضر در هر دو گروه، جذب مایع زیر فووا در مقایسه ابتدا و انتهای مطالعه، به طور معنی‌داری اتفاق افتاد. این به آن معناست که در هر حال، چه با درمان و چه بدون درمان، جذب مایع رخ می‌دهد ولی با توجه به معنی‌دار بودن سرعت جذب (تغییرات CMT) در گروه درمان که سه برابر گروه شاهد بود

در مطالعه حاضر در هر دو گروه، جذب مایع زیر فووا در مقایسه ابتدا و انتهای مطالعه، به طور معنی‌داری اتفاق افتاد. این به آن معناست که در هر حال، چه با درمان و چه بدون درمان، جذب مایع رخ می‌دهد ولی با توجه به معنی‌دار بودن سرعت جذب (تغییرات CMT) در گروه درمان که سه برابر گروه شاهد بود

#### منابع

1. Taban M, Boyer DS, Thomas EL, et al. Chronic central serous chorioretinopathy: photodynamic therapy. *Am J Ophthalmology* 2004;137:1073-1080.
2. Mehany SA, Shawkat AM, Sayed MF, et al. Role of Avastin in management of central serous chorioretinopathy. *Saudi J Ophthalmol* 2010;24:69-75.
3. Ryan SJ. Retina. In: Christina M. Ccentral serous chorioretinopathy. 4th ed. China: Elsevire-mosby; 2006: 1135-1161.
4. Colucciello M. Central serous retinopathy. Retinal physician. 2010 [24 screen] available from url: <http://www.retinalphysician.com/article.aspx>. Access: September 2012.
5. Mala A. A new treatment for chronic central serous retinopathy. Retina today: February 2010 [24-Screen]. Available from <http://bmctoday.Net/retinopathy> 2010/02/article/Asp
6. Meyerle CB, Freund KB, Bhatnagar P, et al. Ketoconazole in the treatment of chronic idiopathic central serous chorioretinopathy. *Retina* 2007;27:443-446.
7. Ravage ZB, Packo K. Rifampin for treatment of central serous chorioretinopathy. Retinal Cases & Brief Report: Winter 2012. Vol 6. Issue I- pp. 129-132.
8. Steinle Nc, Gupta N, Yuan A, et al. Oral rifampin utilization for the treatment of chronic multifocal central serous retinopathy. *Br J Ophthalmol* 2012;95:10-13.
9. Forooghian F, Meleth AD, Cukras C, et al. Finasteride for chronic central serous chorioretinopathy. *Retina* 2011;31:766-771.
10. Juan L, Song ZJ. Intravitreal bevacizumab injection for chronic central serous chorioretinopathy. *Chin Med J* 2010;1236:2145-2147.
11. Manhattan eye, ear & throat hospital. Newyork. Treatment of chronic central serous chorioretinopathy with open label anecortave acetate. 2010 [24 screen] available from: URL <http://clinicaltrial.gov> APEC-0016. Access: September 2012.