

## Descemet-on Versus Descemet-off Donor Cornea for Deep Anterior Lamellar Keratoplasty

Zare M, MD; Feizi S, MD\*; Hasani HR, MD

Ophthalmic Research Center, Shahid Beheshti University of Medical Sciences, Tehran, Iran

\*Corresponding Author: sepehrfeizi@yahoo.com

**Purpose:** To determine the effect of retained donor Descemet membranes (DMs) on visual outcomes following deep anterior lamellar keratoplasty (DALK).

**Methods:** In this retrospective comparative study, keratoconic eyes undergoing DALK using the big-bubble technique were enrolled. A bared DM was achieved in all cases. A donor cornea without (group 1; 48 eyes) or with (group 2; 22 eyes) DM was sutured to the recipient bed. The 2 groups were compared in terms of best spectacle-corrected visual acuity, keratometric astigmatism, refractive error, contrast sensitivity (CS), higher-order aberrations (HOAs), and central graft thickness at least 3 months after complete suture removal.

**Results:** The mean follow-up duration was 23.2±6.9 months in group 1 and 26.5±6.5 months in group 2 (P = 0.61). The postoperative best spectacle-corrected visual acuity was 0.18±0.08 logMAR and 0.24±0.30 logMAR, respectively (P = 0.36). The 2 groups had comparable postoperative keratometric astigmatism, spherical equivalent refraction, and HOAs. In terms of CS, however, group 1 demonstrated better results at a low spatial frequency. The mean postoperative central graft thickness was greater in group 2 (589.8±34.5 mm) than in group 1 (523.6±63.0 mm; P< 0.001).

**Conclusion:** DALK using the big-bubble technique for keratoconus may give better results in terms of CS if a donor cornea without DM is transplanted.

**Keywords:** Big-bubble Technique, Deep Anterior Lamellar Keratoplasty, Donor Descemet Membran, Keratoconus

• Bina J Ophthalmol 2014; 19 (3): 249-255.

Received: 12 September 2013

Accepted: 15 December 2013

### مقایسه حفظ و یا حذف پرده دسمه قرنیه دهنده در پیوند لایه‌ای عمیق قدامی قرنیه

دکتر محمد زارع<sup>۱</sup>، دکتر سپهر فیضی<sup>۲</sup> و دکتر حمیدرضا حسنی<sup>۲</sup>

**هدف:** تعیین اثر دسمه جدا نشده قرنیه دهنده بر نتایج بینایی، حساسیت کنتراست، اعوجاج‌های درجه بالا و ضخامت مرکزی قرنیه پیوندی به دنبال جراحی پیوند لایه‌ای عمیق قدامی قرنیه با روش حباب بزرگ.

**روش پژوهش:** در این مطالعه گذشته‌نگر مقایسه‌ای، چشم‌های مبتلا به قوز قرنیه که تحت عمل جراحی پیوند لایه‌ای عمیق قدامی قرنیه با روش حباب بزرگ قرار گرفته بودند، برای ورود به مطالعه انتخاب شدند. در قرنیه همه بیماران مورد مطالعه پس از برداشتن لایه استروما، پرده دسمه لخت (Bared) ایجاد گردید. قرنیه پیوندی بدون پرده دسمه (گروه ۱، ۴۸ چشم) و با پرده دسمه (گروه ۲، ۲۲ چشم) به بستر گیرنده بخیه شد. سه ماه پس از برداشتن کل بخیه‌ها دو گروه از نظر بهترین دید اصلاح شده، آستیگماتیسم قرنیه‌ای، خطای انکساری، حساسیت کنتراست، اعوجاج‌های درجه بالا و ضخامت مرکزی قرنیه پیوندی مقایسه شدند. هم‌چنین میزان ایجاد اتاق قدامی کاذب پس از جراحی بین دو گروه مقایسه گردید.

**یافته‌ها:** میانگین زمان پی‌گیری در گروه اول ۲۳/۲±۶/۹ ماه و در گروه دوم ۲۶/۵±۶/۵ ماه بود (P=۰/۶۱). بهترین دید اصلاح شده بعد از عمل در گروه اول ۰/۱۸±۰/۰۸ لوگمار و در گروه دوم ۰/۲۴±۰/۰۳ لوگمار بود (P=۰/۳۶). دو گروه از نظر آستیگماتیسم قرنیه‌ای بعد از عمل، معادل کروی خطای انکساری و اعوجاج‌های درجه بالا تفاوت قابل ملاحظه‌ای نداشتند ولی از نظر حساسیت کنتراست، گروه اول نتایج بهتری را در فرکانس‌های مکانی پایین‌تر نشان داد. میانگین ضخامت مرکزی قرنیه

پیوندی پس از جراحی در گروه دوم ( $589/8 \pm 34/5$  میکرون) نسبت به گروه اول ( $523/6 \pm 63$  میکرون) بیش‌تر بود ( $P < 0/001$ ). اتاق قدامی کاذب در ۳ چشم از گروه اول و ۲ چشم از گروه دوم ایجاد شد ( $P = 0/23$ ) که همه بیماران از طریق تزریق هوا داخل اتاق قدامی به طور موفقیت‌آمیزی درمان شدند.

**نتیجه‌گیری:** در بیماری قوزقرنیه، پیوند لایه‌ای عمیق قدامی قرنیه با روش حباب بزرگ و برداشتن پرده دسمه قرنیه دهنده نتایج مطلوب‌تری از نظر حساسیت کنتراست دارد.

• مجله چشم‌پزشکی بینا ۱۳۹۳؛ دوره ۱۹، شماره ۳: ۲۴۹-۲۵۵.

• پاسخ‌گو: دکتر سپهر فیضی (e-mail: sepehrfeizi@yahoo.com)

دریافت مقاله: ۲۱ شهریور ۱۳۹۲

تایید مقاله: ۲۴ آذر ۱۳۹۲

۱- استاد- چشم‌پزشک- دانشگاه علوم پزشکی شهید بهشتی

۲- استادیار- چشم‌پزشک- دانشگاه علوم پزشکی شهید بهشتی

۳- فلوشیپ قرنیه و سگمان قدامی- چشم‌پزشک- دانشگاه علوم پزشکی شهید بهشتی

تهران- پاسداران- بوستان نهم- خیابان پایدارفرد (خیابان امیر ابراهیمی)- پلاک ۲۳- مرکز تحقیقات چشم

### مقدمه

قرنیه پیوندی با حفظ پرده دسمه بر عملکرد بینایی در عمل پیوند لایه‌ای عمیق قدامی قرنیه نپرداخته است. در مطالعه حاضر، اثر پرده دسمه جدا نشده بر نتایج بینایی شامل دید، خطای انکساری، حساسیت کنتراست، اعوجاج‌های درجه بالا و نیز ضخامت مرکزی قرنیه پیوندی در چشم‌های مبتلا به قوز قرنیه که تحت عمل جراحی پیوند لایه‌ای عمیق قدامی قرنیه (DALK) با روش حباب بزرگ Anwar قرار گرفته‌اند، ارزیابی می‌شود.

در پیوند لایه‌ای عمیق قدامی قرنیه (DALK)، استرومای قرنیه گیرنده به طور کامل برداشته شده و پرده دسمه به همراه اندوتلیوم سالم آن حفظ می‌شود. این روش با کم‌ترین تاثیر بر تعداد سلول‌های اندوتلیالی گیرنده همراه بوده<sup>۱،۲</sup> و خطر پس زدن اندوتلیالی پیوند را منتفی می‌کند<sup>۳</sup>. نتایج بینایی پس از پیوند لایه‌ای عمیق قدامی قرنیه تفاوت قابل ملاحظه‌ای با پیوند تمام ضخامت قرنیه (Penetrating Keratoplasty) ندارد که موید ایجاد یک سطح صاف دهنده- گیرنده می‌باشد<sup>۴-۱۱</sup>. روش‌های متفاوتی جهت جداسازی استرومای قرنیه گیرنده به منظور ایجاد یک بستر صاف و یکنواخت معرفی شده است<sup>۱۲-۱۶</sup> که عوارض معمول پیوند لایه‌ای قرنیه مانند نامنظمی سطح و ایجاد کدورت را کاهش می‌دهد<sup>۱۷</sup>.

### روش پژوهش

در این مطالعه گذشته‌نگر مقایسه‌ای، داده‌های مربوط به بیماران مبتلا به قوزقرنیه متوسط (متوسط کراتومتری ۴۸-۵۵ دیوپتر) و پیش‌رفته (متوسط کراتومتری بیش از ۵۵ دیوپتر یا کراتومتری غیرقابل اندازه‌گیری) که در محدوده زمانی دی ماه ۱۳۸۶ تا آذر ماه ۱۳۸۹ تحت جراحی پیوند لایه‌ای عمیق قدامی قرنیه قرار گرفته بودند، مورد بررسی قرار گرفت. انجام این مطالعه توسط کمیته اخلاق مرکز تحقیقات چشم دانشگاه علوم پزشکی شهید بهشتی تایید گردید.

یک سطح صاف قرنیه پیوندی می‌تواند منجر به ایجاد یک سطح اپتیکی شفاف دهنده- گیرنده شود. در حال حاضر دو روش جهت آماده‌سازی بافت دهنده وجود دارد: برخی جراحان ترجیح می‌دهند که پرده دسمه و لایه اندوتلیوم قرنیه دهنده را بردارند تا چسبندگی بین قرنیه‌های دهنده و گیرنده را افزایش داده و بار آنتی‌ژنی پیوند را کاهش دهند که این کار منجر به ایجاد یک سطح با نظم کم‌تر خواهد شد. در روش دوم، پرده دسمه قرنیه پیوندی حفظ می‌شود که ممکن است منجر به ایجاد یک سطح صاف گیرنده- دهنده شده و از نظر تئوری با نتایج بینایی بهتر، کاهش طول زمان جراحی و آسیب کم‌تر به لایه اپی‌تلیوم قرنیه دهنده همراه می‌باشد، ولی ایراد آن است که در صورت سوراخ شدن پرده دسمه می‌تواند اتاق قدامی کاذب ایجاد نماید.

موارد مبتلا به آب‌مروراید، گلوکوم، بیماری‌های شبکیه، اسکار عمقی قرنیه و یا نقص در پرده دسمه که حاکی از حمله هیدروپس قبلی بود از مطالعه کنار گذاشته شدند. پیش از جراحی، معاینه کامل چشمی شامل تعیین اختلالات انکساری (در صورت ممکن بودن)، دید اصلاح نشده و بهترین دید اصلاح شده با عینک (توسط تابلوی دید اسنلن)، اسلیت‌لمپ بیومیکروسکوپی، اندازه‌گیری فشار چشم و معاینه شبکیه با مردمک متسع انجام شد. توپوگرافی قرنیه (دستگاه TMS مدل ۱۶۱، شرکت Computed Anatomy، نیویورک، آمریکا) در همه چشم‌ها قبل از جراحی

براساس اطلاعات ما تاکنون هیچ مطالعه‌ای به بررسی تاثیر

صورت گرفت.

همه جراحی‌ها تحت بی‌هوشی عمومی و با روش حباب بزرگ Anwar انجام شد<sup>۱۸</sup>. پرده دسمه جدا در قرنیه گیرنده همه بیماران ایجاد شد. قرنیه‌های دهنده با اختلاف اندازه ۰/۲۵ میلی‌متر بزرگ‌تر از قرنیه گیرنده توسط پانچ Barron (شرکت Katena، آمریکا) از طرف قسمت اندوتلیالی پانچ شدند و در گروه اول، پرده دسمه توسط یک اسفنج سلولزی یا فورسپس برداشته شد، در حالی که در گروه دوم دسمه و اندوتلیوم قرنیه دهنده حفظ شده و به بستر گیرنده پیوند گردید. در هر دو گروه بخیه‌ها به صورت ترکیبی شامل ۸ بخیه منقطع و یک بخیه پیوسته ۱۶ عددی با استفاده از نخ نایلون ۱۰-۰ (Sharpoint، آمریکا) قرار داده شد. جراحی‌ها با یک روش واحد توسط دو جراح (هر گروه یک جراح) انجام شدند.

حداقل ۳ ماه پس از برداشتن کامل بخیه‌ها، بهترین دید اصلاح شده (براساس لوگمار)، تعیین عیب انکساری آشکار، فشار داخل چشمی (تونومتر گلدمن AT020 شرکت Carl Zeiss Meditec آلمان)، حساسیت کنتراست، اعوجاج‌های درجه بالا و ضخامت مرکزی قرنیه پیوند (با استفاده از پاکی‌متر اولتراسونیک US-10000 کارخانه نایدک ژاپن) اندازه‌گیری شد.

#### اندازه‌گیری حساسیت کنتراست

حساسیت کنتراست تک‌چشمی توسط دستگاه Metrovision Moniteur Ophtalmologique "STAT phot" ساخت کشور فرانسه در ۶ فرکانس مکانی (۱، ۲، ۳، ۶، ۱۲ و ۲۰ سیکل در درجه) اندازه‌گیری شد. نمودار از فاصله دو متری و پس از اصلاح کامل عیب انکساری توسط بیماران مشاهده می‌شد و آستانه‌های درک کنتراست در هر فرکانس مکانی توسط بیماران در شرایط تاریکی (Scotopic) و روشنایی (Photopic) ثبت شد و سطح زیر منحنی لگاریتمی عملکرد حساسیت کنتراست (AULCSF) طبق روش اپل گیت (Apple gate)<sup>۱۹</sup> محاسبه و بین دو گروه مقایسه گردید.

#### اندازه‌گیری اعوجاج براساس جبهه موج

بعد از اندازه‌گیری حساسیت کنتراست، قطره چشمی سیکلوپنتولات ۱ درصد در چشم بیماران استفاده شد تا قطر مردمک حداقل ۶ میلی‌متر حاصل گردد. سپس در یک اتاق تاریک تحلیل جبهه موج با استفاده از دستگاه اعوجاج نمای Zywave II (مدل ۵/۲ شرکت Bausch & Lomb، نیویورک آمریکا) انجام می‌گرفت. اعوجاج‌های درجه بالا به صورت چند جمله‌ای‌های زرنیکه تا درجه پنجم اندازه‌گیری شدند. هر چشم سه مرتبه تحت

آزمایش قرار گرفت و مقدار میانگین این سه اندازه‌گیری جهت محاسبه جذر مربع میانگین (RMS) به کار رفت.

#### تحلیل آماری

تحلیل آماری داده‌ها با استفاده از نرم‌افزار SPSS (ویرایش ۲۱، شیکاگو، ایلینویز، آمریکا) انجام گرفت. داده‌های دو گروه به صورت میانگین و انحراف معیار توصیف و با استفاده از آزمون T مستقل مقایسه شدند. مقادیر کیفی با استفاده از آزمون‌های دقیق فیشر و کای‌مربع (Chi-square) بین دو گروه مقایسه گردید. سطح معنی‌دار آماری ۰/۰۵ در نظر گرفته شد.

#### یافته‌ها

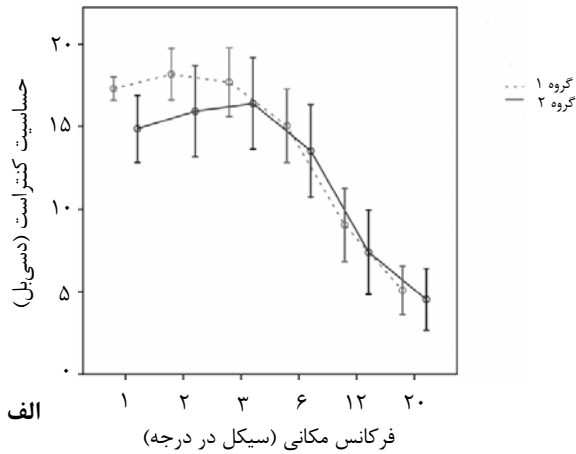
به طور کلی ۷۰ چشم از ۶۷ بیمار مبتلا به قوز قرنیه شامل ۴۵ مرد و ۲۲ زن مورد مطالعه قرار گرفتند. چهل و هشت چشم، پیوند بدون پرده دسمه (گروه ۱) و ۲۲ چشم، پیوند تمام ضخامت شامل پرده دسمه (گروه ۲) دریافت نمودند. میانگین سنی در زمان جراحی ۲۷/۱±۷/۶ (۱۵-۴۴) سال در گروه ۱ و ۲۴/۸±۵/۴ (۳۹-۱۷) سال در گروه ۲ بود (P=۰/۲۱). میانگین زمان پی‌گیری ۲۳/۲±۶/۹ (۱۶/۲-۳۶/۴) ماه در گروه ۱ و ۲۶/۵±۶/۵ (۳۱/۵-۱۴/۸) ماه در گروه ۲ بود (P=۰/۶۱).

همه پیوندها در پایان دوره پی‌گیری شفاف بودند. میانگین بهترین دید اصلاح شده نهایی در گروه ۱، ۰/۱۸±۰/۰۸ (۰-۰/۴) لوگمار و در گروه ۲، ۰/۲۴±۰/۳۰ (۰-۰/۴) لوگمار بود (P=۰/۳۶). میانگین دید اصلاح نشده نهایی در گروه ۱، ۰/۶۳±۰/۳۴ (۰/۱۸-۱/۵) لوگمار و در گروه ۲، ۰/۶۳±۰/۴۸ (۱/۶-۰) لوگمار بود (P=۰/۹۶).

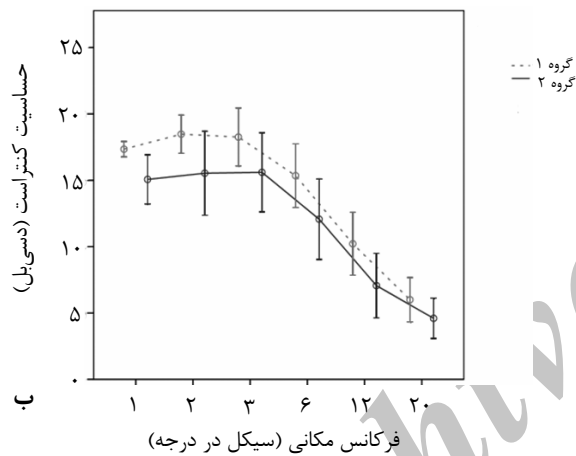
دید اصلاح نشده  $\geq 20/40$  بعد از عمل در گروه ۱، ۲۳/۱ درصد و در گروه ۲، ۳۳/۳ درصد حاصل شد (P=۰/۵۲). بهترین دید اصلاح شده  $\geq 20/40$  بعد از عمل در گروه ۱، ۹۵/۵ درصد و در گروه ۲، ۸۱ درصد بود (P=۰/۰۸).

گروه‌های ۱ و ۲ از نظر معادل کرووی خطای انکساری بعد از عمل (۴/۱۸±۳/۶۹- دیوپتر گروه ۱ در مقابل ۳/۹۸±۳/۳۶- دیوپتر گروه ۲، P=۰/۸۵)، میانگین کراتومتری (۴۵/۷۲±۳/۲۷ دیوپتر گروه ۱ در مقابل ۴۶/۴۶±۲/۲۶ دیوپتر گروه ۲، P=۰/۳۸) و میزان آستیگماتیسم قرنیه‌ای (۲/۷۷±۱/۸۲ دیوپتر گروه ۱ در مقابل ۳/۶۵±۱/۹۵ دیوپتر گروه ۲، P=۰/۰۸) یکسان بودند ولی فشار داخل چشمی بعد از عمل (گروه ۱، ۱۱/۴±۳ میلی‌متر جیوه در

داخل اتاق قدامی مورد درمان قرار گرفتند.



الف



ب

نمودار ۱- حساسیت کنتراست دو گروه در الف) تاریکی و ب) روشنایی

مقابل  $14/3 \pm 1/9$  گروه ۲،  $P=0/001$  و ضخامت مرکزی قرنیه پیوندی (گروه ۱،  $523/6 \pm 63$  میکرون در مقابل  $589/8 \pm 34/5$  میکرون،  $P<0/001$ ) به صورت معنی‌داری در گروه ۲ بالاتر از گروه ۱ بود.

حساسیت کنتراست در روشنایی و تاریکی در همه فرکانس‌های مکانی در گروه ۱ نسبت به گروه ۲ بالاتر بود، ولی فقط در فرکانس ۱ سیکل در درجه (cpd) از نظر آماری معنی‌دار بود (جدول ۱ و نمودار ۱).

جدول ۱- مقایسه حساسیت کنتراست در روشنایی و تاریکی در دو گروه مورد مطالعه

فرکانس مکانی	گروه ۱	گروه ۲	میزان P
روشنایی (cpd) ۱	$17/30 \pm 1/64$	$14/87 \pm 3/66$	0/03
تاریکی	$17/35 \pm 1/34$	$15/07 \pm 3/35$	0/02
روشنایی (cpd) ۲	$18/17 \pm 3/61$	$5/93 \pm 4/99$	0/15
تاریکی	$18/48 \pm 3/33$	$15/53 \pm 5/72$	0/09
روشنایی (cpd) ۳	$17/70 \pm 4/81$	$16/40 \pm 5$	0/43
تاریکی	$18/26 \pm 5/05$	$15/60 \pm 5/38$	0/14
روشنایی (cpd) ۶	$15/04 \pm 5/14$	$13/53 \pm 5/04$	0/38
تاریکی	$15/35 \pm 5/54$	$12/07 \pm 5/48$	0/08
روشنایی (cpd) ۱۲	$9/04 \pm 5/17$	$7/37 \pm 4/63$	0/33
تاریکی	$10/22 \pm 5/49$	$7/07 \pm 4/40$	0/06
روشنایی (cpd) ۲۰	$5/09 \pm 3/40$	$4/53 \pm 3/38$	0/63
تاریکی	$6/0 \pm 3/87$	$4/60 \pm 2/75$	0/20

cpd: سیکل در درجه

تفاوت معنی‌دار آماری بین دو گروه از نظر سطح زیر منحنی لگاریتمی عملکرد حساسیت کنتراست (AULCSF) در تاریکی ( $1/43 \pm 0/17$  گروه ۱ در مقابل  $1/36 \pm 0/22$  گروه ۲،  $P=0/26$ ) وجود نداشت ولی از نظر سطح زیر منحنی لگاریتمی عملکرد حساسیت کنتراست (AULCSF) در روشنایی، گروه ۱ ( $1/46 \pm 0/18$ ) در مقایسه با گروه ۲ ( $1/31 \pm 0/24$ ) به طور معنی‌داری ( $P=0/04$ ) بهتر بود. جدول ۲ اعوجاج‌های درجه بالا در دو گروه را مقایسه می‌کند. جذر مربع میانگین (RMS) همه اعوجاج‌های درجه بالا در دو گروه یکسان بود.

سوراخ شدن پرده دسمه که منجر به تشکیل اتاق قدامی دوگانه شده بود، در ۳ چشم از گروه ۱ و ۲ چشم از گروه ۲ ایجاد شد ( $P=0/23$ ) که همه موارد به طرز موفقیت‌آمیزی با تزریق هوا

### بحث

تاکنون روش‌های مختلفی جهت پیوند لایه‌ای قرنیه ابداع شده‌اند تا نتایج بینایی قابل مقایسه با پیوند نفوذی حاصل شود. در بین این روش‌ها، پیوند لایه‌ای عمیق قدامی قرنیه (DALK) عمومیت بیشتری کسب کرده است که در آن حداکثر عمق استرومای قرنیه جهت درمان ضایعات استرومای قرنیه که اندوتلیوم درگیر نیست، برداشته می‌شود. اگرچه مطالعات معتبری<sup>۴-۱۱</sup> نتایج بینایی حاصل از دو روش پیوند لایه‌ای عمیق قدامی قرنیه و پیوند تمام ضخامت آن را یکسان دانسته‌اند، سایر محققان<sup>۲</sup> نتایج کم‌تر مطلوبی را به دنبال پیوند لایه‌ای عمیق قدامی قرنیه نشان داده‌اند. این اختلاف در مطالعات مختلف می‌تواند مربوط به کیفیت سطح حدفاصل قرنیه پیوندی دهنده- گیرنده باشد که در تشکیل آن

سطوح خلفی قرنیه پیوندی از یک طرف و بستر گیرنده از طرف دیگر دخالت دارند.

جدول ۲- مقایسه جذر مربع میانگین (RMS) در اعوجاج‌های رده بالا بین دو گروه مورد مطالعه

میزان P	گروه ۲	گروه ۱	RMS ( $\mu\text{m}$ )
۰٫۷۹	۱٫۴۲±۰٫۸۸	۱٫۴۹±۰٫۷۷	ترفویل
۰٫۱۱	۰٫۸۹±۰٫۵۸	۱٫۲۳±۰٫۶۸	کما
۰٫۱۸	۰٫۶۴±۰٫۳۹	۰٫۸۳±۰٫۴۴	کروی
۰٫۰۸	۰٫۳۶±۰٫۳۰	۰٫۵۶±۰٫۳۶	تترافویل
۰٫۹۰	۰٫۲۱±۰٫۱۵	۰٫۲۱±۰٫۱۸	آستیگماتیسم ثانویه
۰٫۸۲	۰٫۱۴±۰٫۱۳	۰٫۱۳±۰٫۱۳	پنتافویل
۰٫۵۱	۰٫۰۷±۰٫۰۶	۰٫۰۸±۰٫۰۹	کمای ثانویه
۰٫۶۳	۰٫۰۶±۰٫۰۶	۰٫۰۷±۰٫۰۷	ترفویل ثانویه
۰٫۳۲	۱٫۷۴±۰٫۹۲	۲٫۰۴±۰٫۷۹	درجه سوم
۰٫۰۶	۰٫۸۲±۰٫۴۳	۱٫۱۰±۰٫۴۳	درجه چهارم
۰٫۸۵	۰٫۱۸±۰٫۱۵	۰٫۱۹±۰٫۱۶	درجه پنجم
۰٫۲۳	۲٫۰±۰٫۸۸	۲٫۳۵±۰٫۸۳	اعوجاجات درجه بالای کلی

حتی بهتر<sup>۸</sup> از پیوند نفوذی قرنیه می‌باشد. مطالعه حاضر نشان می‌دهد که باقی‌گذارن پرده دسمه می‌تواند بر این جنبه ظریف عملکرد بینایی اثر منفی داشته باشد. این مشاهده قابل توضیح با عیوب انکساری یا اعوجاج‌های درجه بالا نمی‌باشد چرا که هر دو این موارد در هر دو گروه مشابه بودند.

این تفاوت می‌تواند مربوط به ضخامت افزایش یافته قرنیه در گروه ۲ باشد فارغ از آن که پرده دسمه قرنیه دهنده در جای خود نگه‌داشته و یا برداشته شده باشد. به علاوه، پاسخ ترمیمی بین قرنیه‌های دهنده و گیرنده در دو روش آماده‌سازی قرنیه پیوندی ذکر شده فوق‌الذکر می‌تواند متفاوت باشد. نشان داده شده که وقتی پرده دسمه قرنیه پیوندی در جای خود باقی گذاشته می‌شود، ترمیم در سطح حد فاصل قرنیه دهنده-گیرنده به تأخیر می‌افتد و معمولاً یک شکاف ظریف غیرقابل تشخیص بالینی (اتاق قدامی کاذب) ایجاد می‌گردد.<sup>۲۴</sup>

این اتاق قدامی کاذب ممکن است دید را کم کند و فواید اپتیکی پرده دسمه باقی‌مانده را از نظر تئوری کاهش دهد. همچنین ممکن است باقی‌گذارن پرده دسمه، بافت پیوندی تشکیل بافت اسکاری در حد فاصل قرنیه دهنده-گیرنده را افزایش داده و منجر به کاهش عملکرد بینایی گردد. ما در حال انجام

نشان داده شده که وقتی استرومای قرنیه گیرنده تا سطح پرده دسمه برداشته می‌شود، کیفیت اپتیکی سطح حدفاصل، عالی و قابل مقایسه با پیوند نفوذی قرنیه می‌باشد<sup>۲۱</sup> ولی تاکنون هیچ گزارشی در مورد اثر سطح خلفی قرنیه پیوندی (دهنده) بر نتایج بینایی در عمل جراحی DALK ارایه نشده است، به همین دلیل بر آن شدیم که مطالعه حاضر را به انجام برسانیم.

برداشتن یا باقی‌گذارن پرده دسمه طی آماده‌سازی بافت قرنیه پیوندی مورد بحث است. برخی از جراحان<sup>۱۱-۶</sup> ترجیح می‌دهند که پرده دسمه و لایه اندوتلیوم را بردارند، در حالی که برخی دیگر<sup>۲۲-۱۲</sup> پرده دسمه را در جای خود باقی می‌گذارند. نتایج مطالعه حاضر تفاوت آماری معنی‌داری را بین دو روش فوق از نظر دید اصلاح نشده، بهترین دید اصلاح شده، عیب انکساری و اعوجاج‌های درجه بالا نشان نداد و فقط حساسیت کنتراست در مواردی که پرده دسمه و لایه اندوتلیوم از قرنیه دهنده برداشته شد، بهتر بود.

در مطالعات پیشین مشخص شد وقتی پرده دسمه جدا شده (Bared) در قرنیه گیرنده حاصل می‌شود و پرده دسمه قرنیه دهنده برداشته می‌شود، حساسیت کنتراست در روشنایی و تاریکی بعد از پیوند لایه‌ای عمیق قدامی قرنیه قابل مقایسه<sup>۲۳،۲۱،۴</sup> و یا

موضوع می‌تواند توضیح دهد که چرا اختلاف ضخامت مرکزی قرنیه بین دو گروه (۶۶/۲ میکرون) بیش‌تر از ضخامت پرده دسمه طبیعی (۱۲ میکرون) می‌باشد. استفاده از توموگرافی اپتیکی تداخلی (OCT) جهت اندازه‌گیری ضخامت قرنیه دهنده، گیرنده و ضخامت کلی قرنیه می‌تواند مشخص نماید که این گمان تا چه حد صحیح است.

### نتیجه‌گیری

باقی گذاشتن پرده دسمه قرنیه پیوندی در پیوند لایه‌ای عمیق قدامی قرنیه به روش حباب بزرگ همراه با کاهش حساسیت کنتراست خواهد بود در حالی که نتایج حدت بینایی تفاوتی ندارد. هم‌چنین باقی گذاردن پرده دسمه به علت افزایش ضخامت مرکزی قرنیه، منجر به اندازه‌گیری‌های با قابلیت اعتماد کم‌تر فشار داخل چشمی خواهد شد.

مطالعه‌ای بر روی این دو گروه با استفاده از میکروسکوپ اسکن کانفوکال هستیم تا به ارزیابی اثر پرده دسمه باقی‌مانده بر روی فرآیند ترمیم در سطح حد فاصل قرنیه دهنده- گیرنده بپردازیم. یافته مهم دیگر در این مطالعه، تفاوت قابل ملاحظه بین دو گروه از نظر ضخامت مرکزی قرنیه و فشار داخل چشمی می‌باشد. نتایج مطالعه حاضر نشان می‌دهد که وقتی پرده دسمه قرنیه دهنده حفظ می‌شود، یک قرنیه پیوندی ضخیم‌تر و در نتیجه تخمین بیش از حد فشار داخل چشمی قابل انتظار است. نشان داده شده که وقتی در پیوند لایه‌ای عمیق قدامی قرنیه با روش حباب بزرگ، پرده دسمه قرنیه دهنده برداشته می‌شود، ضخامت مرکزی قرنیه پیوندی قابل مقایسه با پیوند نفوذی قرنیه می‌باشد<sup>۲۱،۱۱</sup>. حین برداشتن پرده دسمه، جراح سعی می‌کند که فقط پرده دسمه و لایه اندوتلیوم را بردارد، ولی حین انجام این کار با استفاده از فورسیس، ممکن است استرومای خلفی درگیر شده و یک سطح بافتی کاذب در استرومای خلفی ایجاد نماید. این

### منابع

- Morris E, Kirwan JF, Sujatha S, et al. Corneal endothelial specular microscopy following deep lamellar keratoplasty with lyophilised tissue. *Eye (Lond)* 1998;12:619-622.
- Cheng YY, Visser N, Schouten JS, et al. Endothelial cell loss and visual outcome of deep anterior lamellar keratoplasty versus penetrating keratoplasty: a randomized multicenter clinical trial. *Ophthalmology* 2011;118:302-309.
- Terry MA. The evolution of lamellar grafting techniques over twenty-five years. *Cornea* 2000;19:611-616.
- Shimazaki J, Shimmura S, Ishioka M, et al. Randomized clinical trial of deep lamellar keratoplasty vs penetrating keratoplasty. *Am J Ophthalmol* 2002;134:159-165.
- Sugita J, Kondo J. Deep lamellar keratoplasty with complete removal of pathological stroma for vision improvement. *Br J Ophthalmol* 1997;81:184-188.
- Funnell CL, Ball J, Noble BA. Comparative cohort study of the outcomes of deep lamellar keratoplasty and penetrating keratoplasty for keratoconus. *Eye (Lond)* 2006;20:527-532.
- Cohen AW, Goins KM, Sutphin JE, et al. Penetrating keratoplasty versus deep anterior lamellar keratoplasty for the treatment of keratoconus. *Int Ophthalmol* 2010;30:675-681.
- Sö-gütlü Sari E, Kubalo\_glu A, Ünal M, et al. Penetrating keratoplasty versus deep anterior lamellar keratoplasty: comparison of optical and visual quality outcomes. *Br J Ophthalmol* 2012;96:1063-1067.
- Amayem AF, Hamdi IM, Hamdi MM. Refractive and visual outcomes of penetrating keratoplasty versus deep anterior lamellar keratoplasty with hydrodissection for treatment of keratoconus. *Cornea* 2013;32:e2-e5.
- Watson SL, Ramsay A, Dart JK, et al. Comparison of deep lamellar keratoplasty and penetrating keratoplasty in patients with keratoconus. *Ophthalmology* 2004;111:1676-1682.
- Javadi MA, Feizi S, Yazdani S, et al. Deep anterior lamellar keratoplasty versus penetrating keratoplasty for keratoconus: a clinical trial. *Cornea* 2010;29:365-371.
- Archila EA. Deep lamellar keratoplasty dissection of host tissue with intrastromal air injection. *Cornea* 1984;3:217-218. AU5
- Manche EE, Holland GN, Maloney RK. Deep lamellar keratoplasty using viscoelastic dissection. *Arch Ophthalmol* 1999;117:1561-1565.
- Anwar M, Teichmann KD. Deep lamellar keratoplasty: surgical techniques for anterior lamellar keratoplasty with and without baring of Descemet's membrane. *Cornea* 2002;21:374-383.
- Anwar M, Teichmann KD. Big-bubble technique to bare Descemet's membrane in anterior lamellar keratoplasty. *J Cataract Refract Surg* 2002;28:398-403.
- Melles GR, Rietveld FJ, Beekhuis WH, et al. A technique to visualize corneal incision and lamellar dissection depth during surgery. *Cornea* 1999;18:80-86.
- Richard JM, Paton D, Gasset AR. A comparison of penetrating keratoplasty and lamellar keratoplasty in the surgical management of keratoconus. *Am J Ophthalmol* 1978;86:807-811.
- Feizi S, Javadi MA, Jamali H, et al. Deep anterior lamellar keratoplasty in patients with keratoconus: big-bubble technique. *Cornea* 2010;29:177-182.
- Applegate RA, Howland HC, Sharp RP, et al. Corneal aberrations and visual performance after radial

- keratotomy. *J Refract Surg* 1998;14:397-407.
20. Panda A, Bageshwar LM, Ray M, et al. Deep lamellar keratoplasty versus penetrating keratoplasty for corneal lesions. *Cornea* 1999;18:172-175.
21. Ardjomand N, Hau S, McAlister JC, et al. Quality of vision and graft thickness in deep anterior lamellar and penetrating corneal allografts. *Am J Ophthalmol* 2007;143:228-235.
22. Farias R, Barbosa L, Lima A, et al. Deep anterior lamellar transplant using lyophilized and Optisol corneas in patients with keratoconus. *Cornea* 2008;27:1030-1036.
23. Silva CA, Schweitzer de Oliveira E, Souza de Sena Júnior MP, et al. Contrast sensitivity in deep anterior lamellar keratoplasty versus penetrating keratoplasty. *Clinics (Sao Paulo)* 2007;62:705-708.
24. Morrison JC, Swan KC. Full-thickness lamellar keratoplasty. A histologic study in human eyes. *Ophthalmology* 1982;89:715-719.

Archive of SID