

## Primary Orbital Mesenchymal Chondrosarcoma, A Case Report

Bagheri A, MD\*; Abbaszadeh M, MD; Baghi S, MD

Ophthalmic Research Center, Shahid Beheshti University of Medical Sciences, Tehran, Iran

\*Correspondence: abbasbagheri@yahoo.com

**Purpose:** To describe a patient with mesenchymal chondrosarcoma of the orbit, review clinical, imaging and pathologic findings as well as treatment modalities.

**Case Report:** A 59-year-old woman presented with a 2-month history of progressive proptosis. CT revealed a clearly outlined heterogeneous mass with calcified foci, whereas MRI showed an isointense signal to gray matter on T1 and T2-weighted images with gadolinium enhancement. Tumor excision was performed via lateral orbitotomy and pathologic examination showed mesenchymal chondrosarcoma of the orbit. After surgery, radiotherapy and exenteration were suggested to the patient, she refused the recommendations due to good visual acuity. After 10 months of follow up there was no local recurrence or metastasis in examinations.

**Conclusion:** When we encounter calcified tumor, the orbit mesenchymal chondrosarcoma must be considered in differential diagnosis.

**Keywords:** Calcification, Malignancy, Mesenchymal Chondrosarcoma, Orbitotomy

• Bina J Ophthalmol 2017; 22 (3): 233-237.

Received: 13 September 2016

Accepted: 4 October 2016

### گزارش یک مورد کندروسارکوم مزانشیمال اولیه اربیت

دکتر عباس باقری<sup>۱</sup>، دکتر محمد عباسزاده<sup>۲</sup> و دکتر سپهر باغی<sup>۳</sup>

**هدف:** گزارش یک بیمار با کندروسارکوم مزانشیمال اربیت، مرور یافته‌های بالینی، تصویربرداری، آسیب‌شناسی بیماری و راهکارهای درمانی

**معرفی بیمار:** خانم ۵۹ ساله با پروپتوز پیش‌رونده چشم چپ از ۲ ماه قبل به درمانگاه اکولوپلاستیک ارجاع داده شد. CT اسکن، یک توده ناهمگن (هتروژن) با کانون‌های مرکزی کلسیفیکاسیون و MRI توده ایزو اینتنس با ماده خاکستری مغز در T1 و T2 همراه با افزایش (Enhancement) مشخص گادولینیوم را نشان داد. پس از اربیتوتومی و بررسی هیستوپاتولوژی، کندروسارکوم مزانشیمال تشخیص داده شد. به بیمار پس از جراحی، پرتودرمانی و اگزتراسیون توصیه گردید اما وی به علت دید خوب، هیچ یک از روش‌های درمانی را نپذیرفت. پس از ۱۰ ماه پی‌گیری، شواهدی از عود موضعی یا متاستاز در بیمار وجود نداشت.

**نتیجه‌گیری:** هنگامی که با یک تومور کلسیفیه در حدقه مواجه می‌شویم کندروسارکوم مزانشیمال باید در بین تشخیص‌های افتراقی بیمار در نظر گرفته شود.

• مجله چشم‌پزشکی بینا ۱۳۹۶؛ دوره ۲۲، شماره ۳: ۲۳۷-۲۳۳.

• پاسخ‌گو: دکتر عباس باقری (e-mail: abbasbagheri@yahoo.com)

دریافت مقاله: ۲۳ شهریور ۱۳۹۵

تایید مقاله: ۱۳ مهر ۱۳۹۵

۱- استاد - چشم‌پزشک - دانشگاه علوم پزشکی شهید بهشتی - تهران - ایران

۲- فلوشیپ اکولوپلاستیک - چشم‌پزشک - دانشگاه علوم پزشکی شهید بهشتی - تهران - ایران

۳- پزشک عمومی - آزاد

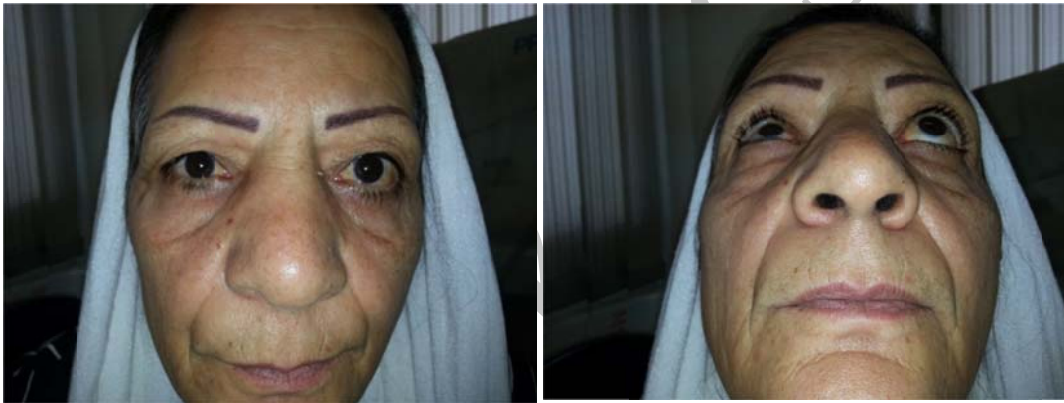تهران - پاسداران - بوستان نهم - خیابان پایدارفرد (خیابان امیر ابراهیمی) - پلاک ۲۳ - مرکز تحقیقات چشم

موارد گزارش شده و نیز چالش‌های درمانی این مورد با توجه به دید خوب بیمار می‌باشد.

### معرفی مورد

خانم ۵۹ ساله‌ای با سابقه پروپتوز پیش‌رونده چشم چپ و دوبینی در نگاه به بالا و چپ از ۲ ماه قبل، به درمانگاه اکولوپلاستیک بیمارستان لبافی‌نژاد ارجاع داده شد. وی مبتلا به دیابت قندی و تحت درمان با متفورمین بود.

در معاینه، حدت بینایی چشم راست ۲۰/۲۰ بدون اصلاح و چشم چپ ۲۰/۲۰ با عدسی +۰.۷۵ دیوپتر بود. وی، پروپتوز چشم چپ با مقادیر اگزوفتالمومتری نوگل (Naugle) ۱۶ میلی‌متر در چشم راست و ۱۹ میلی‌متر در چشم چپ داشت (تصویر ۱).



تصویر ۱- چهره بیمار در نگاه روبه‌رو و بالا (Worms Eye View) که معرف بیرون‌زدگی چشم چپ است.

فرورفتگی (Indentatin) گلوب در تصاویر سائیتال را نشان داد که توجیه‌کننده انیزومتری و دوربینی (هایپروپی) +۰.۷۵ دیوپتر در چشم چپ بیمار می‌باشد.

MRI توده اینتراکونال تقریباً ایزواینتنس با ماده خاکستری مغز در T1 همراه با افزایش (Enhancement) مشخص با گادولینیوم و ناهمگنی (هتروژنیسیته) توده در T2 را نشان داد (تصویر ۳).

به علت خطر نوروپاتی اپتیک فشارنده و رشد سریع ضایعه، اربیتوتومی قدامی با برش Lateral Sub Brow انجام شد. قوام ضایعه حین جراحی در لمس کاملاً سفت بود. به علت چسبندگی توده به عصب بینایی، برای آن رزکشن ساب‌توتال صورت گرفت. چند روز پس از جراحی، کاهش پروپتوز مشاهده گردید (اگزوفتالمومتری نوگل چشم چپ ۱۷ میلی‌متر) (تصویر ۴).

### مقدمه

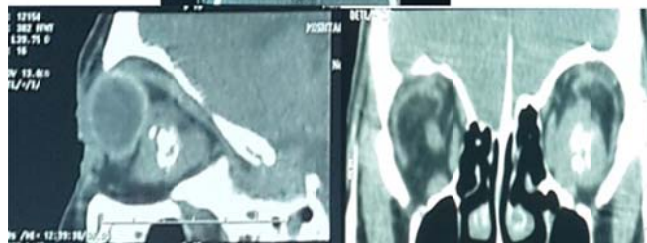
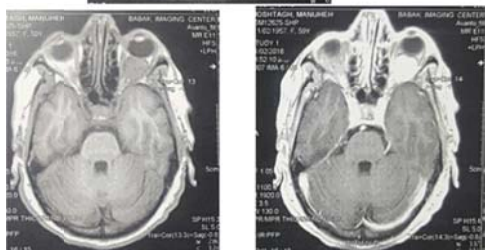
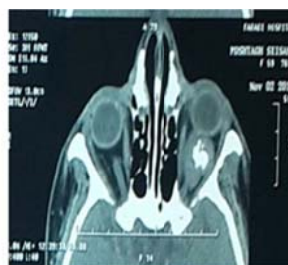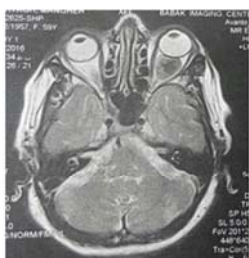
کندوسارکوم مزانشیمال اربیت، بدخیمی بسیار نادر و تهاجمی است که به طور معمول در دهه‌های دوم و سوم زندگی و بیش‌تر در بانوان بروز می‌کند. این تومور به طور معمول در بافت‌های اسکلتی و در ۲۵-۲۰ درصد موارد بافت‌های خارج اسکلتی از جمله احشاء، مغز، مننژ و اربیت دیده می‌شود<sup>۱</sup> و از نظر آسیب‌شناسی، یک بدخیمی Small Round Cell با زمینه غضروفی و طرح عروقی پریسیتوماتوس می‌باشد<sup>۲</sup>.

اولین مورد آن در سال ۱۹۵۲ توسط Lichtenstein و Bernstein گزارش گردید<sup>۳</sup>. تا سال ۲۰۰۹، فقط ۳۰ مورد از این تومور بدخیم در اربیت گزارش شده است<sup>۴</sup>.

هدف از معرفی این مورد، فهم بهتر تظاهرات بالینی، تصویربرداری و آسیب‌شناسی بیماری با توجه به تعداد بسیار کم

اندازه مردمک‌ها در دو چشم مساوی و RAPD در چشم چپ +۱ بود. در چشم چپ محدودیت خفیف Abduction و Elevation وجود داشت. در معاینه اسلیت‌لمپ، اتاق قدامی کم‌عمق و در گونیوسکویی زاویه اتاق قدامی تنگ بود، فشار داخل چشم راست ۱۶ و چشم چپ ۱۷ میلی‌متر جیوه بود بنابراین قبل از چکاندن قطره تروپیکامید جهت فوندوسکویی، ایریدکتومی محیطی لیزری صورت گرفت. در معاینه، فوندوس چشم راست طبیعی و در چشم چپ، محوشدگی خفیف حاشیه دیسک اپتیک مشاهده شد. پریمتری گلدمن در هر دو چشم طبیعی بود.

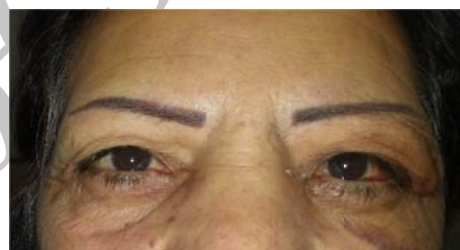CT اسکن، توده ناهمگن با حاشیه کاملاً مشخص در اربیت چپ با کانون‌هایی از کلسیفیکاسیون در مرکز ضایعه همراه با



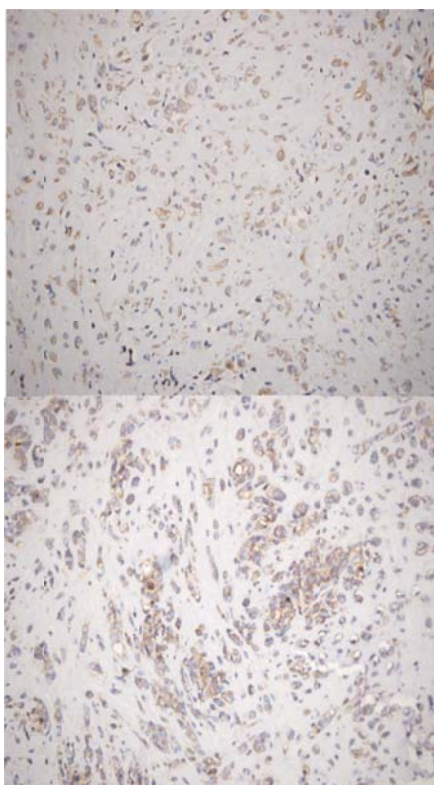
تصویر ۳- MRI اگزینال بیمار در T1 و T2 و پس از تزریق گادولینیوم

تصویر ۲- CT اسکن اگزینال و کرونال و سائیتال بیمار

در بررسی ایمونوهیستوشیمی CD-99، دسمین و ویمنتین در هر دو جز (غضروفی و مزانشیمال)، S-100 در جز غضروفی مثبت و CD-34 در سلول‌های تومورال منفی بود که موید یافته‌های بررسی هیستوپاتولوژی بود (تصویر ۶).

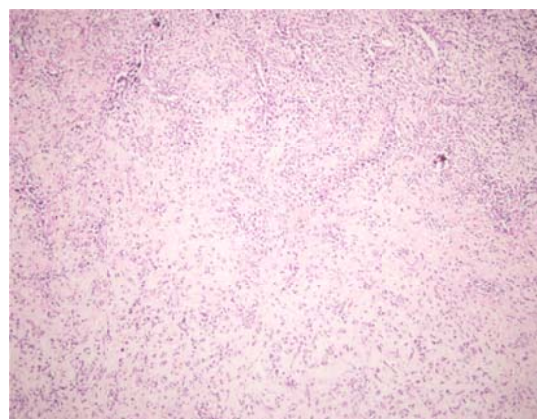


تصویر ۴- چهره روبروی بیمار دو هفته پس از عمل



تصویر ۶- تصویر IHC از توده (ایمونو پوزیتیویته به ویمنتین در تصویر بالا و CD-99 در تصویر پایین)

بررسی هیستوپاتولوژی، بافت نئوپلاستیک با زمینه دیمورفیک شامل بافت غضروفی با هسته‌های هیپرکروماتیک و دو یا چند هسته در هر سلول و ۲ یا ۳ سلول در هر لاکونا در ترکیب با جزء تمایز نیافته متشکل از سلول‌های کوچک با آرایش Slit Like و عروق شاخ گوزنی را نشان داد که موید تشخیص کندروسارکوم مزانشیمال اربیت بود (تصویر ۵).



تصویر ۵- هیستوپاتولوژی تومور با روش H & E

مننژیوما، همانژیوپوری سیتوما، همانژیوم کاورنوس و آمیلوییدوز مهم‌ترین تشخیص‌های افتراقی‌های توده‌های کلسیفیه اربیت می‌باشند.

هیستوپاتولوژی کندروسارکوم مزانشیمال، نمایی از یک تومور دوجزیبی (بیفازیک) با بخش‌های غضروفی تمایز یافته و مزانشیمال تمایز نیافته می‌باشد که مرز بین این دو جز معمولاً واضح است. فضاهای عروقی با طرحی شبیه همانژیوپوری سیتوما و عروق شاخ گوزنی در برخی بیماران گزارش شده است که بررسی هیستوپاتولوژی بیمار مورد گزارش نیز موید یافته‌های فوق بود.<sup>۴۹</sup>

در ایمونوهیستوشیمی، سلول‌های مزانشیمال CD-99 مثبت و SOX-9 در بدخیمی‌های Small Cell مثبت می‌باشد بنابراین به عنوان یکی از نشانگرها (مارکرها) در تشخیص تومور مطرح شده است. یک مورد مثبت از دسمین و میوژنین در جز مزانشیمال گزارش شده که در رابدومیوسارکوما نیز دیده می‌شود.<sup>۱۱</sup>

جز مزانشیمال برای ویمنتین، CD-99 و Leu-7 مثبت و برای S-100 منفی می‌باشد. مورد آخر در نواحی غضروفی مثبت است که با یافته‌های بیمار مورد گزارش منطبق است.<sup>۱۰</sup> رزکشن رادیکال جراحی شامل اگزتراسیون، درمان اصلی کندروسارکوم‌های اربیت می‌باشد.

در گزارش Hanakita و همکاران<sup>۱۲</sup> در سال ۲۰۱۲ با بررسی کندروسارکوم‌های اربیت، بقا پس از جراحی با رزکشن رادیکال نسبتاً خوب و به علت تشخیص و درمان سریع‌تر نسبت به کندروسارکوم نواحی دیگر بدن، پیش‌آگهی بهتر بود. اگزتراسیون منجر به بقا طولانی‌مدت در تمام بیماران شد به جز یک بیمار که ۵ سال پس از جراحی به علت متاستاز فوت نمود. پرتودرمانی و شیمی‌درمانی ادجوانت در درمان بیماران توصیه شده است ولی در مورد رزکشن رادیکال یا موارد با حاشیه سالم پس از رزکشن با توجه به موارد فوق ضروری به نظر نمی‌رسد.

در مورد بیماران جوان و بیماران با دید خوب (همانند بیمار مورد گزارش) تصمیم به رزکشن رادیکال برای پزشک و بیمار بسیار دشوار است. Angotti و همکاران<sup>۱۳</sup> در بیماری با کندروسارکوم اربیت و رزکشن ساب‌توتال و پرتودرمانی با دید ۱۰/۱۰ پس از جراحی، تا ۶ ماه شواهدی از عود موضعی یا متاستاز در بیمار مشاهده نکردند. Bonovolonta و همکاران در یک بیمار پس از جراحی و دید ۱۰/۱۰ تا ۳ سال، شواهدی از عود موضعی و متاستاز در بیمار را نیافتند.<sup>۱</sup>

در بیمار مورد گزارش با توجه به رزکشن ساب‌توتال توده و تومور باقی‌مانده اربیت در مشاوره انکولوژی، توصیه به پرتودرمانی

برای بیمار بررسی کامل از نظر متاستاز صورت گرفت و در بررسی شواهد متاستاز در مغز، گره‌های لنفاوی گردن، قفسه سینه، شکم و نواحی رتروپریتونئال یافت نشد.

با توجه به رزکشن ساب‌توتال توده و تومور باقی‌مانده اربیت در مشاوره انکولوژی برای بیمار، پرتودرمانی ادجوانت و پس از آن اگزتراسیون توصیه شد که وی با توجه به بینایی مطلوب چشم درگیر، انجام هیچ یک از اقدامات فوق را نپذیرفت.

ده ماه پس از جراحی، اندازه تومور (در MRI)، بینایی و سایر معاینات چشم بدون تغییر بود و در CT اسکن شکم و لگن با کنتراست وریدی و خوراکی و CT اسکن با کنتراست وریدی قفسه سینه، متاستاز سیستمیک یافت نشد.

### بحث

کندروسارکوم یک تومور بسیار نادر بدخیم و تهاجمی می‌باشد و به دو دسته تمایز یافته و مزانشیمال تقسیم‌بندی می‌شود که هر دو نوع می‌توانند به عنوان تومور اولیه در بافت نرم و استخوان‌ها تظاهر یابند.<sup>۵</sup>

نوع مزانشیمال به طور معمول در استخوان‌ها و به ندرت در بافت‌های نرم خارج‌اسکلتی ایجاد می‌شود. محل‌های شایع درگیری اسکلتی استخوان‌های لگن، ران، ستون فقرات، فک پایین و دنده‌ها می‌باشند.<sup>۵</sup>

در مطالعه Nakashima و همکاران<sup>۶</sup> شایع‌ترین مکان‌های درگیری خارج‌اسکتی به ترتیب مننژ مغزی، مننژ نخاعی، اندام‌های تحتانی و اربیت بود.

سن بیمار مورد گزارش، ۵۹ سال بود. شایع‌ترین سن تظاهر بیماری در دهه‌های دوم و سوم زندگی است ولی این سن از ۶ روز تا ۸۴ سال گزارش شده و در بانوان اندکی بیش‌تر از آقایان دیده شده است.<sup>۱</sup>

CT اسکن و MRI روش‌های انتخابی در بررسی ضایعات اربیت می‌باشند. در بررسی CT اسکن این بیماران، توده‌های کلسیفیه و غیرکلسیفیه با حاشیه مشخص و Enhancement متغیر گزارش شده است. در بیمار مورد گزارش CT اسکن توده، حاشیه مشخص و کلسیفیکاسیون متراکم مرکزی را نشان داد.

در MRI مطالعات مختلف، توده ناهمگن ایزواینتنس یا هیپواینتنس نسبت به ماده خاکستری در T1 و T2 همراه با ناحیه هیپواینتنس مرکزی در محل کلسیفیکاسیون گزارش شده است.<sup>۷،۸</sup> در بیمار مورد گزارش، توده ایزواینتنس با Enhancement شدید در تزریق گادولینیوم در T1 گزارش شد.

### نتیجه‌گیری

در توده‌های کلسیفیه حذقه در بین تشخیص‌های افتراقی کندروسارکوم مزانشیمال را باید در نظر داشت.

ادجوانت و سپس اگزنتراسیون گردید که وی با توجه بینایی خوب (۱۰/۱۰) در چشم درگیر، انجام هیچ یک از اقدامات فوق را نپذیرفت. پس از ۵ ماه پی‌گیری، شواهدی از متاستاز یا عود موضعی در بیمار وجود نداشت.

### منابع

1. Bonovolonta P, Strianese D, Vecchione ML, et al. A challenging case of primary orbital mesenchymal chondrosarcoma. *Orbit* 2010;29:281-283.
2. Sharma S, Roy S, Khan I, et al. Orbito-cranial mesenchymal chondrosarcoma in a young female: A rare case report. *Clin Cancer Investig J* 2015;4:416-418.
3. Lichtenstein L, Bernstein D. Unusual benign and malignant chondroid tumors of bone. A survey of some mesenchymal cartilage tumors and malignant chondroblastic tumors, including a few multicentric ones, as well as many atypical benign chondroblastomas and chondromyxoid fibromas. *Cancer* 1959;12:1142-1157.
4. Odashiro AN, Leite LV, Oliveira RS, et al. Primary orbital mesenchymal chondrosarcoma, A case report and literature review. *Int Ophthalmol* 2009;29:173-177.
5. Choi KH, Sung MS, Shinn KS, et al. Orbital mesenchymal chondrosarcoma. *AJNR* 1992;13:1253-1255.
6. Nakashima Y, Unn i KK, Shives TC, et al. Mesenchymal chondrosarcoma of bone and soft tissue: a Review of 111 cases. *Cancer* 1986;57:1444-1453.
7. Font RL, Ray R, Mazow ML, et al. Mesenchymal chondrosarcoma of orbit, a unique radiologic-pathologic correlation. *OPRS* 2009;25:219-222.
8. Shinaver CN, Mafee MF, Choi KH. MRI of mesenchymal chondrosarcoma of the orbit: case report and review of the literature. *Neuroradiology* 1997;39:296-301.
9. Fletcher CDM (2000) Diagnostic histopathology of tumors. 2nd edn. Churchill Livingstone, London.
10. Wehrli BM, Huang W, De Crombrughe B, et al. Sox9, a master regulator of chondrogenesis, distinguishes mesenchymal chondrosarcoma from other small blue round cell tumors. *Hum Pathol* 2003;34:263-269.
11. Gengler C, Letovanec I, Taminelli L, et al. Desmin and myogenin reactivity in mesenchymal chondrosarcoma: a potential diagnostic pitfall. *Histopathology* 2006;48:201-203.
12. Hanakita S. Mesenchymal chondrosarcoma of orbit. *Neural Med Chir (Tokyo)* 2012;52:747-750.
13. Angtti H, Cunhaf P, Oliveira AV. Mesenchymal chondrosarcoma of orbit. *OPRS* 2006;22:378-382.