

Ruthenium-106 Plaque Brachytherapy in Patients with Recurrent Ocular Surface Squamous Neoplasia

Karimi S, MD; Ashnagar A, MD*; Delfazaye Baher S, MD; Pahlavani P, MD

Shahid Beheshti University of Medical Sciences, Tehran, Iran

* Corresponding author: azin_ashnagar@yahoo.com

Purpose: To assess the results of brachytherapy with ruthenium-106 in patients with recurrent ocular surface squamous neoplasia.

Methods: In this retrospective study, 3 eyes of 3 patients with recurrent ocular surface squamous neoplasia underwent brachytherapy of one eye with ruthenium-106 (RU-106) plaques.

Results: The mean age of patients was 66 years. The maximum diameter of the tumor was 11 mm and the median thickness was 2 mm, the follow-up period was an average of 14 months. In all four eyes, recurrent neoplasia of the squamous cell or cornea completely receded. None of the patients showed clinical and paraclinical evidence of tumor invasion of the eye. Distant metastases were not observed in any of the patients.

Conclusion: Brachytherapy with RU-106 plaque is an alternative method for treatment of selected patients with recurrent ocular surface squamous neoplasia.

Keywords: Brachytherapy, Ocular Surface Squamous Neoplasia, Ruthenium-106 Plaque

- Bina J Ophthalmol 2018; 23 (3): 170-175.

نتایج براکی‌تراپی با پلاک روتنیوم ۱۰۶ (RU-106) در درمان بیماران مبتلا به عود نئوپلازی سلول سنگفرشی ملتحمه و قرنيه

دکتر سعید کریمی^۱، دکتر آذین آشناگر^۲، دکتر سیامک دلفزای باهر^۲ و دکتر پویان پهلوانی^۳

هدف: گزارش نتایج براکی‌تراپی با پلاک روتنیوم ۱۰۶ (RU-106) در درمان بیماران مبتلا به عود نئوپلازی سلول سنگفرشی ملتحمه و قرنيه.

روش پژوهش: در این مطالعه گذشته‌نگر، چهار چشم از ۳ بیمار مبتلا به نئوپلازی سلول سنگفرشی عودکننده ملتحمه و قرنيه، در بخش چشم‌پزشکی بیمارستان طرفه تحت درمان براکی‌تراپی با پلاک روتنیوم ۱۰۶ قرار گرفتند. **یافته‌ها:** میانگین سن بیماران ۶۶ سال بود. حداکثر قطر تومور ۱۱ میلی‌متر و متوسط ضخامت آن ۲ میلی‌متر و دوره پی‌گیری به طور متوسط ۱۴ ماه بود. در هر چهار چشم، نئوپلازی عودکننده سلول سنگفرشی ملتحمه و یا قرنيه به طور کامل پسرفت کرد. هیچ یک از بیماران شواهد بالینی و پاراکلینیکی تهاجم تومور به داخل چشم را نشان ندادند. متاستاز دوردست در هیچکدام از بیماران مشاهده نشد.

نتیجه‌گیری: براکی‌تراپی با پلاک روتنیوم ۱۰۶ (RU-106) می‌تواند به عنوان یک درمان کمکی در درمان بیماران مبتلا به عود نئوپلازی سلول سنگفرشی ملتحمه و قرنيه به کار گرفته شود.

کلمات کلیدی: براکی‌تراپی - پلاک روتنیوم ۱۰۶ - نئوپلازی سلول سنگفرشی سطحی چشم

- مجله چشم‌پزشکی بینا ۱۳۹۶؛ دوره ۲۳، شماره ۳: ۱۷۵-۱۷۰.

• پاسخ‌گو: دکتر آذین آشناگر (e-mail: azin_ashnagar@yahoo.com)

۱- استادیار - چشم‌پزشک - دانشگاه علوم پزشکی شهید بهشتی - تهران - ایران

۲- چشم‌پزشک - دانشگاه علوم پزشکی شهید بهشتی - تهران - ایران

۳- دستیار چشم‌پزشکی - دانشگاه علوم پزشکی شهید بهشتی - تهران - ایران

تهران - میدان بهارستان - بیمارستان طرفه

مقدمه

بدخیمی‌های سطح چشم شامل لنفوم، ملانوم ملتحمه و کارسینوم سلول سنگفرشی (SCC) squamous cell carcinoma ملتحمه و قرنيه می‌باشند که به طور بالقوه تهدیدکننده زندگی و بینایی هستند. SCC شایع‌ترین بدخیمی اولیه سطح چشم است و توانایی حمله به صلبیه، قرنيه، یوه‌آ، اربیت، پلک‌ها، سینوس‌ها، مغز و هم‌چنین متاستاز را دارد^۱. اصطلاح "نئوپلازی سلول سنگفرشی سطح چشم" ocular surface squamous neoplasia (OSSN)، شامل طیفی از نئوپلازی‌های ملتحمه و درون‌اپی‌تلیوم قرنيه و کارسینوم سلول سنگفرشی می‌باشد. الگوهای ماکروسکوپی OSSN به صورت پاپیلوم، ژلاتینی، لوکوپلاکی، ندولی و منتشر توصیف شده است^۲.

رویکردهای درمانی برای OSSN شامل برداشت جراحی، کرایوتراپی، شیمی‌درمانی موضعی توسط میتومايسين (MMC) C، ۵-فلوئورواوراسیل (5-FU)، اینترفرون $\alpha 2b$ (IFN $\alpha 2b$) و رانیبیزوماب می‌باشند^{۳،۴}. هیچ یک از درمان‌های فوق، به عنوان استاندارد طلایی در نظر گرفته نمی‌شود. یکی از شایع‌ترین عوارض OSSN، عود می‌باشد که به علت برداشتن ناکافی تومور حین جراحی رخ می‌دهد. مطالعات مختلف میزان عود را در دیسپلازی، ۱۷ تا ۲۴ درصد و در کارسینوم سلول سنگفرشی، ۳۰ تا ۴۱ درصد گزارش کرده‌اند^۵. این میزان بستگی به رویکرد جراحی، وضعیت حاشیه برداشتن تومور و مدت زمان پی‌گیری دارد. مهم‌ترین عامل پیش‌بینی‌کننده عود، درگیر بودن حاشیه‌های بافت در نمونه‌های آسیب‌شناسی است که نشان‌دهنده برداشتن ناکافی تومور به هنگام جراحی می‌باشد^۲. در برخی موارد، در درمان استاندارد با جراحی و شیمی‌درمانی موضعی adjuvant، تومور عود می‌کند. در این مطالعه گذشته‌نگر، از براکی‌تراپی با پلاک روتنیوم ۱۰۶ (RU-106) در درمان نئوپلازی‌های عودکننده سطح چشم استفاده شد و پاسخ به درمان، عود بیماری، ایمنی و عوارض کوتاه مدت مورد ارزیابی قرار گرفت.

معرفی بیماران

این بررسی گذشته‌نگر در بیماران مبتلا به OSSN در بخش

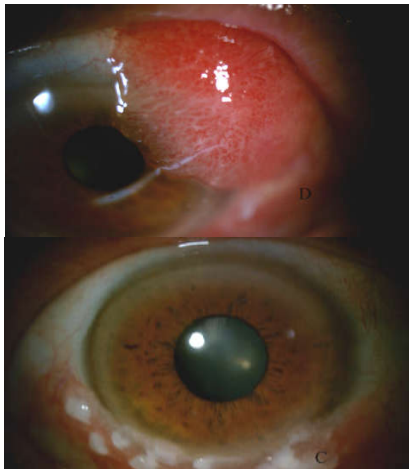
چشم‌پزشکی بیمارستان طرفه تا مرداد ۱۳۹۶ انجام شد. چهار چشم از سه بیمار با کارسینوم سلول سنگفرشی ملتحمه و قرنيه که پس از درمان‌های متداول جراحی و شیمی‌درمانی موضعی با اینترفرون ($\alpha 2b$) عود کرده بودند، تحت درمان براکی‌تراپی با پلاک روتنیوم ۱۰۶ قرار گرفتند. تشخیص تومور بر اساس معاینه بالینی، شواهد هیستوپاتولوژی و پرونده پزشکی صورت گرفت.

تومورها برای ویژگی‌های زیر مورد بررسی قرار گرفتند: شکل، اندازه، تمایز، کراتینیزاسیون، تهاجم موضعی، تهاجم داخل چشم یا اربیت و متاستاز دور دست. قبل از عمل، تمام بیماران تحت معاینه بالینی، فوندوسکوپی، اولتراسوند بیومیکروسکوپی (UBM)، اولتراسونوگرافی با B اسکن و فتواسلیت قرار گرفتند. برای رد کردن بیماری‌های موضعی و ارزیابی متاستازها، تصویربرداری مغز و اربیت (MRI و CT-scan)، معاینه فیزیکی و لمس غدد لنفاوی جلوی گوش و زیر فک، رادیوگرافی قفسه سینه، سونوگرافی شکم و آزمون‌های عملکرد کبدی انجام شد.

مورد ۱

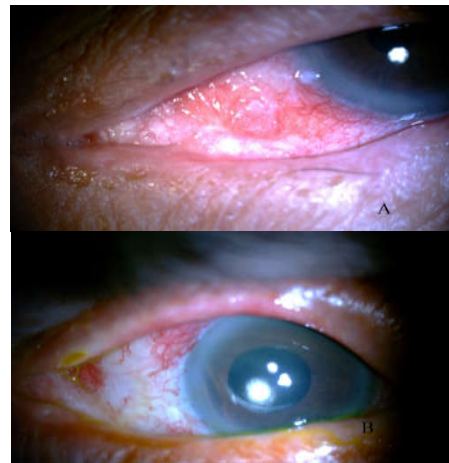
یک خانم ۸۴ ساله به علت ضایعات عودکننده ملتحمه بولبار چشم چپ، ۶ نوبت تحت عمل جراحی برداشتن ضایعه قرار گرفته بود. تمام نمونه‌های برداشته شده، SCC ملتحمه با تهاجم سطحی را نشان داده بودند. بیمار تحت درمان با تزریق زیرملتحمه‌ای IFN $\alpha 2b$ و قطره چشمی IFN $\alpha 2b$ چهار بار در روز به مدت شش ماه قرار گرفته بود. به علت عود ضایعه در مرکز دیگری، ۳۰ جلسه رادیوتراپی (external beam) انجام شده بود و به علت عود مجدد، بیمار کاندید تخلیه چشم بود، اما به علت مناسب نبودن وضعیت قلبی عروقی و عدم امکان بیهوشی، جهت براکی‌تراپی به بیمارستان طرفه ارجاع شد. در سابقه پزشکی بیمار، سرطان کولورکتال بهبودیافته و لوپوس اریتماتو سیستمیک وجود داشت. براکی‌تراپی با پلاک روتنیوم ۱۰۶ با دوز ۱۰۰ گری (Gy) صورت گرفت. پس از آن درمان به مدت ۱۲ هفته با قطره IFN $\alpha 2b$ چهار بار در روز ادامه یافت. تصاویر (۱a و ۱b) نشان می‌دهند که در اثر براکی‌تراپی و درمان موضعی با قطره IF $\alpha 2b$ ضایعه ملتحمه به صورت قابل توجهی پسرفت کرده است. قطره IFN $\alpha 2b$ به مدت

نبودن اندازه مناسب پلاک در براکی تراپی اولیه بود. بنابراین یک بار دیگر عود ضایعات در هر دو چشم مجدداً تحت بیوپسی اکسیژنال + کرایوتراپی + الکل + اسکلرکتومی لاملار + AMT و بستن پونکتوم مجرای اشکی قرار گرفت. در نهایت چشم راست، ۳ و در چشم چپ ۲ نوبت دیگر براکی تراپی در محل عود تومور صورت گرفت. در پی گیری بیمار تا ۹ ماه پس از درمان نهایی، عود مجدد روی نداد (تصاویر ۴-۲).



تصویر ۲- چشم راست و چپ آقای ۷۰ ساله مبتلا به SCC in situ ملتحمه قبل از جراحی بیوپسی اولیه

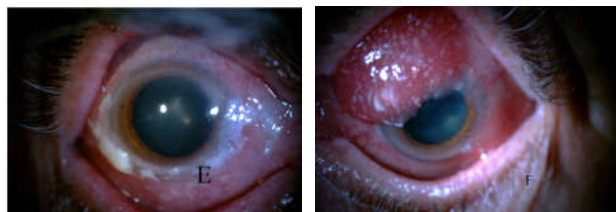
هشت هفته دیگر با دوز پایین (۲ بار در روز) ادامه یافت که در نهایت با بهبودی کامل ضایعه همراه بود. نقص اپی تلیوم قرنیه در حدود ۴ ساعت در مجاورت ناحیه براکی تراپی شده مشاهده گردید که تحت درمان با قطره اشک مصنوعی و لوبریکانت و بستن پونکتوم مجرای اشکی قرار گرفت و بهبود یافت. پس از ۱۲ ماه پی گیری، شواهدی از عود تومور مشاهده نشد.



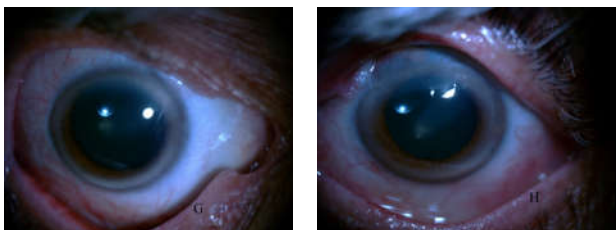
تصویر ۱- چشم چپ خانم ۸۴ ساله مبتلا به OSSN ملتحمه، A قبل از درمان، B ۱۲ ماه پس از براکی تراپی

مورد ۲

آقای ۷۰ ساله با شکایت از توده ملتحمه در هر دو چشم، در مرکز دیگری تحت بیوپسی اکسیژیونال ضایعه ملتحمه بولبار چشم راست قرار گرفت که در بررسی پاتولوژی ضایعه، SCC ملتحمه گزارش گردید. بیمار به علت عود ضایعه در چشم راست و توده بزرگ اولیه در چشم چپ به بیمارستان طرفه ارجاع شد. در معاینه با اسلیت لیمپ در چشم راست، توده های متعدد سفید در ملتحمه نزدیک لیمبوس و در چشم چپ، یک توده بزرگ (۸ × ۸ میلی متر) در ملتحمه به شکل پاپیلوما در ربع تمپورال فوقانی مشاهده شد. ضایعه ملتحمه چشم چپ تحت بیوپسی اکسیژیونال قرار گرفت که کارسینوم سلول سنگفرشی همراه با کویلو سیتوزیس گزارش شد و احتمال عفونت HPV مطرح گردید. در هر دو چشم با توجه به عود و وسعت ضایعه، درمان با تزریق زیر ملتحمه ای IFN α 2b (سه نوبت) و قطره چشمی IFN α 2b چهار بار در روز به مدت ۸ هفته شروع شد اما با توجه به عدم مشاهده پاسخ بالینی، براکی تراپی با ۱۰۶-RU با دوز ۱۰۰ گری (Gy) صورت گرفت. قطره اینترفرون در هر دو چشم ادامه یافت. در پی گیری ۸ ماهه، عود تومور در خارج از محل براکی تراپی شده مشاهده شد که احتمالاً به علت در دسترس



تصویر ۳- چشم راست و چپ آقای ۷۰ ساله مبتلا به SCC ملتحمه پس از عود به دنبال جراحی



تصویر ۴- چشم راست و چپ آقای ۷۰ ساله مبتلا به SCC ملتحمه ۹ ماه پس از درمان براکی تراپی با پلاک روتینیوم ۱۰۶

مورد ۳

آقای ۴۴ ساله با ضایعه ملتحمه در سمت تمپورال چشم

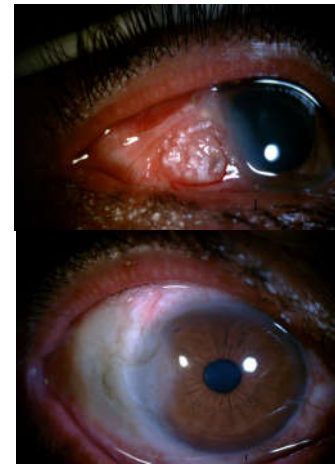دو تا سه هفته بهبود یافت. عوارض داخل چشمی مشاهده نشد.

بحث

در این مطالعه از پلاک براکی‌تراپی با روتنیوم ۱۰۶ در درمان OSSN راجعه و مقاوم در کنار سایر درمان‌ها استفاده شد. هر سه بیمار قبلاً تحت درمان‌های جراحی و شیمی‌درمانی‌های موضعی با اینترفرون قرار گرفته بودند و با وجود ادامه درمان با اینترفرون، دچار عود شده بودند اما پس از انجام براکی‌تراپی، تومورها پس‌رفت کرده و در پی‌گیری نسبتاً طولانی‌مدت بیماران (به‌طور متوسط ۱۴ ماه) عود مشاهده نشد. اگرچه بعد از انجام براکی‌تراپی در هر سه چشم، قطره اینترفرون (IFN α 2b) ادامه یافت اما اثرات درمانی مشاهده شده را نمی‌توان مربوط به اینترفرون دانست چون این بیماران قبل از براکی‌تراپی هم از این قطره‌ها استفاده می‌کردند و در حال استفاده از قطره اینترفرون دچار عود شده بودند. بنابراین پاسخ درمانی مشاهده شده در این مطالعه یا به علت براکی‌تراپی به تنهایی است و اینترفرون بی‌اثر بوده و یا به علت اثرات تجمعی دو درمان هم‌زمان براکی‌تراپی و قطره اینترفرون می‌باشد که برای تشخیص سازوکار دقیق آن به مطالعات با تعداد بیماران بیشتر و با حضور گروه شاهد نیاز است. براکی‌تراپی در درمان بدخیمی‌های چشم یک روش ایده‌آل است. پرتوها در یک نسبت نمایی (Exponential) در محل پلاک جذب می‌شوند، در حالی که بیش‌ترین مقدار اشعه به تومور می‌رسد. بافت‌های سالم و حیاتی مجاور تومور اشعه زیادی دریافت نمی‌کنند و آسیب زیادی نمی‌بینند. در عمل براکی‌تراپی بستر قرنیه و صلبیه، میزان دریافت اشعه توسط بافت‌های عمقی چشم را به کم‌ترین مقدار می‌رساند. در مقابل، استفاده از پرتوتابی خارجی (External beam radiotherapy) که از مدت‌ها قبل استفاده می‌شد به علت گستره وسیع محل تابش اشعه، عوارض موضعی بسیاری دارد که استفاده از آن را محدود نموده است. قبل از عمل براکی‌تراپی، UBM برای تعیین ضخامت تومور انجام می‌شود. در این مطالعه چهار چشم از سه بیمار با تشخیص هیستوپاتولوژی عود OSSN، تحت درمان براکی‌تراپی با پلاک ۱۰۶-RU قرار گرفتند. در پی‌گیری این بیماران، هر چهار چشم پاسخ درمانی مناسب و نتایج خوبی را نشان دادند و در پی‌گیری نسبتاً طولانی، عود مجدد و عوارض قابل توجه و تهدیدکننده بینایی مرتبط با پرتوتابی مشاهده نشد.

نئوپلازی سنگفرشی سطح چشم (OSSN) شامل طیف وسیعی از بیماری‌های اپیتلیال ملتحمه با دیسپلازی خفیف، متوسط و

راست، تحت بیوپسی انسیزیونال قرار گرفت. در بررسی‌های هیستوپاتولوژی، SCC ملتحمه گزارش شد. پس از آن، برای وی بیوپسی اکسیزیونال + الکل + کرایوتراپی + صورت گرفت. قطره IFN α 2b تجویز شد و به مدت ۸ هفته ادامه یافت. سه ماه بعد، بیمار با عود ضایعه در همان محل همراه با درگیری استرومای قرنیه مجاور مراجعه نمود. با توجه به درگیری عمقی استرومای قرنیه، درمان براکی‌تراپی با روتنیوم ۱۰۶ با دوز ۱۰۰ گری (Gy) صورت گرفت و قطره اینترفرون تا سه ماه ادامه یافت. ۱۰ ماه پس از براکی‌تراپی، در پی‌گیری‌ها شواهدی از عود مجدد تومور مشاهده نشد (تصویر ۵).



تصویر ۵- چشم راست آقای ۴۴ ساله با SCC ملتحمه قبل از درمان (بالا)، ۱۰ ماه پس از براکی‌تراپی (پایین)

یافته‌ها

در این مطالعه، چهار چشم از ۳ بیمار با عود نئوپلازی سلول سنگفرشی سطح چشم (OSSN) گزارش شد که در تمامی این بیماران شواهد هیستوپاتولوژی، تاییدکننده SCC ملتحمه بود. سه چشم تحت براکی‌تراپی قرار گرفتند و یک چشم با درمان‌های جراحی متداول پی‌گیری شد. میانگین سن بیماران هنگام مراجعه، ۶۶ سال بود (محدوده سنی: ۴۴-۸۴ سال). تمام بیماران سفیدپوست بودند. میانگین فاصله زمانی بین آخرین مداخله و پلاک براکی‌تراپی ۸ هفته بود. میانگین زمان پی‌گیری ۱۴ ماه (۵-۱۱ میلی‌متر). هیچ یک از بیماران شواهد بالینی یا پاراکلینیکی تهاجم تومور به داخل چشم و یا متاستاز دوردست را نشان ندادند. عوارض گذرای براکی‌تراپی همچون قرمزی، کموزیس و التهاب ملتحمه در محل درمان براکی‌تراپی و نقص اپیتلیالی قرنیه در هر ۳ بیمار طی

هم‌چنان یک نگرانی می‌باشد. برخی از اثرات جانبی بلندمدت میتوماپسین موضعی شامل: نقص‌های اپیتلیال قرنیه، نامنظمی‌های سطح قرنیه ناشی از نقص سلول‌های بنیادی لیمبوس، اشک‌ریزش و انسداد پانکتوم می‌باشد^{۱۱}. اینترفرون‌ها مولکول‌های گلیکوپروتئینی هستند که فعالیت‌های ضدسرطانی و ضدویروسی دارند. برای درمان OSSN اولیه و عودکننده، تزریق داخل ضایعه و قطره اینترفرون IFN α 2b به تنهایی یا همراه با برداشتن جراحی استفاده می‌شود. مطالعات متعدد، بهبودی قابل توجه ضایعات را در طول زمان نشان داده است^{۱۲}. در این مطالعه هر سه بیمار تحت تزریق زیرملتحمه‌ای مکرر و قطره اینترفرون IFN α 2b قرار گرفتند، اما ضایعات هم‌چنان پابرجا بودند. همانند مطالعه ما در چندین مطالعه دیگر هم تاثیر پلاک براکی‌تراپی در درمان تومورهای سطح چشم از جمله SCC ملتحمه و قرنیه، ملانوم و کارسینوم موکو اپیدرمیوید ملتحمه بررسی و نتایج درمانی قابل قبولی گزارش شده است. پلاک‌های استفاده شده شامل Iodine-125 و Iodine-106-RU و strontium-90 می‌باشند. دوز توصیه شده توسط اکثر مطالعات برای کنترل تومورهای سطح چشم و اندکس‌ها، حدود 100 Gy می‌باشد. به علت میزان عود بالا در صورت استفاده از براکی‌تراپی (حدود 47 درصد) به تنهایی، اکثر مطالعات استفاده از پلاک در کنار سایر روش‌های درمانی را توصیه می‌کنند^{۱۷-۱۳}. اگرچه در مطالعه حاضر هیچ عارضه قابل توجه و طولانی مدتی مشاهده نشد ولی در مطالعات قبلی برخی عوارض همچون رتینوپاتی و نوروپاتی اپتیک ناشی از اشعه، خشکی چشم و کاتاراکت برای براکی‌تراپی ذکر شده است^{۱۸}.

نتیجه‌گیری

استفاده از براکی‌تراپی با پلاک‌های روتنیوم 106 در درمان کارسینوم سلول سنگفرشی عودکننده ملتحمه و قرنیه با موفقیت قابل توجهی همراه بود. براکی‌تراپی می‌تواند در موارد عودکننده تومورهای سطح چشم در کنار سایر درمان‌های متداول به عنوان یک درمان کمکی در نظر گرفته شود.

شدید، نئوپلازی داخل اپی‌تلیالی، کارسینوم درجا و کارسینوم سلول‌های سنگفرشی مهاجم (SCC) می‌باشد^۴. عوامل خطر احتمالی برای OSSN به طور گسترده‌ای گزارش شده‌اند که شامل: نور خورشید، عفونت HIV و عفونت HPV می‌باشند. یکی از بیماران ما با SCC دوطرفه و عودکننده نیز شواهد پاتولوژیک عفونت HPV را نشان داد و شاید علت دوطرفه بودن و عودهای مکرر بیماری، آلودگی با ویروس HPV باشد. متاستازها در OSSN نادر هستند^{۹-۷}. نواحی اولیه متاستاز، گره‌های لنفاوی جلوی گوشی (Preauricular) و زیرفکی هستند. مناطق دیگر متاستاز ریه‌ها، استخوان و غده پاراتیروئید می‌باشند^۴. در OSSN، ضایعه می‌تواند با ظاهری دالبری و مومی شکل به قرنیه گسترش یابد. بر طبق مطالعات انجام شده، در درجات شدیدتر کارسینوم سنگفرشی ملتحمه میزان عود بالاتر است به طوری که نئوپلازی داخل اپی‌تلیالی با 17 تا 24 درصد و کارسینوم سلول سنگفرشی (SCC) با میزان 30 تا 41 درصد عود بعد از برداشتن جراحی همراه می‌باشند. هم‌چنین اگر بافت دیسپلازی در حاشیه جراحی باقی بماند، میزان عود معادل 69 درصد خواهد بود^۹. درگیری صلبیه یک عامل خطر برای عود و تهاجم داخل چشم تومور می‌باشد^{۱۰}. از آنجایی که تشخیص دقیق درگیری صلبیه مشکل است به طور معمول در قاعده صلبیه و حاشیه‌های ملتحمه، کرایوتراپی با روش دابل فریز (double freeze) انجام می‌شود^۴. همین روش در بیماران ما صورت گرفت. به علت رشد منتشر ضایعه در SCC ملتحمه و قرنیه، برداشتن جراحی با حاشیه امن واضح دشوار است. در مطالعات قبلی گزارش شده است که عود نئوپلازی سنگفرشی قرنیه و ملتحمه می‌تواند در نقاط مختلف سطح چشم به دور از محل ضایعه اولیه به وجود آید^۳.

درمان‌های موضعی مانند میتوماپسین (MMC) و اینترفرون α 2b به عنوان درمان کمکی در درمان نئوپلازی‌های سطح چشم کاربرد وسیعی دارند. میتوماپسین به عنوان درمان کمکی بعد از عمل جراحی می‌تواند با کاهش بروز عود در ضایعات بزرگ‌تر همراه باشد و احتمال برداشتن کامل ضایعه با حاشیه امن را افزایش می‌دهد^{۱۱}. هر چند اثرات مضر (توکسیک) میتوماپسین موضعی

منابع

1. Yousef YA, Finger PT. Squamous carcinoma and dysplasia of the conjunctiva and cornea: an analysis of 101 cases. *Ophthalmology* 2012;119:233-240.
2. McKelvie PA, Daniell M, McNab A, et al. Squamous cell carcinoma of the conjunctiva :a series of 26 cases. *Br J Ophthalmol* 2002;86:168-173.
3. Boehm MD, Huang AJ. Treatment of recurrent corneal and conjunctival intraepithelial neoplasia with topical interferon alfa 2b. *Ophthalmology* 2004;111:1755-1761.
4. Fraunfelder FT, Wingfield D. Management of intraepithelial conjunctival tumors and squamous cell carcinomas. *Am J Ophthalmol* 1983;95:359-363.
5. Karp CL, Moore JK, Rosa RH, Jr. Treatment of conjunctival and corneal intraepithelial neoplasia with

- topical interferon alpha-2b. *Ophthalmology* 2001;108:1093-1098.
6. Walsh-Conway N, Conway RM. Plaque brachytherapy for the management of ocular surface malignancies with corneoscleral invasion. *Clin Exp Ophthalmol* 2009;37:577-583.
 7. Tiong T, Borooah S, Msosa J, et al. Clinicopathological review of ocular surface squamous neoplasia in Malawi. *Br J Ophthalmol* 2013;97:961-964.
 8. Kiire CA, Dhillon B. The aetiology and associations of conjunctival intraepithelial neoplasia. *Br J Ophthalmol* 2006;90:109-113.
 9. Scott IU, Karp CL, Nuovo GJ. Human papillomavirus 16 and 18 expression in conjunctival intraepithelial neoplasia. *Ophthalmology* 2002;109:542-547.
 10. Tunc M, Char DH, Crawford B, et al. Intraepithelial and invasive squamous cell carcinoma of the conjunctiva: analysis of 60 cases. *Br J Ophthalmol* 1999;83:98-103.
 11. Russell HC, Chadha V, Lockington D, et al. Topical mitomycin C chemotherapy in the management of ocular surface neoplasia: a 10-year review of treatment outcomes and complications. *Br J Ophthalmol* 2010;94:1316-1321.
 12. Schechter BA, Schrier A, Nagler RS, et al. Regression of presumed primary conjunctival and corneal intraepithelial neoplasia with topical interferon alpha-2b. *Cornea* 2002;21:6-11.
 13. Naseripur M, Bahmani Kashkouli M, Jaberi R, et al. Plaque radiotherapy in recurrent or incomplete-excised conjunctival squamous cell carcinoma and melanoma. 2008: 19-23.
 14. Arepalli S, Kaliki S, Shields CL, et al. Plaque radiotherapy in the management of scleral-invasive conjunctival squamous cell carcinoma: an analysis of 15 eyes. *JAMA Ophthalmology* 2014;132:691-696.
 15. Häberle H, Pham DT, Scholman, HJ, et al. Ruthenium 105-applicator for radiation treatment of carcinoma in situ of the cornea and conjunctiva. *Der Ophthalmologe: Zeitschrift der Deutschen Ophthalmologischen Gesellschaft* 1995;92:866-869.
 16. Kearsley JH, Fitchew RS, Taylor RG. Adjunctive radiotherapy with strontium-90 in the treatment of conjunctival squamous cell carcinoma. *Int J Radiat Oncol Biol Phys* 1988;14:435-443.
 17. Ullman S, Augsburger JJ, Brady LW. Fractionated Epibulbar 1-125 Plaque Radiotherapy for Recurrent Mucoepidermoid Carcinoma of the Bulbar Conjunctiva. *Am J Ophthalmol* 1995;119:102-103.
 18. Horgan N, Shields CL, Mashayekhi A, et al. Early macular morphological changes following plaque radiotherapy for uveal melanoma. *Retina* 2008;28:263-273.