

Lateral Rectus-Medial Rectus Union Surgery: A New Surgical Technique for Treatment of Total Third Nerve Palsy

Bagheri A, MD*; Feizi M, MD; Sahebghalam R, MD; Kheiri B, MS

Ocular Tissue Engineering Research Center, Shahid Beheshti University of Medical Sciences, Tehran, Iran

* Corresponding author: abbasbagheri@yahoo.com

Purpose: To describe a new surgical technique for treatment of total third nerve palsy.

Methods: This study was conducted in the form of interventional and prospective. Patients with chronic third nerve palsy were included. In this procedure, lateral rectus muscle (LR) was splitted as posteriorly as possible; then, superior and inferior halves disinserted and passed between the sclera and superior and inferior rectus muscles respectively, medial rectus muscle (MR) was sutured as posterior as possible from insertion and cut, then residual distal stump of MR was splitted into two halves and sutured to superior and inferior halves of LR, and proximal portion of MR was sutured back to its insertion. When there were hypotropia and functional superior oblique muscle (SO), tenectomy was also added. For the first day after operation, globe was fixated in adduction position with traction suture. Horizontal and vertical deviation changes were evaluated before and at least 3 months after surgery. The success was defined as postoperative horizontal deviation 10 PD and vertical deviation 5 PD. After at least 3 months of follow-up, if the Bell's reflex was acceptable, ptosis surgery was also performed, otherwise crutch glasses was prescribed.

Results: Ten patients were operated by this method. The mean age of the patients was 32.4 ± 18.4 years (range 7-59) years. Two of them had history of previous horizontal recession-resection surgery and one of them had a history of surgery on the upper right muscle of the same eye. Mean preoperative exotropia was 84 ± 14.9 (45 to 100) PD that reduced to 6 ± 8.4 (0 to 20) PD ($P < 0.001$) at 3 months and 6.5 ± 8.2 (0 to 20) PD ($P < 0.001$) at the last examination. The mean vertical deviation was 16.5 ± 10 (0 to 30) PD that reduced to 3 ± 4.8 (0 to 15) PD ($p = 0.001$) at 3 months and 2.5 ± 3.5 (0 to 10) PD ($p = 0.001$) at the last examination. Mean follow-up duration was 13.2 ± 7.9 (5.1 to 29.6) months; success rate was 70 % and 90 % for horizontal and vertical deviation, respectively. Two cases (20%) required additional strabismus surgery.

Conclusion: Lateral rectus-medial rectus union technique is an effective and long-lasting procedure to overcome large angle exotropia of total third nerve palsy. This method can also be used as a reoperation surgery.

Keywords: Exotropia, Paralysis, Strabismus Surgery, Third Nerve Palsy

- Bina J Ophthalmol 2018; 23 (3): 189-200.

پیوند عضله راست خارجی به عضله راست داخلی: روش جدید جراحی در درمان استرایسیم ناشی از

فلج کامل عصب زوج سوم مغزی

دکتر عباس باقری^۱، دکتر محدثه فیضی^۲، دکتر رامین صاحب‌قلم^۳ و بهاره خیری^۴

هدف: معرفی روش جدید درمان جراحی انحراف ناشی از فلج کامل زوج سوم مغزی

روش مطالعه: این مطالعه به روش مداخله‌ای و آینده‌نگر صورت گرفت. بیماران با فلج کامل و مزمن عصب زوج سوم مغزی وارد مطالعه شدند. در روش جدید عضله راست خارجی تا حد قابل دسترسی به سمت عقب split شد، نیمه‌های فوقانی و تحتانی به ترتیب از بین عضلات راست فوقانی و راست تحتانی و نیز صلبیه عبور داده شدند. عضله راست داخلی، در عقب‌ترین فاصله در دسترس بخیه و جدا شد. مقدار عضله باقی‌مانده در قسمت دیستال split شد و به نیمه‌های فوقانی و تحتانی عضله راست خارجی بخیه شد. سپس قسمت پروگزیمال عضله راست داخلی روی محل اتصال آن بخیه شد. در صورت وجود عملکرد

در عضله مایل فوقانی و هیپوترویی، تاندون عضله مایل فوقانی هم تکنومی شد. تا یک روز اول بعد از جراحی، کره چشم توسط بخیه کششی به حاشیه استخوانی اربیت در موقعیت اداکشن نگه داشته شد. تغییرات انحراف افقی و عمودی قبل و به فاصله حداقل سه ماه بعد از جراحی ارزیابی گردید. موفقیت جراحی بر مبنای انحراف افقی $\geq 10^\circ$ و انحراف عمودی $\geq 5^\circ$ پریسم‌دیوپتر ارزیابی شد. بعد از سه ماه در صورت وجود رفلکس Bell's قابل قبول جراحی، اصلاح افتادگی پلک انجام گرفت و در صورتی که رفلکس Bell's خوب نبود، عینک عصایی برای بیمار تجویز گردید.

یافته‌ها: ده چشم از ۱۰ بیمار وارد مطالعه شد. متوسط سن بیماران 32.4 ± 18.4 (۵۹-۷) سال بود. دو نفر از بیماران سابقه جراحی قبلی روی عضلات افقی داشتند و یک نفر از آنان سابقه جراحی روی عضله راست فوقانی همان چشم را نیز داشت. متوسط اگزوتروپی قبل از عمل 14.9 ± 8.4 (۴۵ تا ۱۰۰) پریسم‌دیوپتر بود که به 8.4 ± 6 (۰ تا ۲۰) پریسم‌دیوپتر بعد از سه ماه از عمل ($P < 0.001$) و 8.2 ± 6.5 (۰ تا ۲۰) پریسم‌دیوپتر در آخرین معاینه کاهش یافت ($P < 0.001$). متوسط انحراف عمودی 16.5 ± 10 (هیپرتروپی ۵ تا هیپوترویی ۳۰) پریسم‌دیوپتر بود که سه ماه پس از عمل به 4.8 ± 3 (هیپرتروپی ۵ تا هیپوترویی ۱۰) پریسم‌دیوپتر رسید ($P = 0.001$) و در آخرین معاینه به 3.5 ± 2.5 (هیپرتروپی ۵ تا هیپوترویی ۱۰) پریسم‌دیوپتر رسید ($P = 0.001$). متوسط مدت زمان پی‌گیری 7.9 ± 13.2 (۵/۱ تا ۲۹/۶) ماه بود. میزان موفقیت برای اصلاح انحراف افقی ۷۰ و برای انحراف عمودی ۹۰ درصد بود. جراحی مجدد در ۲ مورد (۲۰ درصد) نیاز شد.

نتیجه‌گیری: انتقال عضله راست خارجی دو نیمه شده و پیوند آن به عضله راست داخلی دو نیمه شده به همراه رزکشن عضله راست داخلی روشی موثر و کم عارضه برای درمان اگزوتروپی ناشی از فلج کامل عصب زوج سوم مغزی می‌باشد. این روش، در بیماران با سابقه جراحی قبلی روی چشم مبتلا هم کاربرد دارد.

کلمات کلیدی: اگزوتروپی - فلج - جراحی استرابیسم - فلج عصب سوم

• مجله چشم‌پزشکی بینا ۱۳۹۶؛ دوره ۲۳، شماره ۳: ۱۸۹-۲۰۰.

• پاسخ‌گو: دکتر عباس باقری (e-mail: abbasbagheri@yahoo.com)

۱- استاد- چشم‌پزشک- دانشگاه علوم پزشکی شهید بهشتی- تهران- ایران

۲- استادیار- چشم‌پزشک- دانشگاه علوم پزشکی شهید بهشتی- تهران- ایران

۳- فلوشیپ اکولوپلاستیک و استرابیسم- دانشگاه علوم پزشکی شهید بهشتی- تهران- ایران

۴- کارشناس ارشد آمار حیاتی- مرکز تحقیقات چشم- دانشگاه علوم پزشکی شهید بهشتی- تهران- ایران

📍 تهران- پاسداران- بوستان نهم- خیابان پایدارفرد (خیابان امیر ابراهیمی)- پلاک ۲۳- مرکز تحقیقات مهندسی بافت چشم

مقدمه

استرابیسم ناشی از فلج کامل عصب زوج سوم مغزی سبب بدشکلی ظاهری شدید می‌شود و درمان آن همواره یک چالش به شمار می‌رود. زیرا فلج در چهار عضله از شش عضله خارج‌چشمی و عملکرد بدون مقاومت عضلات راست خارجی و مایل فوقانی سبب اگزوتروپی شدید و هیپوترویی می‌شود. هم‌چنین اختلال شدید حرکات چشم در محورهای افقی، عمودی و چرخشی وجود دارد. از طرفی، گاهی افتالموپلژی داخلی سبب گشادی مردمک (میدریاز) و اختلال تطابق می‌گردد. به علت از بین رفتن قوام (تونوسیت) ۴ عضله خارج چشمی، اندکی بیرون‌زدگی چشم بروز می‌کند. اگر چه بازگرداندن کامل عملکرد elevation, depression, adduction و تطابق غیرقابل دستیابی است، هدف از درمان جراحی فلج کامل

عصب زوج سوم مغزی، ایجاد ارتوفوریا در نگاه روبه‌رو (primary position) و افزایش میدان دید دوچشمی با تصویر واحد می‌باشد^۱. روش‌های جراحی مختلفی برای درمان اگزوتروپی شدید ناشی از فلج کامل عصب سه به کار برده شده است. تضعیف عضله راست خارجی و تقویت عضله راست داخلی به مقدار زیاد (سوپرا ماکسیمم) اگرچه در مدت کوتاهی بعد از عمل چشم را به وضعیت ارتوفوریک نزدیک می‌کند اما چشم به مرور زمان در اثر انقباض عضله راست خارجی و طولیل شدن عضله راست داخلی مجدداً دچار اگزوتروپی می‌شود^{۲،۳}. از روش‌های ترانسپوزیشن عضلات ورتیکال نمی‌توان استفاده کرد زیرا عضلات عمودی (ورتیکال) نیرویی ندارند تا به سمت داخل (مدیال) منتقل شوند^۴ به همین دلیل روش‌های بسیاری مورد مطالعه قرار گرفته‌اند از جمله: جدا کردن و میکتومی قسمت زیادی از عضله راست خارجی^۵، ثابت

اگزوتروپی (با یا بدون هیپوتروپی) ناشی از فلج کامل زوج سه می‌باشد. روش پیوند عضلات راست خارجی و داخلی اولاً از طول در دسترس عضله راست داخلی هم بهره‌مند می‌شود ثانیاً عضله راست خارجی را به بهترین نقطه یعنی محل اتصال عضله راست داخلی در جلوی اکواتور وصل می‌نماید که ضمن محکم بودن محل اتصال، امکان ایجاد حداکثر adduction را فراهم می‌کند.

روش پژوهش

این مطالعه به روش مداخله‌ای و آینده‌نگر (Prospective interventional case series) در بیمارستان لبافی‌نژاد (وابسته به دانشگاه شهیدبهشتی) انجام شد و مورد تایید کمیته اخلاق مرکز تحقیقات چشم قرار گرفت. از تمامی بیماران و یا والدین آن‌ها رضایت‌نامه جهت ورود به مطالعه اخذ گردید. بیماران با فلج کامل عصب زوج سوم مغزی با محدودیت کامل اداکشن که حداقل به مدت یک سال زاویه انحراف ثابت داشتند و از مرداد ۱۳۹۴ تا دی ماه ۱۳۹۶ به مرکز مذکور ارجاع شده بودند، برای ورود به مطالعه انتخاب شدند. عدم وجود هرگونه نیروی اداکشن در عضله راست داخلی با تست force generation در همه بیماران ارزیابی شد، هر بیمار در صورت وجود هر مقدار عملکرد در عضله راست داخلی و متغیر بودن زاویه انحراف و وجود ضایعه قابل درمان مغزی از مطالعه حذف گردید. بیمارانی که فلج عصب سوم مغزی داشتند و قبلاً جراحی استراییسم شده بودند، از مطالعه حذف نشدند.

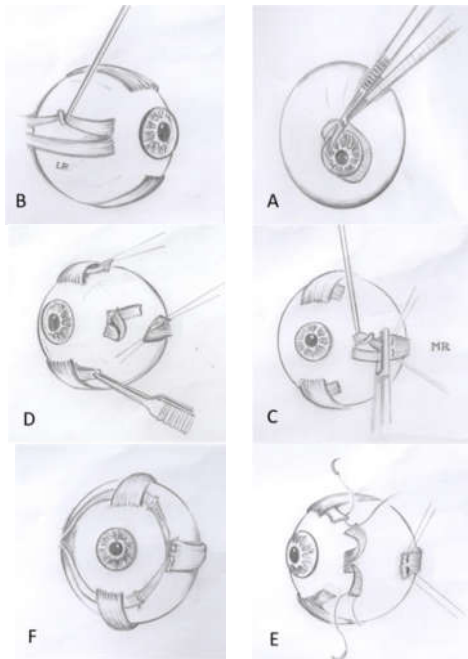
قبل از جراحی، معاینات کامل چشمی شامل ارزیابی بهترین دید اصلاح‌شده (BCVA)، رفرکشن، معاینه با اسلیت‌لمپ، فوندوسکوپی، بررسی میزان انحراف در موقعیت اولیه و در فاصله ۶ متری توسط تست Krimsky صورت گرفت. قبل از عمل تست FDT (force duction test) جهت بررسی میزان فیبروز عضله راست خارجی برای همه بیماران انجام شد و حرکات duction و version ارزیابی گردید. محدودیت حرکات داکشن در چشم مبتلا از ۸- تا صفر درجه‌بندی شد، به طور مثال برای adduction: ۸- برای چشم فیکس شده در خارج بدون حرکت به داخل، ۷- برای حرکت به اندازه ۲۵ درصد به سمت خط وسط، ۶- برای حرکت به اندازه ۵۰ درصد به سمت خط وسط، ۵- برای حرکت به اندازه ۷۵ درصد به سمت خط وسط و ۴- برای حرکت تا خط وسط، ۳- برای ۲۵ درصد حرکت به سمت داخل از خط وسط و ۲- برای ۵۰ درصد حرکت به سمت داخل از خط وسط و ۱- برای ۷۵ درصد حرکت به سمت داخل از خط وسط و عدد صفر برای حرکت طبیعی به سمت داخل استفاده شد (تصویر ۱).

کردن (فیکس کردن) عضله راست خارجی به دیواره اربیت^{۷۸}، فیکس کردن گلوب به دیواره داخلی اربیت با استفاده از روش‌ها و مواد مختلف اتوژنوس و مصنوعی (سنتتیک) از جمله، فاشیا لاتا^۹، فلاپ پریوستال^{۱۰} تاندون عضله مایل فوقانی^{۱۱}، تاندون عضله راست داخلی^{۱۲} و نوار سیلیکونی^{۱۳}، بخیه غیرقابل جذب^{۱۴} و استفاده از T-plate تیتانیومی^{۱۵}. هم‌چنین محکم و ثابت (فیکس کردن) عضله به تنون خلفی^{۱۶} بخیه تراکشن گلوب به پلک^{۱۷}، ترانسپوزیشن عضله مایل فوقانی با یا بدون شکستن قرقره^{۱۸-۲۱}، اما انجام بسیاری از این روش‌ها مشکل می‌باشد و یا استفاده از مواد مصنوعی مورد نیاز است. برخی نیز در کودکان قابل انجام نمی‌باشد، نتایج موفقیت طولانی‌مدت آن‌ها اغلب رضایت‌بخش نبوده و گاهی جراحی‌های متعدد برای اصلاح انحراف ضروری است^{۱۹،۲۲}.

مدیال ترانسپوزیشن عضله راست خارجی کامل و بدون splitting اولین بار توسط Taylor مطرح شد^{۲۳} و با تغییراتی توسط سایر نویسندگان نیز گزارش شده است^{۲۴،۲۵} مدیال ترانسپوزیشن عضله راست خارجی split شده و جابه‌جایی نیمه فوقانی از زیر عضله راست فوقانی^{۲۶} و یا از زیر کمپلکس عضلات راست فوقانی و مایل فوقانی^{۲۷} و نیمه تحتانی آن از زیر عضله راست تحتانی^{۲۶،۲۷}، نتایج بهتری نسبت به روش‌های قبلی داشته و با اصلاحات تغییراتی روی آن انجام شده است^{۲۸،۲۹}. محل اتصال عضله راست خارجی در مناطق مختلفی در سمت داخلی انتخاب شده از جمله در فاصله بین محل اتصال عضلات راست داخلی و راست فوقانی^{۲۳}، در فاصله بین محل اتصال عضلات راست داخلی و راست تحتانی^{۲۴}، اتصال به خلف اکواتور و نزدیک عروق و رتکس در ربع سوپرانازال و اینفرانازال^{۲۶} و در دو مطالعه اخیر نزدیک محل اتصال عضله راست داخلی^{۲۷،۳۰}.

عمده‌ترین مشکل در ترانسپوزیشن مدیال عضله راست خارجی split شده، طول کوتاه و فیبروز عضله راست خارجی به علت کنتراکچر طولانی‌مدت آن می‌باشد که گاهی سبب می‌شود جراح نتواند عضله را به محل اتصال عضله راست داخلی نزدیک کند^{۲۷،۳۱}. هم‌چنین مدیال ترانسپوزیشن عضله راست خارجی به تنهایی در بعضی از بیماران به خصوص موارد با زاویه اگزوتروپی زیاد با undercorrection همراه بوده است^{۲۷-۳۱،۲۹،۳۲}.

هدف این مطالعه، بررسی نتایج روش جدید جراحی شامل ترانسپوزیشن عضله راست خارجی دو نیمه شده و اتصال آن به استامپ باقی‌مانده عضله راست داخلی به همراه رزکشن عضله راست داخلی با یا بدون قطع عضله مایل فوقانی برای درمان

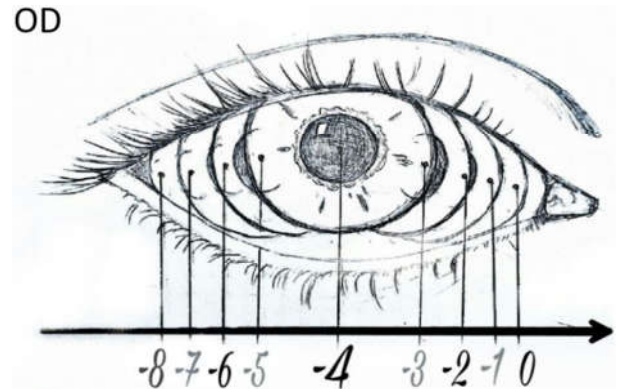


تصویر ۲- تصویر شماتیک مراحل جراحی پیوند عضله راست خارجی به راست داخلی در چشم راست. (تکنیک دکتر باقری، طراح دکتر صاحب قلم)

در انتها با استفاده از تراکشن سچور مرسیلین 5-0 Mersilene (ETHICON, polyester, W843)، گلوب در وضعیت adduction به قسمت مدیال اربیت فیکس شد سپس ترمیم ملتحمه انجام شد. ملتحمه در قسمت خارجی اغلب ۸ تا ۱۰ میلی‌متر نسبت به لیمبوس قرار می‌گرفت. زیرا اغلب موارد به علت آگزوتروپی طولانی مدت ملتحمه خارجی فیبروتیک و کوتاه شده بود. بنابراین ملتحمه در قسمت تمپورال ۸ تا ۱۰ میلی‌متر رسس و در قسمت نازال ۸ تا ۱۰ میلی‌متر رزکت شد. در همه بیماران بخیه تراکشن پس از ۲۴ ساعت برداشته شد.

معاینه بیماران روز بعد از عمل، دو و چهار هفته بعد و سپس هر سه ماه تکرار شد. تغییرات انحراف افقی و عمودی قبل و به فاصله حداقل سه ماه بعد از جراحی بررسی گردید. موفقیت جراحی بر مبنای انحراف افقی ≥ 10 و انحراف عمودی ≥ 5 پریم‌دیوپتر سه ماه بعد از عمل و در آخرین معاینه ارزیابی شد. همچنین تفاوت محدودیت حرکتی بیماران قبل و بعد از جراحی اندازه‌گیری شد و رابطه آن با میزان موفقیت ارزیابی گردید. رابطه رزکشن عضله راست داخلی هم با موفقیت جراحی مورد بررسی قرار گرفت.

بعد از سه ماه در صورت وجود رفلکس Bell's قابل قبول، حس قرنیه طبیعی و لایه اشک مناسب، عمل جراحی اصلاح افتادگی



تصویر ۱- تصویر شماتیک درجه‌بندی محدودیت حرکت چشم به داخل در چشم راست. (طراح دکتر صاحب قلم)

روش جراحی

همه بیماران تحت بیهوشی عمومی جراحی شدند، بعد از انجام ۳۶۰ درجه پرتومی، (تصویر ۲: A) عضله راست خارجی هوک شده و از بافت‌های اطراف جدا شد و توسط هوک ظریف به موازات طولش تا حدی که امکان بردن هوک به عقب بود به دو قسمت مساوی تقسیم گردید (تصویر ۲: B) هر قسمت جداگانه توسط نخ ویکریل دو سوزنه 6-0 Polyglactin 910 (Vicryl; Ethicon Inc, Somerville, NJ) بخیه و از صلبیه جدا شد. سپس دو نیمه عضله از هم جدا شده و با چیچی westcott splitting عضله تا حد قابل دسترسی به سمت خلف گسترش داده شد. نیمه فوقانی عضله راست خارجی از بین عضله راست فوقانی و صلبیه و نیمه تحتانی آن از بین عضله راست تحتانی و صلبیه به سمت داخل (مدیال) عبور داده شد. بعد از آن عضله راست داخلی با هوک گرفته شد و از عقب‌ترین محل در دسترس بخیه شد (تصویر ۲: C) فاصله محل بخیه تا اتصال عضله توسط کالیپر اندازه‌گیری شد تا میزان رزکشن عضله راست داخلی مشخص شود. قسمت پروگزیمال به بخیه به کمک کلامپ جدا شد و استامپ دیستال عضله از وسط در طول split شد (تصویر ۲: D). نیمه فوقانی عضله راست خارجی به نیمه فوقانی استامپ باقی مانده عضله راست داخلی و نیمه تحتانی آن به نیمه تحتانی استامپ باقی مانده عضله راست داخلی بخیه شد (تصویر ۲: E) قبل از سفت کردن بخیه عضلات به یکدیگر، گلوب به وسیله فورسپس در حالت adduction نگه داشته شد. سپس قسمت پروگزیمال عضله راست داخلی به محل اتصال اولیه اش بخیه شد (تصویر ۲: F).

در مواردی که عضله مایل فوقانی دارای عملکرد بود و هیپوتروپی نیز وجود داشت تنکتومی عضله مایل فوقانی از قسمت نازال به مقدار ۸ تا ۱۰ میلی‌متر صورت گرفت.

متوسط اصلاح اگزوتروپی $15/8 \pm 7/2$ (محدوده ۴۵ تا ۹۰) پریسم‌دیوپتر بود.

متوسط انحراف عمودی قبل از عمل $10 \pm 16/5$ (محدوده هیپرتروپی ۵ تا هیپوتروپی ۳۰) پریسم‌دیوپتر که بعد از سه ماه از عمل به $4/8 \pm 3$ (محدوده آن از هیپرتروپی ۵ تا هیپوتروپی ۱۵) پریسم‌دیوپتر کاهش یافت ($P=0/001$). متوسط اصلاح انحراف عمودی $13/5 \pm 8/5$ پریسم‌دیوپتر بود و در معاینه نهایی به $3/5 \pm 2/5$ (محدوده هیپرتروپی ۵ تا هیپوتروپی ۱۰) پریسم‌دیوپتر رسید ($P=0/001$). متوسط انحراف عمودی در ۶ بیمار که عضله مایل فوقانی عملکرد داشت و تنکتومی عضله مایل فوقانی هم‌زمان انجام شد، هیپوتروپی قبل از عمل $2/2 \pm 22/5$ (محدوده ۱۵ تا ۳۰) پریسم‌دیوپتر بود و بعد از جراحی به $4/2 \pm 5/9$ (محدوده صفر تا ۱۵) پریسم‌دیوپتر کاهش یافت ($P<0/001$). متوسط اصلاح انحراف عمودی در ۶ مورد که تنکتومی عضله مایل فوقانی انجام شد $18/3 \pm 2/6$ (محدوده ۱۵ تا ۲۰) پریسم‌دیوپتر بود. در یک مورد (بیمار شماره ۸) با وجود هیپوتروپی قابل توجه قبل از جراحی، چون عضله مایل فوقانی فاقد عملکرد بود، تنکتومی عضله مایل فوقانی انجام نشد و عجیب آن که هیپوتروپی کاملاً اصلاح شد.

میزان موفقیت برای اصلاح انحراف افقی بعد از سه ماه ۸۰ درصد و در آخرین معاینه ۷۰ درصد و برای انحراف عمودی بعد از سه ماه و هم‌چنین در آخرین معاینه ۹۰ درصد بود (جدول ۱). در همه بیماران محدودیت اداکشن بهبود نسبی پیدا کرد و به درجاتی محدودیت اداکشن ایجاد شد، متوسط بهبود محدودیت اداکشن $1/3 \pm 2/9$ (محدوده +۲ تا +۵، $P<0/001$) و متوسط محدودیت اداکشن ایجاد شده $1/8 \pm 0/8$ (محدوده -۱ تا -۳، $P<0/001$) بود. محدودیت‌های حرکتی در موارد موفقیت و شکست در جدول ۲ نمایش داده شده است. میزان بهبودی اداکشن و هم‌چنین میزان پیدایش محدودیت اداکشن در موارد موفقیت عمل بیشتر بود و رابطه آن‌ها از لحاظ آماری با موفقیت عمل یک تمایل آماری معنی‌دار نشان می‌داد ($P=0/09$) و هر چه تفاوت محدودیت اداکشن و محدودیت اداکشن بعد از عمل کم‌تر بود موفقیت عمل به لحاظ آماری به صورت معنی‌داری بیشتر بود ($r=0/61$ ، $P=0/03$) (جدول ۲ و تصور ۳). مقدار رزکشن عضله راست داخلی در موارد موفقیت جراحی بیشتر بود (در موارد موفقیت $13 \pm 2/8$ میلی‌متر و در موارد شکست 12 ± 2 میلی‌متر)، اما بین مقدار رزکشن عضله راست داخلی و موفقیت عمل رابطه آماری معنی‌داری وجود نداشت ($r=0/25$ و $P=0/48$).

پلک انجام شد. در مواردی که عملکرد عضله لواتور بالای ۴ میلی‌متر بود، رزکشن لواتور و در کم‌تر از آن اسلینگ انجام شد. در مواردی که رفلکس Bell's خوب نبود و یا وضعیت اشک و یا حس قرنیه مناسب نبود، از عینک عصایی برای باز کردن محور بینایی استفاده شد.

روش‌های آماری

برای توصیف داده‌ها از میانگین و انحراف معیار، میانه و بازه و برای محاسبه تغییرات داده‌ها قبل و بعد از جراحی از t -paired test و آزمون دقیق فیشر استفاده کردیم. برای ارزیابی رابطه برخی متغیرها با موفقیت و شکست نتیجه عمل از رگرسیون خطی استفاده شد. مقادیر P کم‌تر از ۰/۰۵ از لحاظ آماری معنی‌دار و مقادیر P بین ۰/۰۵ و ۰/۱ دارای تمایل آماری و مقادیر بیش‌تر از ۰/۱ بی‌معنی در نظر گرفته شد. کلیه تحلیل‌های آماری با نرم‌افزار SPSS ویرایش ۲۵ صورت گرفت.

یافته‌ها

ده چشم از ۱۰ بیمار با تشخیص فلج کامل عصب زوج ۳ وارد مطالعه شدند. میانگین سنی بیماران $18/4 \pm 32/4$ سال بود. هفت نفر مرد و ۳ نفر زن بودند. در ۵ بیمار چشم راست و در ۵ بیمار چشم چپ دچار فلجی بود. بهترین دید اصلاح شده در چشم‌های فلج $0/46 \pm 0/52$ لوگمار و در چشم‌های غیرفلج $0/03 \pm 0/02$ لوگمار بود. علت فلج در سه مورد ضربه به سر، یک مورد ضربه فورسپس حین زایمان، سه مورد تومور مننژیوم پاراسلار، یک مورد به دنبال واکسیناسیون، یک مورد فلج مادرزادی و در یک مورد ایسکمی بود. در دو بیمار از این ۱۰ بیمار (مورد ۲ و ۶) سابقه جراحی استرابیسم قبلی وجود داشت (جدول ۱). متوسط فاصله زمانی شروع فلجی تا جراحی به روش جدید $6/5 \pm 8/7$ سال و متوسط مدت زمان پی‌گیری $13/2 \pm 7/9$ ماه بود.

متوسط اگزوتروپی قبل از جراحی $14/9 \pm 8/4$ (محدوده ۴۵ تا ۱۰۰) پریسم‌دیوپتر بود که سه ماه بعد از عمل به $8/4 \pm 6$ پریسم‌دیوپتر ($P<0/001$) و در آخرین معاینه به $8/2 \pm 6/5$ پریسم‌دیوپتر کاهش یافت ($P<0/001$). متوسط exodrift در فاصله سه ماه تا آخرین معاینه در ۹ بیماری که جراحی مجدد برای انحراف افقی نداشتند تنها $1/7 \pm 3/5$ بود. سه ماه بعد از جراحی متوسط اصلاح اگزوتروپی $15/3 \pm 7/8$ (محدوده ۴۵ تا ۹۰) پریسم‌دیوپتر و در آخرین معاینه (بدون در نظر گرفتن مورد ۱۰)

جدول ۱- ویژگی‌های جمعیت‌شناسی بیماران و نتایج جراحی

Approach To ptosis	Follow up (months)	SO ten	MR Res	Abd limitation		Add limitation		Vertical Deviation			Horizontal Deviation			Cause	lat	Age/sex	case
				Post	Pre	Post	Pre	Last	3Month	Pre	Last	3Month	Pre				
Levator resection	۲۹٫۶	+	۱۰	-۳	۰	-۳	-۵	HOT=۱۰	HOT:۱۵	HOT:۲۰	۰	۰	XT:۹۰	Prinatal trauma	راست	۲۸/مرد	#۱
Sling	۱۹٫۶	-	۱۳٫۵	-۱	۰	-۴	-۶	HT:۵	HT:۵	HT:۵	XT:۵	۰	XT:۹۰	Vaccination	چپ	۷/مرد	*۲
Sling	۱۹٫۳	+	۱۴	-۱	۰	-۳	-۶	HOT:۵	HOT:۵	HOT:۲۵	XT:۲۰	XT=۲۰	XT:۸۰	Brain Tumor	راست	۵۹/مرد	۳
NA	۱۴٫۹	-	۱۵	-۲	۰	-۳	-۷	۰	۰	HT:۵	۰	۰	XT:۸۵	Brain Tumor	راست	۲۶/مرد	۴
crutch	۱۴٫۱	+	۱۵	-۲	۰	-۳	-۸	۰	۰	HOT:۱۵	XT:۱۰	XT=۱۰	XT:۱۰۰	Trauma	چپ	۴۲/زن	۵
crutch	۷٫۹	+	۱۰	-۳	-۲	-۲	-۴	۰	۰	HOT:۲۰	۰	۰	XT:۴۵	Trauma	راست	۱۳/زن	۶*
crutch	۷٫۷	+	۱۰	-۲	۰	-۴	-۶	HOT:۵	HOT:۵	HOT:۲۵	XT:۲۰	XT=۲۰	XT:۹۰	Ischemia	چپ	۵۵/مرد	۷
crutch	۷٫۴	-	۱۴	-۳	۰	-۲	-۷	۰	۰	HOT:۲۰	۰	۰	XT:۹۰	Brain Tumor	چپ	۵۱/مرد	۸
NA	۶٫۳	+	۱۴	-۲	۰	-۲	-۴	۰	۰	HOT:۲۰	۰	۰	XT:۸۰	Congenital	چپ	۱۶/زن	۹
crutch	۵٫۱	-	۱۲	-۱	۰	-۴	-۶	۰	۰	۰	XT:۱۰	XT=۲۰	XT:۹۰	Trauma	راست	۲۷/مرد	#۱۰
	۱۳٫۲		۱۲٫۷	-۲	-۰٫۲	-۳	-۵٫۹	۲٫۵	۳	۱۶٫۵	۶٫۵	۶	۸۴				۳۲٫۴ Mean
	۷٫۹		۲	۰٫۸	۰٫۶	۰٫۸	۱٫۳	۳٫۵	۴٫۸	۱۰	۸٫۲	۸٫۴	۱۴٫۹				۱۸٫۴ SD
				<۰٫۰۰۱		<۰٫۰۰۱		۰٫۰۰۱			۰٫۰۰۱		<۰٫۰۰۱				Pt

* بیماران که سابقه جراحی داشتند. # بیماران که نیاز به جراحی مجدد پیدا کردند.

جدول ۲- ارتباط شدت محدودیت‌های حرکتی افقی با موفقیت

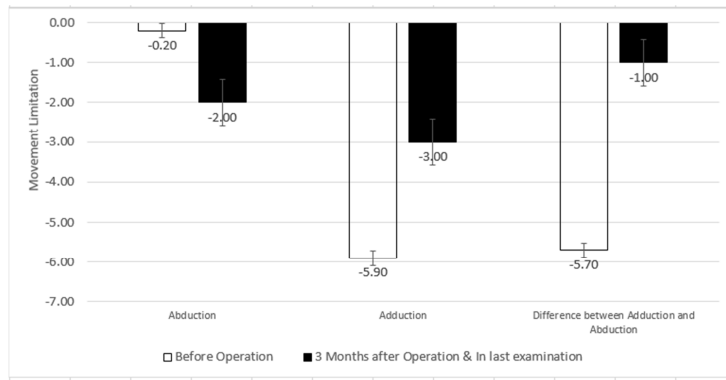
میزان P	مقدار	شکست	موفقیت	محدودیت حرکتی
۰٫۸۸	۰٫۰۵	-۶±۰	-۵٫۹±۱٫۶	قبل از جراحی
۰٫۰۹	۰٫۵۶	-۳٫۷±۰٫۶	-۲٫۷±۰٫۸	پس از جراحی
۰٫۳۹	۰٫۳	۲٫۳±۰٫۶	۳٫۱±۱٫۵	تغییرات
۰٫۵۴	-۰٫۲۱	۰±۰	-۰٫۳±۰٫۸	قبل از جراحی
۰٫۰۹	-۰٫۵۶	-۱٫۳±۰٫۶	-۲٫۳±۰٫۸	پس از جراحی
۰٫۱۳	-۰٫۴	-۱٫۳±۰٫۶	-۲±۰٫۸	تغییرات
۰٫۷۳	۰٫۱۲	-۶±۰	-۵٫۶±۲٫۱	قبل از جراحی
۰٫۰۳	۰٫۶۱	-۲٫۳±۰٫۶	-۰٫۴±۱٫۴	پس از جراحی

۳: ضریب تحلیل رگرسیون، میزان P: براساس تحلیل رگرسیون


وجود آگزوتروپی باقی‌مانده به مقدار ۲۰ پریسم‌دیوپتر، به علت کم بودن دید در چشم فلج و عدم شکایت از دوبینی و ظاهر قابل قبول، جراحی مجدد انجام نشد. در هیچ یک از بیماران عارضه‌ای حین و یا بعد از جراحی استرابیسم از قبیل خونریزی اربیت، آسیب به عروق ورتکس، کوروئیدال افیوژن و ایسکمی اتاق قدامی ایجاد نشد (تصاویر ۴ تا ۸، قبل و بعد از عمل را در ۵ بیمار نمایش می‌دهند). سه ماه بعد از جراحی استرابیسم، برای سه چشم از بیماران جراحی افتادگی پلک (پتوز) صورت گرفت. در یک مورد، رزکشن لواتور و دو مورد اسلینگ انجام شد (جدول ۱) در بیمار شماره ۲ به دنبال جراحی اسلینگ برای اصلاح افتادگی پلک علایم اکسپوزر قرنیه ایجاد گردید و به دلیل عدم بهبودی با درمان طبی، بعد از یک هفته مجبور به باز کردن اسلینگ شدیم.

محدودیت elevation از $-۳٫۷±۱٫۲$ (محدوده -۱ تا -۵) به $-۳٫۲±۱$ (محدوده -۱ تا -۵) ($P=۰٫۰۶$) و محدودیت depression از $-۳٫۹±۰٫۹$ (محدوده -۲ تا -۵) به $-۳٫۶±۰٫۸$ (محدوده -۲ تا -۵) ($P=۰٫۰۸$) رسید.

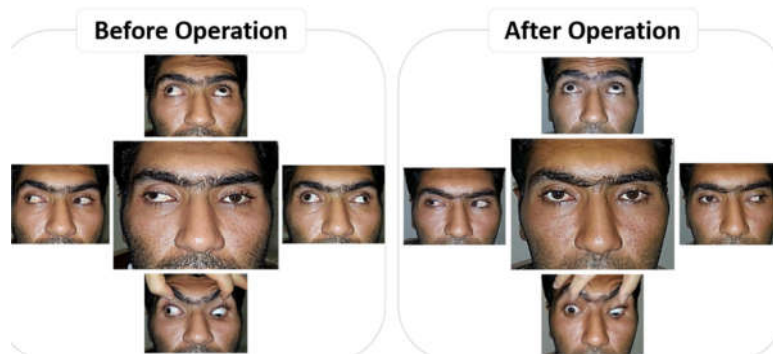
دو بیمار نیاز به جراحی مجدد پیدا کردند، مورد شماره ۱ به علت هیپوتروپی باقی‌مانده تحت مارژینال مایوتومی عضله راست تحتانی قرار گرفت و انحراف باقی‌مانده وی از ۱۵ به ۱۰ پریسم‌دیوپتر هیپوتروپیا کاهش یافت. مورد شماره ۱۰ به علت آگزوتروپی باقی‌مانده و دوبینی، تحت جراحی رزکشن مجدد عضله راست داخلی به میزان ۱۰ میلی‌متر قرار گرفت و آگزوتروپی وی از ۲۰ به ۱۰ پریسم‌دیوپتر کاهش یافت. در مورد شماره‌های ۳ و ۷ با




تصویر ۳- نمودار تغییرات محدودیت‌های حرکتی افقی قبل، سه ماه بعد از جراحی و آخرین معاینه.



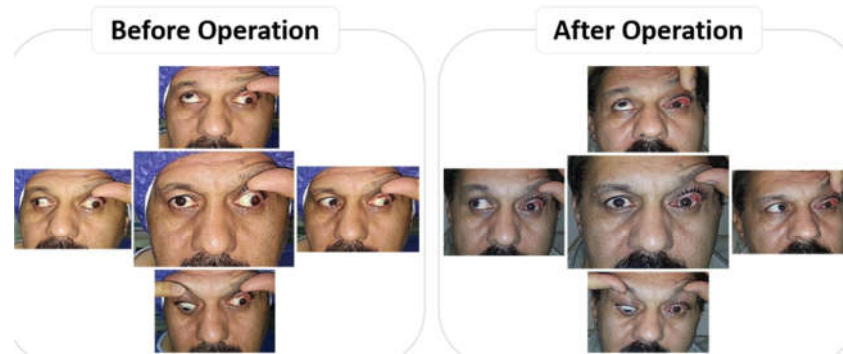تصویر ۴- بیمار شماره ۱



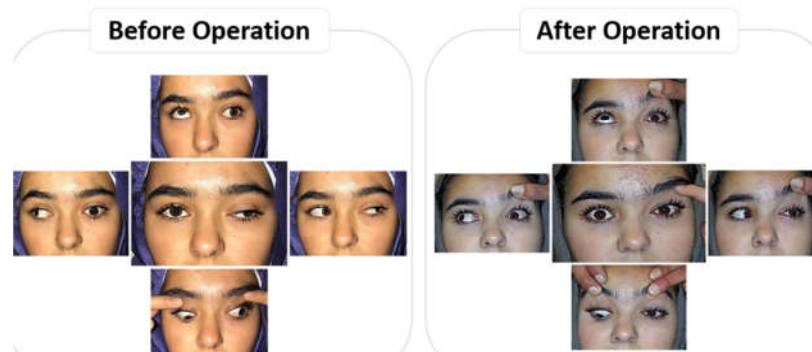
تصویر ۵- بیمار شماره ۴



تصویر ۶- بیمار شماره ۶



تصویر ۷- بیمار شماره ۸



تصویر ۸- بیمار شماره ۹

همه عضله راست خارجی از زیر عضله راست فوقانی، آن را به صورت هنگ بک به لبه فوقانی عضله راست داخلی بخیه کردند و هم‌زمان تکنومی عضله مایل فوقانی و رزکشن عضله راست داخلی نیز انجام دادند که منجر به ایجاد ارتوفوریا شد. Yu و همکاران^{۳۳} نیز در مدل حیوانی، بر روی ۵ گربه بالغ با disinsertion عضله‌های راست داخلی به مقدار زیاد، فلج عصب ۳ را شبیه‌سازی کردند که به طور متوسط منجر به ایجاد ۴۷/۶ پریسم‌دیوپتر آگروتروپی شد، سپس عمل ترانسپوزیشن کامل عضله راست خارجی را از زیر عضله راست فوقانی به ۴ میلی‌متری بالا و عقب محل اتصال قبلی عضله راست داخلی در یک چشم انجام دادند، که به طور متوسط سبب اصلاح ۳۶/۶ پریسم‌دیوپتر از آگروتروپی القائی شد. Graf و همکاران^{۳۴} عمل ترانسپوزیشن کامل عضله راست خارجی را از زیر عضله راست تحتانی انجام دادند و نتیجه آن را در موارد خاصی از فلج زوج ۳ که آگروتروپی همراه با هیپرتروپی باشد، مناسب گزارش کردند. جابه‌جایی کل عضله راست خارجی بدون splitting از قسمت فوقانی و یا تحتانی می‌تواند سبب سیکلوتورشن قابل توجه گردد و در مواردی که انحراف عمودی زیاد نیست سبب ایجاد انحراف عمودی جدید شود. چنانچه در مطالعه Graf و همکاران^{۳۴} ترانسپوزیشن اینفرونزال عضله راست خارجی سبب بدتر شدن اینسیکلوتورشن و هیپرتروپی در موقعیت اولیه چشم‌ها

بحث

مقاله حاضر گزارشی از بیماران مبتلا به فلج کامل عصب سوم است که با انتقال عضله راست خارجی دو نیمه شده به سمت داخل و پیوند آن با عضله راست داخلی دو نیمه شده به همراه رزکشن باقی‌مانده پروگزیمال عضله راست داخلی، انحراف چشم‌ها به طور چشمگیری بهبود یافت که این بهبودی در پی‌گیری طولانی‌مدت حفظ شده بود.

انتقال عضله راست خارجی به سمت داخل برای اصلاح آگروتروپی ناشی از فلج عصب ۳، اولین بار توسط Taylor در سال ۱۹۸۹ مطرح شد^{۳۳}. او عضله راست خارجی را به طور کامل و بدون splitting به ربع سوپرانزال منتقل کرد به طوری که محل اتصال جدید آن ۴ میلی‌متر پشت و وسط خطی بود که محل اتصال عضله راست فوقانی را به عضله راست داخلی وصل می‌کرد و این سبب کاهش آگروتروپی از ۴۰ به ۱۵ درجه و کاهش هیپرتروپی از حدود ۱۵ به ۱۰ درجه شد. در مرحله بعد رزکشن عضله راست داخلی و رسشن و مدیال ترانسپوزیشن عضله راست تحتانی برای باقی‌مانده انحراف انجام شد. وی این فرضیه را مطرح کرد که حرکت adduction که بعد از این عمل ایجاد می‌شود، به علت عملکرد جدید عضله راست خارجی است. Morad و همکاران^{۲۵} در یک بیمار مبتلا به فلج هم‌زمان عصب سه و چهار با ترانسپوزیشن

Shah و همکاران^{۲۸}، در ۲ بیمار از ۶ بیمار جراحی کامل نشد زیرا ترانسپوزیشن نازال عضله راست خارجی که قبلا جراحی شده بود قابل انجام نبوده است.

در روش ما محدودیت‌های روش‌های قبلی در مدیال ترانسپوزیشن عضله راست خارجی اصلاح شده است، زیرا ما از استامپ دیستال عضله راست داخلی برای انتقال نیروی راست خارجی به سمت داخل استفاده کردیم که دو مزیت دارد اولاً کوتاهی طول عضله راست خارجی جبران می‌شود و ثانیاً نیروی عضله راست خارجی دقیقا به محل اتصال اناتومیکی عضله راست داخلی منتقل می‌شود و نیازی نیست که دو نیمه راست خارجی زیاد به عقب هل داده شود. در مطالعه ما دو بیمار سابقه جراحی عضله راست خارجی (به صورت رسس قبلی به میزان ۸ و ۹ میلی متر) داشتند و با وجود فیبروز عضله راست خارجی، جراحی به صورت کامل مشابه سایر بیماران انجام شد و سه ماه بعد از عمل، هر دو از نظر انحراف افقی ارتو شدند، در هیچ یک از این دو بیمار کم‌اصلاحی (under correction) اتفاق نیفتاد.

در گزارشات قبلی در بسیاری از بیمارانی که فلج کامل زوج سوم مغزی به همراه اگزوتروپی در حد ۹۰-۸۰ پریسم وجود داشت، ترانسپوزیشن عضله راست خارجی split شده به تهابی سبب اصلاح اگزوتروپی در حدود ۴۰ تا ۶۰ پریسم دیوپتر شد و رزکشن و یا anchoring عضله راست داخلی در عمل بعدی برای اصلاح باقی‌مانده انحراف انجام گرفت^{۲۷،۳۱،۳۲}. Saxena و همکاران^{۲۹} برای افزایش اثر ترانسپوزیشن عضله راست خارجی split شده از بخیه augmentation به صلیبیه ۸ میلی‌متر پشت محل اتصال جدید استفاده کردند، اما همان طور که نویسندگان اذعان داشته‌اند، این روش در شرایط فیبروز عضله راست خارجی قابل انجام نیست^{۲۹}. اما در روش ما ترانسپوزیشن عضله راست داخلی و رزکشن عضله راست داخلی هر دو در یک مرحله انجام می‌شوند و این سبب تعادل بهتر نیروها به سمت داخل می‌گردد.

Chaudhuri و همکاران^{۳۲} با استفاده از انجام MRI با قدرت تمایز (رزولوشن) بالا در یک بیمار مبتلا به فلج دوطرفه عصب زوج ۳ و ۴ مغزی نشان دادند با وجود جابه‌جایی عضله راست خارجی split شده به سمت داخل، تغییر زیادی در محل پولی این عضله اتفاق نمی‌افتد و این گونه نتیجه گرفتند که مکان پولی به عنوان محل origin عملکردی عضله راست خارجی تغییر نمی‌کند و این می‌تواند علت Exodrift ایجاد شده بعد از کاهش قابل توجه انحراف اولیه باشد^{۳۲}. در روش ما، رزکشن هم‌زمان عضله راست داخلی سبب جلوگیری از کم‌اصلاحی و Exodrift شد و نتیجه عمل در

و هم‌چنین القا حرکت depression در تلاش برای ابداکشن شده است.

در سال ۱۹۹۱ Kaufmann^{۲۶} برای اولین بار برای ۲ بیمار مبتلا به فلج هم‌زمان عصب سوم و چهارم مغزی از splitting عضله راست خارجی و سپس جابه‌جایی نیمه فوقانی از زیر راست فوقانی و نیمه تحتانی از زیر راست تحتانی استفاده کرد و دو سر عضله را در قسمت پشت اکواتور (۲۰ میلی‌متر خلف به لیمبوس)، نزدیک به وریدهای ورتکس فوقانی و تحتانی متصل کرد که سبب کاهش اگزوتروپی به میزان ۱۵ تا ۲۰ درجه گردید. Gokyigit و همکاران^{۲۷} با تغییر روش Kaufmann و قرار دادن محل اتصال داخلی عضله راست خارجی، یک میلی‌متر پشت محل اتصال عضله راست داخلی سبب اثربخشی بیش‌تر این روش در کاهش انحراف افقی شدند و نسبت به روش Kaufmann احتمال آسیب به وریدهای ورتکس کم‌تر شد. هم‌چنین آن‌ها نیمه فوقانی عضله راست خارجی را از زیر کمپلکس راست فوقانی و مایل فوقانی عبور دادند. اما باز در نیمی از بیماران کم‌اصلاحی (undercorrection) اتفاق افتاد.

به تازگی Erbagci و همکاران^{۳۰} روش Gokyigit و Kaufmann را ترکیب کرده و نیمه فوقانی عضله راست خارجی split شده را از زیر راست فوقانی و نیمه تحتانی را از زیر راست تحتانی عبور داده و نزدیک محل اتصال عضله راست داخلی بخیه زدند. در ۲ مورد از ۶ بیمار که به این روش عمل کردند، به جراحی مجدد رزکشن راست داخلی و یا رسشن راست خارجی چشم مقابل، به علت اصلاح کم نیاز شد.

به نظر می‌رسد که هرچه محل اتصال داخلی عضله راست خارجی به محل اتصال اناتومیکی عضله راست داخلی نزدیک‌تر باشد جابه‌جایی گلوب به سمت داخل و عملکرد Adduction بهتری حاصل می‌شود. از طرفی در فلج کامل زوج سه، اگزوتروپی مزمن با زاویه زیاد، اغلب سبب کنتراکچر و کوتاه شدن طول عضله راست خارجی می‌شود و یا این عضله به علت جراحی قبلی فیبروتیک است و محدودیت اصلی برای ترانسپوزیشن عضله راست خارجی به سمت مدیال، کمبود طول و فیبروز این عضله می‌باشد و رساندن دو نیمه آن به محل اتصال عضله راست داخلی گاهی امکان‌پذیر نیست چنانچه استفاده از بخیه هنگ بک به منظور افزایش طول عضله راست خارجی گزارش شده است^{۲۷،۲۵}. در روش Gokyigit^{۲۸} دو نیمه عضله راست خارجی برای این که به داخل برسد بسیار به عقب هل داده شده است و در صورت وجود فیبروز در عضله راست خارجی از بخیه هنگ بک استفاده شده است اما در موارد هنگ بک، کم‌اصلاحی (Undercorrection) اتفاق افتاده است. در مطالعه

مقاله حاضر عقیده دارند که چون دو نیمه عضله راست خارجی مانند کمربندی کره چشم را در بر می‌گیرند، در تنظیم انحراف عمودی هم کمک می‌نمایند.

یکی از رازآلودترین یافته‌های این مطالعه که در مطالعات قبلی به آن اشاره نشده آن است که علاوه بر adduction، حرکات elevation و depression هم در همه بیماران بهبود نسبی یافتند و نویسندگان معتقدند که با قرار گرفتن چشم در وضعیت بهتری در رو به رو احتمالاً بردارهای نیروی بالابرنده و پایین‌برنده چشم هم بهتر عمل می‌کنند و سبب حداکثر قدرت باقی‌مانده عضلات راست فوقانی و تحتانی می‌شوند.

برخی عوارض در جراحی‌های مشابه گزارش و یا پیش‌بینی شده است. به طور مثال Shah و همکاران^{۲۸} مواردی از choroidal effusion را گزارش کردند که احتمالاً ناشی از فشار روی وریدهای ورتکس بوده است. Gokyigit و همکاران^{۲۷} دو نیمه عضله راست خارجی را از پشت عضلات مایل فوقانی و تحتانی عبور دادند و آن را به عقب هل دادند. با این روش احتمال آسیب به عضلات مایل هنگام عمل وجود دارد، در روش ما با توجه به عبور عضله از قسمت‌های جلوتر احتمال این دو عارضه منتفی است و دیده هم نشد. هم‌چنین در روش‌هایی که عضله راست خارجی زیاد ضعیف می‌شود، افزایش آگزیوتالمی قابل انتظار است^{۱۶}. خوشبختانه در روش ما با توجه به آن که به جای تضعیف عضله راست خارجی نیروی آن به سمت داخل منتقل می‌شود، بروز این عارضه هم نامحتمل است و دیده نشد.

یکی از ضعف‌های روش ما، مراحل نسبتاً زیاد جراحی است که باید به ترتیب انجام شود و این نیاز به دوره آموزش (Learning curve) طولانی دارد. از سویی می‌توان پیش‌بینی کرد که انجام جراحی مجدد (reoperation) هم در بیمارانی که به این روش جراحی شده‌اند مشکل است (اگرچه ما در بیماران شماره ۱ و ۱۰ جراحی مجدد را با موفقیت انجام دادیم). ضعف دیگر که شامل همه روش‌های جراحی فلج کامل عصب سوم می‌باشد و روش ما نیز مستثنی نیست آن است که در اغلب موارد فلج عصب سوم پس از اصلاح استرابیسم به دلیل ضعف رفلکس Bell's، امکان جراحی افتادگی پلک وجود ندارد و در بیماران ما هم فقط در ۲۰ درصد موارد امکان جراحی افتادگی پلک به طور موفق فراهم شد.

نتیجه‌گیری

اتصال عضله راست خارجی به راست داخلی به همراه رزکشن عضله راست داخلی برای درمان آگزوتروپی با زاویه زیاد ناشی از

مدت زمان پی‌گیری قابل قبول، ثابت بود. به طوری که تغییرات متوسط آگزوتروپی در فاصله سه ماه بعد از عمل و آخرین معاینه ناچیز بود (1.9 ± 3.7 و $P=0.19$). روش‌های ترانسپوزیشن عضله راست خارجی به سمت داخل نه تنها سبب خنثی شدن نیروی ابداکشن راست خارجی می‌شود بلکه نیروی آن را به سمت داخل منتقل می‌کند. در واقع در این روش مجبوریم مقداری از ابداکشن را برای ایجاد تعادل نیروها در موقعیت اولیه چشم قربانی کنیم. نویسندگان معتقدند هرچه تعادل نیروهای adduction و abduction با جراحی بهتر برقرار شود، موفقیت و پایداری عمل بیش‌تر می‌شود. به طوری که ما نشان دادیم این تعادل به طور معنی‌داری در گروه موفقیت از گروه شکست بهتر برقرار شده است. مهم‌ترین ضعف این نوع جراحی، کم‌اصلاحی (undercorrection) است و حتی در مطالعاتی که از بخیه قابل تنظیم استفاده شده است کم‌اصلاحی به عنوان یکی از مشکلات بزرگ گزارش شده است^{۲۸}. بنابر این ما سعی در تنظیم جراحی بر مبنای مقدار انحراف نداشتیم و عضله راست داخلی را به حداکثر مقدار ممکن برش می‌دادیم و بدین ترتیب علاوه بر تقویت اثر کششی (Tethering) ناشی از آن، باقی‌مانده طویل‌تری از عضله راست داخلی برای کمک به عضله راست خارجی در رسیدن به محل اینسرتشن آن ایجاد می‌شد. هم‌چنین از بخیه کششی صلبیه در ناحیه نازال به مدت ۲۴ ساعت استفاده می‌کردیم که سبب جهت دادن تمامی نیروهای باقی‌مانده عضلات به سمت ابداکشن بود. این کار سبب ۷۰٪ موفقیت در اصلاح انحراف افقی این بیماران در پی‌گیری طولانی مدت شد.

با توجه به محدود بودن دامنه فیوژن عمودی، اصلاح انحراف عمودی بسیار مهم است. Shah و همکاران^{۲۸} سعی کردند با تنظیم میزان کشش روی دو نیمه عضله راست خارجی حین جراحی، انحراف عمودی را تنظیم کنند. Gokyigit و همکاران^{۲۷} اصلاح ۳/۷ پریسم‌دیوپتر در انحراف عمودی را با انتقال فقط عضله راست خارجی دو نیمه شده به سمت داخل گزارش کردند. چون در اغلب بیمارانی که عضله مایل فوقانی در آن‌ها دارای عملکرد باشد، مقدار هیپوتروپی بسیار بیش‌تر از ۳/۷ پریسم است. از جمله در بیماران ما به طور متوسط ۲۲/۵ پریسم‌دیوپتر بود بنابراین ما تنکتومی عضله مایل فوقانی را هم اضافه کردیم و به متوسط ۱۸/۳ پریسم‌دیوپتر اصلاح انحراف عمودی در این بیماران رسیدیم. به طور کلی میزان اصلاح انحراف عمودی بیماران ما با اتصال عضله راست خارجی به داخلی چه در موارد با تنکتومی مایل فوقانی و چه بدون آن، 13.5 ± 8.5 پریسم‌دیوپتر بوده است. نویسندگان

بهترین محل برای ایجاد adduction منتقل می‌کند و احتیاجی به استفاده از بافت اتوژن و یا مواد سنتتیک ندارد. هم‌چنین در کودکان و در موارد جراحی مجدد قابل انجام است. به علاوه این روش چشم را به اربیت فیکس نمی‌کند بلکه حالت دینامیک چشم را حفظ می‌کند.

فلج کامل عصب زوج سوم روش موثری است و سبب تعادل نیروها در موقعیت اولیه چشم می‌شود، اگرچه حرکات چشم قابل اصلاح نیست و حرکت ابداکشن برای دستیابی به هم‌راستایی چشم‌ها در وضعیت اولیه محدود می‌شود، اما این روش محدودیت‌های روش‌های ترانسپوزیشن قبلی را با کمک گرفتن از استامپ دیستال عضله راست داخلی برطرف کرده است و نیروی باقی‌مانده را به

منابع

- Von Noorden GK, Campos EC. Paralytic strabismus. Binocular vision and ocular motility. 6 ed: Mosby; 2002.
- Helveston E. Muscle transposition procedures. *Surv Ophthalmol* 1971;16:92-97.
- Köse S, Üretmen Ö, Pamukçu K. An approach to the surgical management of total oculomotor nerve palsy. *Strabismus* 2001;9:1-8.
- Brooks SE, Olitsky SE, deB Ribeiro G. Augmented Hummelsheim procedure for paralytic strabismus. *J Ped Ophthalmol Strabis* 2000;37:189-195.
- Metz HS. 20th annual Frank Costenbader Lecture-muscle transposition surgery. *J Ped Ophthalmol Strabis* 1993;30:346-353.
- Sato M, Maeda M, Ohmura T, et al. Myectomy of lateral rectus muscle for third nerve palsy. *Jap J Ophthalmol* 2000;44:555-558
- Velez FG, Thacker N, Britt MT, et al. Rectus muscle orbital wall fixation: a reversible profound weakening procedure. *J American Association for Pediatric Ophthalmology and Strabismus*. 2004;8:73-80.
- Morad Y, Kowal L, Scott A. Lateral rectus muscle disinsertion and reattachment to the lateral orbital wall. *Br J Ophthalmol* 2005;89:983-985.
- Salazar-León JA, Ramírez-Ortiz MA, Salas-Vargas M. The surgical correction of paralytic strabismus using fascia lata. *J Ped Ophthalmol Strabis* 1998;35:27-32.
- Goldberg RA, Rosenbaum AL, Tong JT. Use of apically based periosteal flaps as globe tethers in severe paretic strabismus. *Arch Ophthalmol* 2000;431:117-118.
- Solares JV, Riemann BI, Zuazo ACR, et al. Ocular fixation to nasal periosteum with a superior oblique tendon in patients with third nerve palsy. *J Ped Ophthalmol Strabis* 2000;37:260.
- Lee SH, Chang JH. Medial rectus muscle anchoring in complete oculomotor nerve palsy. *Journal of American Association for Pediatric Ophthalmology and Strabismus* 2015;19:465-468.
- Bicas H. A surgically implanted elastic band to restore paralyzed ocular rotations. *J Pediatr Ophthalmol Strabismus* 1991;28:10-13.
- Hull S, Verity D, Adams G. Periosteal muscle anchoring for large angle incomitant squint. *Orbit* 2012;31:1-6.
- Tse DT, Shriver EM, Krantz KB, et al. The use of titanium T-plate as platform for globe alignment in severe paralytic and restrictive strabismus. *Am J Ophthalmol* 2010;150:404-411.
- Heo H, Park SW. Rectus muscle posterior tenon fixation as an inactivation procedure. *Am J Ophthalmol* 2008;310:146-147.
- Khaier A, Dawson E, Lee J. Traction sutures in the management of long-standing third nerve palsy. *Strabismus* 2008;16:77-83.
- Scott A. Transposition of the superior oblique. *The American Orthoptic Journal* 1976;27:11-14.
- Saunders RA, Rogers GL. Superior oblique transposition for third nerve palsy. *Ophthalmology* 1982;89:310-316.
- Metz H, Yee D. Third nerve palsy: superior oblique transposition surgery. *Annals of Ophthalmology* 1973;5:215-218.
- Singh A, Pandey P, Mittal SK, et al. Impact of Superior Oblique Transposition on Primary Position Deviation, A Pattern and Intorsion in Third Nerve Palsy. *Strabismus* 2016;24:173-177.
- Bagheri A, Borhani M, Tavakoli M, et al. Clinical features and outcomes of strabismus treatment in third cranial nerve palsy during a 10-year period. *J Ophthalmic Vis Res* 2014;9:343.
- Taylor J. Surgical management of oculomotor nerve palsy with lateral rectus transplantation to the medial side of globe. *Clinical & Experimental Ophthalmology* 1989;17:27-32.
- Gräf M, Lorenz B. Inferior nasal transposition of the lateral rectus muscle for third nerve palsy. *Klinische Monatsblätter für Augenheilkunde* 2010;227:804-808.
- Morad Y, Nemet P. Medial transposition of the lateral rectus muscle in combined third and fourth nerve palsy. *Journal of American Association for Pediatric Ophthalmology and Strabismus* 2000;4:246-247.
- Kaufmann H. "Lateralis splitting" in total oculomotor paralysis with trochlear nerve paralysis. *Fortschritte der Ophthalmologie: Zeitschrift der Deutschen Ophthalmologischen Gesellschaft* 1990;88:314-316.
- Gokyigit B, Akar S, Satana B, et al. Medial transposition of a split lateral rectus muscle for complete oculomotor nerve palsy. *Journal of American Association for Pediatric Ophthalmology and Strabismus* 2013;17:402-410.
- Shah AS, Prabhu SP, Sadiq MAA, et al. Adjustable nasal

- transposition of split lateral rectus muscle for third nerve palsy. *JAMA ophthalmology* 2014;132:963-969.
29. Saxena R, Sharma M, Singh D, et al. Medial transposition of split lateral rectus augmented with fixation sutures in cases of complete third nerve palsy. *Br J Ophthalmol* 2016;bjophthalmol-2015-307583.
30. Erbagci I, Öner V, Coskun E, et al. A New Surgical Treatment Option for Chronic Total Oculomotor Nerve Palsy: A Modified Technique for Medial Transposition of Split Lateral Rectus Muscle. *J Ped Ophthalmol Strabis* 2016;53:150-154.
31. Sukhija J, Kaur S, Singh U. Nasal lateral rectus transposition combined with medial rectus surgery for complete oculomotor nerve palsy. *Journal of American Association for Pediatric Ophthalmology and Strabismus* 2014;18:395-396.
32. Chaudhuri Z, Demer JL. Magnetic resonance imaging of bilateral split lateral rectus transposition to the medial globe. *Graefe's Archive for Clinical and Experimental Ophthalmology* 2015;253:1587-1590.
33. Yu YS, Choi DG. Medial transposition of the lateral rectus muscle in experimentally induced medial rectus paralysis. *Korean journal of ophthalmology* 1991;5:9-14.