

Effect of Intravitreal Bevacizumab with Vitamin D Supplementations on Diabetic Macular Edema in Vitamin D Deficient Patients

Fekri S, MD; Roozdar S MD*; Soheilian M, MD

Ophthalmic Research Center, Shahid Beheshti University of Medical Sciences, Tehran, Iran

* Corresponding Author: roozdars@gmail.com

Purpose: To determine the effect of intravitreal injection of bevacizumab (IVB), which is the standard treatment for diabetic macular edema, along with vitamin D supplementation, on diabetic macular edema in patients with vitamin D deficiency.

Methods: Generally, 83 eyes of 83 patients with diabetes mellitus (DM) type 2 and diabetic macular edema (DME) were studied. The patients were divided into 3 groups: normal vitamin D levels + IVB administration (Group 1, n=29), vitamin D insufficient/deficient + IVB administration (Group 2, n=26), and vitamin D insufficient/deficient + IVB administration+ oral vitamin D supplementation (Group 3, n=28). All groups received 3 monthly IVB injections and group 3 received oral vitamin D supplementation simultaneously. The patients were followed up 1, 3, and 6 months after the third baseline IVB with clinical examination, CDVA, and CMT measurements.

Results: The mean baseline CDVA (LogMAR) in groups 1, 2, and 3 was 0.68 ± 0.16 , 0.72 ± 0.14 , and 0.71 ± 0.1 , respectively. In months 1, 3, and 6, after the basic triple IVB injection, visual acuity improved in all groups, but the increase in visual acuity in month 6 was statistically significant in the group treated with vitamin D supplement (group 3) and the group with normal vitamin D levels (group 1) compared to the vitamin D deficiency untreated group (group 2) ($P < 0.001$). Mean CMT decreased in all groups following IVB injections (466.83 ± 57 , 527.46 ± 42.3 , and 500.61 ± 56.01 microns in groups 1, 2, and 3, respectively), but similar to visual acuity, only in month 6, these changes were significantly different in groups 1 and 3 compared to group 2 ($P < 0.001$).

Conclusion: The correction of vitamin D deficiency in DME patients with type 2 diabetes and vitamin D deficiency, in addition to IVB injections, may play a role in improving CDVA and CMT.

Keywords: Diabetes Mellitus (DM), Diabetic Macular Edema (DME), Bevacizumab, Vitamin D

- Bina J Ophthalmol 2020; 25 (3): 174-180.

اثر تزریق داخل زجاجیه بواسیزوماب به همراه مکمل ویتامین D بر ادم ماکولای دیابتی در بیماران با کمبود ویتامین D

دکتر صهبا فکری^۱، دکتر سپهر روزدار^{۲*} و دکتر مسعود سهیلیان^۳

هدف: تعیین اثر تزریق داخل زجاجیه بواسیزوماب (IVB) (که درمان استاندارد ادم ماکولای دیابتی است)، به همراه تجویز مکمل ویتامین D بر ادم ماکولای دیابتی در بیماران با کمبود ویتامین D.

روش پژوهش: هشتادوسه چشم از ۸۳ بیمار مبتلا به دیابت شیرین نوع ۲ و ادم ماکولای دیابتی، مورد بررسی قرار گرفتند. بیماران به سه گروه با سطح ویتامین D طبیعی و دریافت IVB (گروه شماره ۱ = ۲۹ نفر)، با کمبود ویتامین D و دریافت IVB (گروه شماره ۲ = ۲۶ نفر) و با کمبود ویتامین D و دریافت IVB به همراه مکمل ویتامین D خوراکی (گروه شماره ۳ = ۲۸ نفر)، تقسیم شدند. همه گروه‌ها به صورت پایه، سه تزریق ماهانه IVB دریافت کردند و برای گروه شماره ۳، هم‌زمان مکمل خوراکی ویتامین D تجویز گردید. بیماران ۱، ۳ و ۶ ماه پس از سومین IVB پایه از نظر حدت بینایی اصلاح شده (CDVA) و ضخامت مرکزی ماکولا (CMT) مورد مقایسه قرار گرفتند.

یافته‌ها: میانگین CDVA پایه در گروه‌های ۱، ۲ و ۳ به ترتیب $۰/۶۸ \pm ۰/۱۶$ ، $۰/۷۲ \pm ۰/۱۴$ و $۰/۷۱ \pm ۰/۱$ لوگمار بود. در ماه‌های ۱، ۳ و ۶ پس از تزریق سه‌گانه IVB پایه، حدت بینایی در هر سه گروه بهبود یافت ولی میزان افزایش حدت بینایی فقط در ماه ۶ میان گروهی که تحت درمان با مکمل قرار گرفته بود (گروه ۳) و گروه با سطح ویتامین D طبیعی (گروه ۱) در مقایسه با گروه بدون درمان (گروه ۲) اختلاف آماری معنادار داشت ($P < ۰/۰۰۱$). میانگین CMT پایه در گروه ۱ کم‌تر از دو گروه دیگر بود ($۵۷ \pm ۴۶۶/۸۳$ میکرون در گروه ۱، $۴۲/۳ \pm ۵۲۷/۴۶$ میکرون در گروه ۲ و $۵۶/۰۱ \pm ۵۰۰/۶۱$ میکرون در گروه ۳) و پس از تزریق IVB در هر سه گروه در مدت پی‌گیری، میزان آن کاهش یافت ولی مشابه حدت بینایی، فقط در ماه ۶ این تغییرات بین گروه‌های ۱ و ۳ با گروه ۲ اختلاف معنادار پیدا کرد ($P < ۰/۰۰۱$).

نتیجه‌گیری: اصلاح سطح ویتامین D در بیماران مبتلا به DME ناشی از دیابت نوع ۲ و کمبود هم‌زمان ویتامین D، می‌تواند نقش موثری در بهبود بیشتر CDVA و CMT در کنار تزریق IVB داشته باشد.

کلمات کلیدی: ادم ماکولای دیابتی- بواسیزوماب- دیابت شیرین- ویتامین D

• مجله چشم‌پزشکی بینا ۱۳۹۹؛ دوره ۲۵، شماره ۳: ۱۷۴-۱۸۰.

• پاسخ‌گو: دکتر سپهر روزدار (roozdars@gmail.com)

۱- استادیار- چشم‌پزشک- دانشگاه علوم پزشکی شهید بهشتی تهران- ایران

۲- دستیار چشم‌پزشکی- دانشگاه علوم پزشکی شهید بهشتی تهران- ایران

۳- استاد- چشم‌پزشک- دانشگاه علوم پزشکی شهید بهشتی تهران- ایران

تهران- پاسداران- بوستان نهم- خیابان پایدارفرد (خیابان امیر ابراهیمی)- پلاک ۲۳- مرکز تحقیقات چشم

مقدمه

ادم ماکولای دیابتی از اصلی‌ترین علل افت بینایی در بیماران مبتلا به دیابت به شمار می‌رود^۱ که با توجه به روند رو به افزایش شیوع دیابت در جهان، به مساله‌ای مهم در حیطه سلامت عمومی جامعه تبدیل شده است.^۲

همگام با افزایش شیوع دیابت، با ظهور مجدد کمبود ویتامین D در دنیا مواجه هستیم به طوری که تخمین زده می‌شود حدود ۴۵/۶۴ درصد از مردان و ۶۱/۹۰ درصد از زنان در ایران دچار کمبود ویتامین D می‌باشند.^۳ در مطالعه‌ای که در ایران صورت گرفت، کمبود ویتامین D در بیش از ۹۰ درصد از دختران در سنین مدرسه مشاهده گردید.^۴ علاوه بر این، شیوع کمبود ویتامین D در مبتلایان به دیابت به طور قابل ملاحظه‌ای بیشتر از افراد سالم گزارش شده است.^۵

امروزه برای ویتامین D نقشی بسیار فراتر از هموستاز کلسیم و سفر و متابولیسم استخوان و عضله در نظر گرفته می‌شود به طوری که با پیشرفت علم، نقش آن در اختلالات قلبی-عروقی، تنفسی، بیماری‌های عفونی و خودایمنی، سرطان و آترواسکلروز نشان داده شده است.^{۶-۱۲} مطالعات مختلف کمبود ویتامین D را به عنوان عاملی زمینه‌ساز برای بروز دیابت تیپ ۱ و ۲ گزارش کرده‌اند، همچنین شواهد حاکی از وجود ارتباط بین کمبود

ویتامین D با بروز و شدت رتینوپاتی دیابتی می‌باشد^{۱۳-۱۹}. هرچند هنوز در این زمینه اتفاق نظر وجود ندارد. در مطالعات مختلف نقش مهارکنندگی ویتامین D روی تکثیر سلول‌های اندوتلیال و نورگزایی شبکه‌ی نشان داده شده است^{۲۰-۲۶} و به نظر می‌رسد ویتامین D می‌تواند باعث بهبود عملکرد سلول‌های اندوتلیال در بیماران دیابتی گردد^{۲۷،۲۸}.

با توجه به این که علت اصلی بروز ادم ماکولای دیابتی، آسیب به سلول‌های اندوتلیال عروق شبکه‌ی و اختلال عملکرد آن‌ها می‌باشد، کمبود هم‌زمان ویتامین D ممکن است باعث تشدید این روند شود. هدف از انجام این مطالعه، تعیین تأثیر سطح سرمی ویتامین D بر پاسخ به درمان ادم ماکولای دیابتی به تزریق داخل زجاجیه بواسیزوماب (به عنوان درمان استاندارد ادم ماکولای دیابتی) می‌باشد.

روش پژوهش

مطالعه حاضر، یک کارآزمایی بالینی (Randomized Clinical Trial) است که در کمیته اخلاق دانشگاه علوم پزشکی شهید بهشتی و در مرکز ثبت کارآزمایی بالینی ایران (IRCT) مورد پذیرش قرار گرفته است. نمونه‌های مورد بررسی، از میان بیماران مراجعه‌کننده به درمانگاه شبکه‌ی بیمارستان شهید دکتر لبافی‌نژاد

گروه شماره ۳ = Deficient/Insufficient with Supplementation: با کمبود ویتامین D و دریافت IVB به همراه مکمل ویتامین D خوراکی بیماران با کمبود ویتامین D ($>30\text{ ng/ml}$ و $<10\text{ ng/ml}$) با استفاده از جدول اعداد تصادفی بصورت تصادفی در گروه های ۲ و ۳ قرار گرفتند.

قبل از شروع درمان همه بیماران تحت اندازه گیری حدت بینایی اصلاح شده دور (CDVA) با E-Chart و ضخامت مرکزی ماکولا (CMT) با دستگاه OCT (Spectralis, Heidelberg Engineering, Heidelberg, Germany) قرار گرفتند. هم‌چنین علاوه بر اندازه‌گیری سطح سرمی ویتامین D، اندازه‌گیری گلوکوز ناشتای خون (FBS)، هموگلوبین گلیکوزیله (HbA1C) A1C، میزان سدیماتتاسیون گلوبول‌های قرمز (ESR)، پروتئین واکنشی سی (CRP)، پروفایل لیپیدی (شامل Triglyceride, Total Cholesterol, HDL و LDL)، سطح کراتینین سرم (Cr) و آنالیز ادراری (U/A) انجام شد. در ویزیت قبل از شروع درمان و در هر ویزیت پی‌گیری، معاینه سگمان قدامی چشم با استفاده از دستگاه اسلیت‌لمپ (Slit Lamp) و معاینه شبکیه به روش افتالموسکوپ غیرمستقیم با کمک اسلیت‌لمپ و لنزهای D +۹۰ یا D +۷۸ انجام می‌شد. در ضمن در ویزیت پیش از شروع درمان، از تمام بیماران شرح حال کامل از جمله مدت زمان ابتلا به دیابت، سابقه بیماری‌های دیگر به غیر از دیابت (Ischemic, Hypertension, Hyperlipidemia, Heart Disease, Cerebrovascular Accident، غیره)، داروهای مصرفی برای دیابت (انسولین یا داروهای خوراکی) و سابقه مصرف سیگار (شامل تعداد مصرف روزانه و مدت زمان مصرف) اخذ شد.

بیماران هر سه گروه به صورت پایه سه تزریق ماهانه IVB ($1\text{ cc}/0.25\text{ mg}$) دریافت کردند و برای گروه شماره ۳ هم‌زمان مکمل خوراکی ویتامین D تجویز شد. برای بیماران با سطح ویتامین D کم‌تر از 20 ng/ml و بیش‌تر از 10 ng/ml ، مکمل خوراکی ویتامین D با دوز 50000 واحد هفتگی برای ۸ هفته و سپس درمان نگهدارنده با دوز 800 واحد روزانه و برای بیماران با سطح ویتامین D بین $30-20\text{ ng/ml}$ ، مکمل خوراکی ویتامین D با دوز 800 واحد روزانه تحت نظر متخصص داخلی تجویز شد. با رسیدن سطح ویتامین D به میزان طبیعی ($<30\text{ ng/ml}$)، درمان با دوز 800 واحد روزانه ادامه می‌یافت.

پس از انجام سومین تزریق IVB، بیماران به مدت ۶ ماه به صورت ماهانه پی‌گیری شدند و در هر ویزیت معاینات کامل چشم پزشکی به همراه اندازه‌گیری CMT انجام گرفت. در ماه های ۱ و ۶

تهران، در فاصله زمانی خرداد ماه ۱۳۹۷ تا اردیبهشت ماه ۱۳۹۸ انتخاب شده‌اند. مطالعه از خرداد ماه ۱۳۹۷ تا اسفند ماه ۱۳۹۸ (۲۱ ماه) به طول انجامید. از تمامی بیماران برای ورود به مطالعه، رضایت نامه کتبی اخذ شد.

جمعیت مورد مطالعه، بیماران مبتلا به دیابت شیرین نوع ۲ و ادم ماکولای دیابتی (Diabetic Macular Edema) با سن ۱۸ سال و بالاتر بودند که در بررسی با Macular OCT (Optical Coherence Tomography)، ضخامت مرکزی ماکولای آنان (Central Macular Thickness = CMT) $300\text{ }\mu\text{m}$ و بالاتر بوده و حدت بینایی دور اصلاح‌شده (Corrected Distance Visual Acuity = CDVA) در چشم درگیر 0.8 (Decimal) و کمتر یا 0.1 (LogMAR) و بیشتر بود.

معیارهای خروج از مطالعه شامل موارد زیر بود. ۱. سابقه هرگونه جراحی چشمی (به غیر از جراحی کاتاراکت بدون عارضه که حداقل شش ماه از زمان آن گذشته باشد) ۲. سابقه تزریق داخل زجاجیه بواسیزوماب، سایر داروهای Anti-VEGF و استروئید طی سه ماه اخیر ۳. وجود Epiretinal Membrane (ERM) یا کشش روی ناحیه ماکولا (Vitreomacular Traction=VMT) ۴. سابقه حوادث عروقی شبکیه (Retinal Vascular Accidents) ۵. سابقه یووئیت ۶. خانم‌های باردار یا شیرده ۷. مصرف مکمل‌ها شامل ویتامین در زمان ورود به مطالعه ۸. عدم مصرف مکمل ویتامین D طبق پروتکل در مدت پی‌گیری ۹. بیماران با کمبود شدید ویتامین D (کم‌تر از 10 ng/ml) ۱۰. وجود بیماری زمینه‌ای ماکولا به عنوان علتی برای کاهش دید به جز ادم ماکولای دیابتی ۱۱. هیپرکلسمی و هیپرفسفاتیسمی ۱۲. کراتینین سرم بیش‌تر از 3 mg/dl

نحوه انجام پژوهش

۹۱ چشم از ۹۱ بیمار مبتلا به دیابت ملیتوس نوع ۲ و ادم ماکولای دیابتی (DME)، به مطالعه وارد شد. از هر بیمار تنها یک چشم وارد مطالعه شد. سطح سرمی ویتامین D قبل از شروع مطالعه برای تمام بیماران اندازه‌گیری شد و با توجه به اندازه‌گیری‌ها، بیماران به دو دسته اولیه با سطح سرمی نرمال (بیشتر از 30 ng/ml) و کمبود آن (کمتر از 30 ng/ml و بیشتر از 10 ng/ml) تقسیم شدند. سپس بیماران در سه گروه جای گرفتند:

گروه شماره ۱ = Sufficient: با سطح ویتامین D طبیعی و دریافت تزریق داخل ویتره بواسیزوماب (IVB)

گروه شماره ۲ = Deficient/Insufficient without Supplementation: با کمبود ویتامین D و دریافت IVB

جنس تفاوت معناداری وجود نداشت ($P > 0.05$). از لحاظ میزان HbA1C و FBS، اختلاف معناداری بین گروه‌ها موجود نبود ($P > 0.05$). از نظر مرحله رتینوپاتی دیابتی، درمان‌های قبلی، مدت زمان بیماری دیابت و داروهای مصرفی برای آن، بین گروه‌ها اختلاف معناداری مشاهده نگردید ($P > 0.05$). میانگین سطح ویتامین D بیماران قبل از تزریق IVB در گروه ۱ برابر با 43.86 ± 0.06 ng/ml، در گروه ۲ برابر با 17.38 ± 4.59 ng/ml و در گروه ۳ برابر با 16.61 ± 4.35 ng/ml بود ($P < 0.001$). این میانگین فقط در گروه ۳ که تحت درمان با مکمل قرار گرفته بودند افزایش یافت و میزان آن در دو گروه دیگر تا پایان مطالعه بدون تغییر باقی ماند.

تغییرات CDVA

بیماران با میانگین CDVA (LogMAR) 0.68 ± 0.16 در گروه اول، 0.72 ± 0.14 در گروه دوم و 0.71 ± 0.14 در گروه سوم وارد مطالعه شدند و از این لحاظ بین گروه‌ها اختلاف معناداری مشاهده نشد ($P > 0.05$). این مقادیر یک ماه پس از سومین تزریق IVB پایه، به 0.6 ± 0.16 در گروه اول، 0.62 ± 0.14 در گروه دوم و 0.6 ± 0.13 در گروه سوم رسید که تغییرات آن برای هر گروه معنادار بود ($P < 0.001$) اما در تحلیل بین سه گروه، این تغییرات از نظر آماری تفاوت معناداری نداشت ($P > 0.05$). به صورت مشابه، در ماه ۳ پس از سومین تزریق IVB پایه، تغییرات دید در هر گروه معنادار بود ($P < 0.001$) ولی بین سه گروه اختلاف معنادار آماری وجود نداشت ($P > 0.05$). در ماه ۶ پس از سومین تزریق IVB پایه، میانگین CDVA در گروه‌های ۱ تا ۳ به ترتیب به 0.58 ± 0.14 ، 0.51 ± 0.14 و 0.50 ± 0.17 ، گروه و نیز در تحلیل بین گروه ۱ با ۲ و بین گروه ۲ با ۳ از نظر آماری معنادار بود ($P < 0.001$). میانگین تغییرات CDVA بیماران در گروه ۳ در ماه ۶ پس از سومین IVB پایه نسبت به پیش از شروع درمان (IVB+Vit. D Supplementation)، برابر 0.06 ± 0.02 بود که معادل اصلاح دو خط دید از لحاظ بالینی می‌باشد.

تغییرات CMT

بیماران با میانگین 466.83 ± 57 میکرون در گروه ۱، 527.46 ± 42.3 میکرون در گروه ۲ و 500.61 ± 56.01 میکرون در گروه ۳ وارد مطالعه شدند. مقادیر میانگین CMT در گروه‌های ۲ و ۳ نسبت به گروه ۱ بالاتر بود، هرچند که این اختلاف تنها در

پس از تزریق سومین IVB پایه، سطح ویتامین D اندازه‌گیری شد. در معاینات پی‌گیری در صورت نیاز، تزریقات داخل ویتیره بواسیوزوماب ادامه می‌یافت.

پس از اتمام مطالعه، درمان مکمل ویتامین D برای بیماران گروه ۲ شروع شد و در صورت لزوم بیماران به متخصص داخلی ارجاع شدند. با توجه به اینکه بیماران با کمبود شدید ویتامین D (> 10 ng/ml) از مطالعه خارج شدند و تاخیر شش ماهه در درمان این سطح از کمبود ویتامین D (< 10 ng/ml) با بروز عوارض جدی همراه نمی‌باشد، تاخیر در شروع درمان در این بیماران با آگاهی کامل و رضایت بیماران صورت گرفت.

یافته‌ها

تعداد ۹۱ بیمار واجد شرایط وارد مطالعه شدند. ۸۳ بیمار تا پایان مطالعه حضور داشتند و معاینات و پی‌گیری‌های در ۸ بیمار به اتمام نرسید (۳ مورد عدم مراجعه برای پیگیری به علت‌های عدم تمایل، بیماری زمینه‌ای و فوت و ۵ مورد به علت عدم حصول سطح ویتامین D به میزان مورد نظر پس از دوره درمان تجویزی، که ۳ مورد از آن‌ها به علت عدم مصرف صحیح و منظم دارو و ۲ مورد از آن‌ها با علت نامشخص بود که این ۲ بیمار برای بررسی بیشتر به متخصص داخلی ارجاع شدند). در پایان مطالعه، تعداد بیماران در گروه ۱، ۲۹ نفر، در گروه ۲، ۲۶ نفر و در گروه ۳، ۲۸ نفر بود.

برای توصیف داده‌ها از میانگین، انحراف معیار، میان، دامنه، فراوانی و درصد و برای مقایسه نتایج میان گروه‌ها بسته به نوع متغیر از تست‌های کای‌مربع و ANOVA استفاده شد. جهت مقایسه قبل و بعد از تزریق‌ها، از آزمون Paired t-test استفاده شد. در تحلیل‌های آماری، P کوچک‌تر از ۰.۰۵ معنی‌دار در نظر گرفته شد. تمامی تحلیل‌ها توسط نرم‌افزار آماری SPSS ویرایش ۲۵ صورت گرفت.

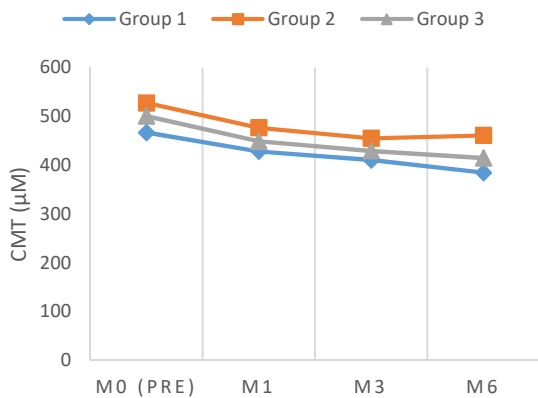
هشتادوسه چشم از ۸۳ بیمار مبتلا به رتینوپاتی و ادم ماکولای دیابتی (DME) در این مطالعه مورد بررسی قرار گرفتند. بیماران به سه گروه سطح ویتامین D کافی (Sufficient) (گروه ۱) با تعداد ۲۹ نفر، ناکافی بدون مکمل ویتامین (Deficient/Insufficient without Supplementation) (گروه ۲) با تعداد ۲۶ نفر و ناکافی با مکمل ویتامین (Deficient/Insufficient with Supplementation) (گروه ۳) با تعداد ۲۸ نفر تقسیم شدند.

میانگین سنی بیماران، 60 ± 8 سال (دامنه سنی ۷۵-۴۲ سال) و ۶۶٪ درصد از آن‌ها، مرد بودند. بین سه گروه از نظر سن و

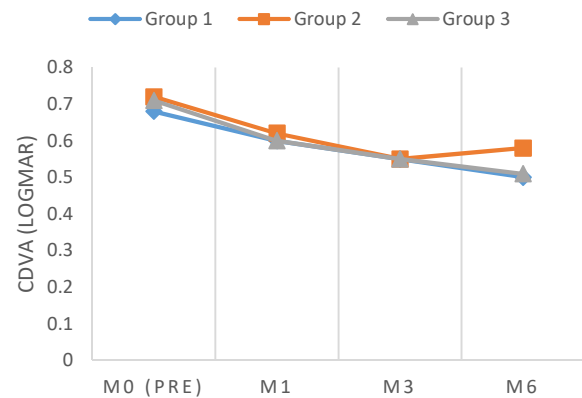
تحلیل بین گروهی، بین گروه‌های ۱ و ۲ و بین گروه‌های ۲ و ۳ از نظر آماری معنادار شد ($P < 0.001$).

همانطور که پیشتر اشاره شد، بیماران پس از دریافت سه تزریق IVB پایه در شروع مطالعه، طی دوره ۶ ماهه پس از آن و براساس معیارهای تزریق مجدد، تزریق‌های IVB اضافه نیز دریافت می‌کردند. در جدول ۱، میانگین، میانه و دامنه تعداد تزریقات به تفکیک هر گروه مشاهده می‌شود که از این نظر بین گروه‌ها تفاوتی وجود نداشت ($P > 0.05$).

تحلیل بین گروه ۱ و ۲ از نظر آماری معنادار شد ($P < 0.001$). تغییرات CMT بیماران در ماه‌های ۱، ۳ و ۶ پس از آخرین تزریق سه‌گانه IVB، برای هر گروه از نظر آماری معنادار بود ($P < 0.001$). همچنین در ماه‌های ۱ و ۳ پس از آخرین تزریق سه‌گانه IVB، میانگین این تغییرات در تحلیل بین گروهی، بین گروه‌های ۱ و ۲ و بین گروه‌های ۱ و ۳ از نظر آماری معنادار گردید ($P < 0.05$). در ماه ۶ پس از آخرین تزریق سه‌گانه IVB، میانگین CMT در گروه‌های ۱ تا ۳ به ترتیب به 384.59 ± 58.89 ، 460.85 ± 43.6 و 414.46 ± 55.71 میکرون رسید که میانگین تغییرات آن در



نمودار ۲- تغییرات میانگین CMT طی مطالعه



نمودار ۱- تغییرات میانگین CDVA طی مطالعه

جدول ۱- میانگین، میانه و دامنه تعداد کل تزریقات IVB در دوره مطالعه به تفکیک هر گروه

میزان P	ویتامین D ناکافی ±مکمل	ویتامین D ناکافی	ویتامین D کافی	کل	میانگین SD	تعداد کل تزریقات IVB
۰٫۸۶۷	۵٫۰۷ ± ۰٫۷۷	۵٫۸۱ ± ۱٫۱۷	۵٫۱۴ ± ۰٫۷۹	۵٫۳۳ ± ۰٫۹۶		
۰٫۶۵۳	۵ (۴٫۶)	۶ (۴٫۷)	۵ (۴٫۶)	۵ (۴٫۷)	میان (دامنه)	

مشاهده نگردید. این یافته نشان می‌دهد اصلاح کمبود ویتامین D می‌تواند در پی‌گیری‌های طولانی‌تر، اثر بالینی خود را بر دید و ضخامت ماکولا نشان دهد.

تاکنون مقاله‌ای مشابه مطالعه حاضر منتشر نشده است. در مطالعه Yildiz و همکاران^{۳۵} که در سال ۲۰۱۵ منتشر گردید، برای ۳۴ بیمار مبتلا به DME تزریق داخل زجاجیه رانیبیزوماب (Ranibizumab) به صورت ماهانه تا سه ماه صورت گرفت. پیش از شروع درمان، BMI، سطح خونی ویتامین D، HbA1C و سطح Ca هر بیمار اندازه‌گیری شد. تغییرات BCVA و تغییرات میانگین CMT قبل و بعد از تزریق سوم معنادار بود ($P < 0.05$). بین سطح HbA1C و موفقیت درمان، ارتباط معکوس معنادار وجود داشت اما طبق این مطالعه، سطح سرمی ویتامین D اثر معناداری بر پاسخ به

بحث

هدف اصلی این مطالعه بررسی تاثیر تجویز ویتامین D به همراه تزریق IVB روی ادم ماکولای دیابتی در بیماران با کمبود سطح سرمی ویتامین D می‌باشد. مطالعه حاضر نشان داد که اصلاح هم‌زمان کمبود ویتامین D بیماران در کنار IVB (درمان استاندارد DME)، می‌تواند باعث بهبود بیشتر CDVA و DME در مقایسه با بیمارانی شود که سطح ویتامین D اصلاح نشده دارند. مقایسه نتایج مطالعه از جهت تغییرات CDVA و CMT در بیمارانی که از ابتدا سطح ویتامین D طبیعی داشتند با بیمارانی که سطح ویتامین D آن‌ها در این مطالعه اصلاح شد، بر نتیجه‌گیری مذکور تاکید می‌نماید زیرا بین دو گروه از نظر تغییرات CDVA و CMT اختلاف آماری معناداری در ماه ۶ پس از دریافت آخرین IVB پایه،

رسید^{۳۷}، ۶۵ بیمار که ۳۰ نفر از ایشان مبتلا به DME و ۳۵ نفر فاقد آن بودند، مورد بررسی سطح ویتامین D سرم و مایع زلالیه قرار گرفتند. میانگین سطح سرمی ویتامین D در گروه مورد، $14,3 \pm 9,1$ ng/ml و در گروه شاهد $16,2 \pm 8,0$ ng/ml بود که از نظر آماری، معنادار نبود. میانگین سطح ویتامین D در مایع زلالیه بیماران $41,6 \pm 8$ ng/ml و در گروه شاهد $25,5 \pm 4,1$ ng/ml بود که از نظر آماری اختلاف معنادار بود ($P < 0,001$). این مقاله بیان می‌کند که سطح ویتامین D مایع زلالیه به طور قابل توجهی با DME ارتباط دارد و این سطح مستقل از سطح سرمی ویتامین D است.

چندمرکزی (Multicenter) نبودن مطالعه و وجود بیماری و عوامل زمینه‌ای متعدد علاوه بر دیابت، از محدودیت‌ها و مخدوش‌کننده‌های این مطالعه محسوب می‌شوند. انجام یک مطالعه چندمرکزی با تعداد نمونه بیشتر می‌تواند منجر به نتایج دقیق‌تری شود.

نتیجه‌گیری

تجویز مکمل خوراکی ویتامین D و اصلاح کمبود آن، می‌تواند در کنار تزریق IVB که درمان استاندارد DME است، نقش مؤثری در پاسخ به درمان بیماران مبتلا به DME داشته باشد. بررسی سطح ویتامین D و اصلاح آن در صورت کمبود، می‌تواند تبدیل به یکی از اقدامات انجام شده پیش از شروع و یا حین درمان DME گردد.

درمان تزریق داخل زجاجیه رانیبیزوماب در بیماران مبتلا به ادم ماکولای دیابتی نداشت. این مقاله در پایان به لزوم انجام یک کارآزمایی بالینی برای بررسی نقش تجویز مکمل ویتامین D در بیماران دیابتی با ادم ماکولای ناشی از آن اشاره کرده است.

تاثیر مثبت تجویز مکمل ویتامین D در بیماران با کمبود ویتامین بر روی کاهش CMT و بهبود CDVA در مقایسه با بیمارانی که مکمل دریافت نکردند، مؤید این نکته است که طبیعی شدن سطح ویتامین D یا از زاویه‌ای دیگر، اصلاح نشدن کمبود ویتامین D در بیماران با کمبود سطح سرمی، بر روی نتایج درمان با IVB مؤثر است. شاید علت این که بیماران گروه ۲ (با کمبود ویتامین D و بدون دریافت مکمل) قادر نبودند روند بهبودی CDVA و CMT را در ماه ۶، همانند ماه‌های ۱ و ۳ پس از سومین تزریق پایه IVB ادامه دهند به اصلاح نشدن کمبود ویتامین D مربوط باشد.

در مورد این که آیا بین سطح سرمی ویتامین D با شدت DME ارتباطی وجود دارد، می‌توان میانگین CMT گروه‌ها را پیش از شروع درمان بررسی کرد. میانگین CMT در گروه‌های ۲ و ۳ به ترتیب $527,46 \pm 42,3$ و $50,61 \pm 56,01$ میکرون و در گروه ۱ $466,83 \pm 57$ میکرون بود که این میزان در دو گروه با کمبود ویتامین D بیشتر از گروه با سطح ویتامین D طبیعی بود، هرچند در تحلیل بین گروه‌ها این اختلاف تنها بین گروه‌های ۱ و ۲ معنادار از نظر آماری به دست آمد. با توجه به طراحی مطالعه حاضر و نبود بیماران دیابتی بدون DME، نمی‌توان در مورد این که ارتباطی بین کمبود ویتامین D و وجود (و نه شدت) DME هست یا خیر، اظهار نظر کرد. در مطالعه‌ای که در سال ۲۰۱۹ به چاپ

منابع

1. Varma R, Bressler NM, Doan QV, et al. Prevalence of and risk factors for diabetic macular edema in the United States. *JAMA Ophthalmology* 2014;132:1334-1340.
2. Guariguata L, Whiting DR, Hambleton I, et al. Global estimates of diabetes prevalence for 2013 and projections for 2035. *Diabetes Research And Clinical Practice* 2014;103:137-149.
3. Tabrizi R, Moosazadeh M, Akbari M, et al. High prevalence of Vitamin D deficiency among Iranian Population: A systematic review and meta-analysis. *Iranian Journal of Medical Sciences* 2018;43:125.
4. Neyestani TR, Hajifaraji M, Omidvar N, et al. High prevalence of vitamin D deficiency in school-age children in Tehran, 2008: a red alert. *Public Health Nutrition* 2012;15:324-330.
5. Djalali M, Taheri E, Saedisomeolia A, et al. Vitamin D status of type 2 diabetic patients compared with healthy subjects in the Islamic Republic of Iran/Statut en vitamine D de patients atteints d'un diabète de type 2 par rapport à des sujets en bonne santé en République islamique d'Iran. *Eastern Mediterranean Health Journal* 2013;19:S6.
6. Kendrick J, Targher G, Smits G, et al. 25-Hydroxyvitamin D deficiency is independently associated with cardiovascular disease in the Third National Health and Nutrition Examination Survey. *Atherosclerosis* 2009;205:255-260.
7. Janssens W, Lehouck A, Carremans C, et al. Vitamin D beyond bones in chronic obstructive pulmonary disease: time to act. *Am J Res Crit Care Med* 2009;179:630-636.
8. Staud R. Vitamin D: more than just affecting calcium and bone. *Cur Rheumat Rep* 2005;7:356-364.
9. Gibney KB, MacGregor L, Leder K, et al. Vitamin D deficiency is associated with tuberculosis and latent tuberculosis infection in immigrants from sub-Saharan Africa. *Clinical Infectious Diseases* 2008;46:443-446.
10. Mohr SB. A brief history of vitamin D and cancer

- prevention. *Annals of Epidemiology* 2009;19:79-83.
11. Zhang HL, Wu J. Role of vitamin D in immune responses and autoimmune diseases, with emphasis on its role in multiple sclerosis. *Neuroscience Bulletin* 2010;26:445-54.
 12. Targher G, Bertolini L, Padovani R, et al. Serum 25-hydroxyvitamin D3 concentrations and carotid artery intima-media thickness among type 2 diabetic patients. *Clinical Endocrinology* 2006;65:593-7.
 13. Ahmadieh H, Azar ST, Lakkis N, et al. Hypovitaminosis D in patients with type 2 diabetes mellitus: a relation to disease control and complications. *ISRN Endocrinology* 2013;2013.
 14. Zhang J, Upala S, Sanguankeo A. Relationship between vitamin D deficiency and diabetic retinopathy: a meta-analysis. *Can J Ophthalmol* 2017;52:219-24.
 15. Kaur H, Donaghue KC, Chan AK, et al. Vitamin D deficiency is associated with retinopathy in children and adolescents with type 1 diabetes. *Diabetes Care* 2011;34:1400-2.
 16. Shimo N, Yasuda T, Kaneto H, et al. Vitamin D deficiency is significantly associated with retinopathy in young Japanese type 1 diabetic patients. *Diabetes Research and Clinical Practice* 2014;106:e41-3.
 17. Mutlu U, Ikram MA, Hofman A, et al. Vitamin D and retinal microvascular damage: The Rotterdam Study. *Medicine* 2016;95.
 18. Alcubeirre N, Valls J, Rubinat E, et al. Vitamin D deficiency is associated with the presence and severity of diabetic retinopathy in type 2 diabetes mellitus. *Journal of Diabetes Research* 2015;2015.
 19. Danescu LG, Levy S, Levy J. Vitamin D and diabetes mellitus. *Endocrine* 2009;35:11-7.
 20. Jamali N, Wang S, Darjatmoko SR, et al. Vitamin D receptor expression is essential during retinal vascular development and attenuation of neovascularization by 1, 25 (OH) 2D3. *PLoS One* 2017;12:e0190131.
 21. Merrigan SL, Kennedy BN. Vitamin D receptor agonists regulate ocular developmental angiogenesis and modulate expression of dre-miR-21 and VEGF. *Br J Pharmacol* 2017;174:2636-51.
 22. Chiang KC, Sun CC, Chen MH, et al. MART-10, the new brand of 1 α , 25 (OH) 2D3 analog, is a potent anti-angiogenic agent in vivo and invitro. *The Journal of Steroid Biochemistry and Molecular Biology* 2016;155:26-34.
 23. Nebbioso M, Buomprisco G, Pascarella A, et al. Modulatory effects of 1, 25-dihydroxyvitamin D3 on eye disorders: a critical review. *Critical Reviews in Food Science and Nutrition* 2017;57:559-65.
 24. Furigay P, Swamy N. Anti-endothelial properties of 1, 25-dihydroxy-3-epi-vitamin D3, a natural metabolite of calcitriol. *The Journal of Steroid Biochemistry and Molecular Biology* 2004;89:427-31.
 25. Albert DM, ScheefEA, Wang S, et al. Calcitriol is a potent inhibitor of retinal neovascularization. *Inv Ophthalmol Vis Sci* 2007;48:2327-34.
 26. Mazidi M, Karimi E, Rezaie P, et al. The impact of vitamin D supplement intake on vascular endothelial function; a systematic review and meta-analysis of randomized controlled trials. *Food & Nutrition Research* 2017;61:1273574.
 27. Deda L, Yeshayahu Y, Sud S, et al. Improvements in peripheral vascular function with vitamin D treatment in deficient adolescents with type 1 diabetes. *Ped Diab* 2017.
 28. Hammer Y, Soudry A, Levi A, et al. Effect of vitamin D on endothelial progenitor cells function. *PLoS One* 2017;12:e0178057.
 29. Payne LF, Ray R, Watson DG, et al. Vitamin D insufficiency in diabetic retinopathy. *Endocrine Practice*, 2012;18:185-93.
 30. Alcubeirre N, Valls J, Rubinat E, et al. Vitamin D Deficiency Is Associated with the Presence and Severity of Diabetic Retinopathy in Type 2 Diabetes Mellitus. *J Diabetes Res* 2015;2015:374178.
 31. He R, Shen J, Liu F. Vitamin D deficiency increases the risk of retinopathy in Chinese patients with Type 2 diabetes. *Diabet Med* 2014;31:1657-64.
 32. Bajaj S, Singh RP, Dwivedi NC, et al. Vitamin D levels and microvascular complications in type 2 diabetes. *Ind J Endocrinol Metab* 2014;18:537-41.
 33. Zoppini G, Galletti A, Targher G, et al. Lower levels of 25-hydroxyvitamin D3 are associated with a higher prevalence of microvascular complications in patients with type 2 diabetes. *BMJ Open Diabetes Research and Care* 2015;3:e000058.
 34. Zhang J, Upala S, Sanguankeo A. Relationship between vitamin D deficiency and diabetic retinopathy: a meta-analysis. *Can J Ophthalmol* 2017;52:219-24.
 35. Yıldız M, Güven D, Yıldız AA, et al. Does Vitamin D level effect the response to intravitreal ranibizumab therapy for diabetic macular edema. *Global Advanced Research Journal of Medicine and Medical Science* 2015;4:102-9.
 36. Ayşegül MY, Dilek G, Atakhan YA, et al. Effect of serum 25 hydroxy Vitamin D level on macular edema in patients with nonproliferative diabetic retinopathy. *Retina-Vitreous/Journal of Retina-Vitreous* 2016;24:49-51.
 37. Kim KL, et al. Serum and aqueous humor vitamin D levels in patients with diabetic macular edema. *Graefe's Archive for Clinical and Experimental Ophthalmology* 2019.