

Periocular Xanthogranuloma with Adult onset Asthma: A Rare Disorder Associated with Intermediate Uveitis

Bagheri A, MD; Rikhtehgar MH*, MD; Fekri S, MD; Abbasnia E, MD

Ocular Tissue Engineering Research Center, Shahid Beheshti University of Medical Sciences, Tehran, Iran

* Corresponding Author: hasan_794@yahoo.com

Purpose: To report a case of periocular xanthogranuloma with adult-onset asthma in Hodgkin Lymphoma association with intermediate uveitis.

Case Report: A 51-year-old man presented with the complaint of blurred vision in both eyes and bilateral periocular masses. He had a history of Hodgkin lymphoma treated by chemotherapy 10 years ago with no recurrence. Respiratory problems with small periocular nodules occurred 3 years after completion of chemotherapy. Multiple incisional biopsies were all negative for recurrence of lymphoma. Anti-asthma therapy was started for the patient with close follow-up. During past years, periocular and upper eyelid nodules enlarged very slowly leading to severe mechanical ptosis and bilateral intermediate uveitis and uveitic macular edema emerged. Excisional biopsy was done and the diagnosis of xanthogranuloma was confirmed by pathology exam. No recurrence was seen after 6 months.

Conclusion: History of Hodgkin lymphoma and chemotherapy may predispose the patient to future inflammatory disorders like Periocular xanthogranuloma with adult-onset asthma and intermediate uveitis.

Keywords: Asthma, Lymphoma, Uveitis, Xanthogranuloma

- Bina J Ophthalmol 2020; 25 (3): 306-311.

گزانتوگرانولوم اربیت و پلک همراه با آسم بزرگسالی و یوویت بینابینی و لنفوم هوچکین

دکتر عباس باقری^۱، دکتر محمدحسن ریخته‌گر^۲، دکتر صهبا فکری^۳ و دکتر احسان عباس‌نیا^۴

هدف: گزارش یک مورد نادر از گزانتوگرانولوم اربیت مرتبط با بیماری آسم و لنفوم هوچکین همراه با درگیری چشمی با تظاهر یوویت میانی.

معرفی بیمار: آقای ۵۱ ساله‌ای با شکایت تاری دید در هر دو چشم و توده‌های زیرجلدی اطراف اربیت و پری‌اکولار دوطرفه به درمانگاه مراجعه نمود. وی با سابقه لنفوم هوچکین در ده سال گذشته تحت شیمی‌درمانی قرار گرفته بود و سابقه عود لنفوم را ذکر نمی‌کرد. مشکلات تنفسی با ندول‌های کوچک پری‌اکولار ۳ سال پس از اتمام شیمی‌درمانی رخ داده بود. بیوپسی‌های متعدد جهت بررسی عود لنفوم، منفی گزارش شده بود. درمان آسم برای بیمار با پی‌گیری دقیق آغاز شده بود. طی سال‌های گذشته اندازه ندول‌های زیرجلدی پلک فوقانی و پری‌اکولار با سرعت آهسته بزرگ شده و منجر به افتادگی پلک (پتوز) مکانیکی شده بود. در ضمن کاهش بینایی به دلیل یوویت میانی و تورم ماکولا ناشی از یوویت اتفاق افتاده بود. توده‌های پلک فوقانی به طور کامل خارج شدند. تشخیص گزانتوگرانولوم پری‌اکولار توسط پاتولوژی تایید شد و پس از گذشت شش ماه پی‌گیری علایمی از عود توده دیده نشد.

نتیجه‌گیری: سابقه بیماری لنفوم هوچکین و شیمی‌درمانی ممکن است بیمار را در معرض بیماری‌های التهابی مانند گزانتوگرانولوم پری‌اکولار با ابتلا به آسم در بزرگسالان و یوویت میانی قرار دهد.

کلمات کلیدی: آسم- گزانتوگرانولوما- لنفوم- یوویت

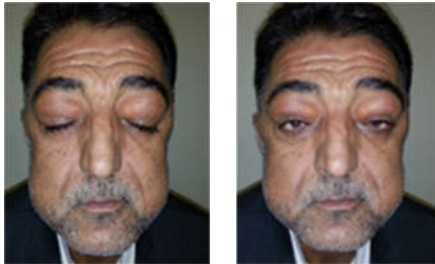- مجله چشم‌پزشکی بینا ۱۳۹۹؛ دوره ۲۵، شماره ۳: ۳۰۶-۳۱۱.

• پاسخ گو: دکتر محمدحسن ریخته گر (e-mail: hasan_794@yahoo.com)

۱- استاد- چشم پزشکی- دانشگاه علوم پزشکی شهید بهشتی- تهران- ایران

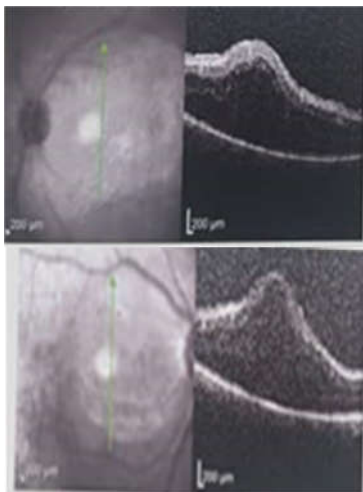
۲- فلوشیپ اکولوپلاستیک- چشم پزشکی- دانشگاه علوم پزشکی شهید بهشتی- تهران- ایران

تهران- پاسداران- بوستان نهم- خیابان پایدارفرد (خیابان امیر ابراهیمی)- پلاک ۲۳- مرکز تحقیقات مهندسی بافت چشم



تصویر ۱- توده‌های سفید در ناحیه زیرجلدی پلک فوقانی که رنگ زرد آن‌ها از پشت پوست مشهود است.

دید چشم راست با اصلاح ۶۰×۱۰۰-۷/۵+ در حد ۲۰/۸۰ و دید چشم چپ با اصلاح ۶۰+ در حد ۸/۱۰۰ بود، بینایی وی تحت تاثیر یوویت میانی کاهش یافته بود. جهت بررسی یوویت، تمامی آزمایش‌های روماتولوژی و خونی صورت گرفت. کلیه ارزیابی‌های پاراکلینیک (پروفایل چربی/آزمایش‌های روماتولوژی/ارزیابی کبد و کلیه و خون و...) طبیعی بودند. در توموگرافی شبکیه (OCT) تهیه شده از ماکولای هر دو چشم، تورم سیستوئید ماکولا (CME) مشهود بود که تحت تزریق داخل زجاجیه و ترانس‌سپتال استروئید قرار گرفته و نمونه‌برداری از زجاجیه نیز صورت گرفته بود که تنها التهاب مزمن گزارش شده بود. حرکات چشم‌ها و فشار هر دو چشم طبیعی بودند (تصویر ۲).



تصویر ۲- تصویر OCT از ماکولای بیمار که ادم سیستوئید را نشان می‌دهد.

مقدمه

گزانتوگرانولومای اربیت، ضایعه‌ای پرولیفراتیو و ناشایع در اربیت با علل ناشناخته است که به طور معمول با علائم سیستمیک و اختلالات سرمی همراه می‌باشد^۱. گزانتوگرانولومای اربیت در بالغین از انواع نادر این بیماری است که به چهار زیرگروه تقسیم می‌شود. گزانتوگرانولومای با شروع در بزرگسالی (AOX) Adult Onset Xanthogranuloma، گزانتوگرانولومای نکروبیوتیک Necrobiotic Xanthogranuloma (NBX)، گزانتوگرانولومای اطراف اربیت و آسم با شروع در بزرگسالی Adult Onset Asthma and Periorcular Xanthogranuloma (AAPOX)، بیماری Erdheim-Chester^۲.

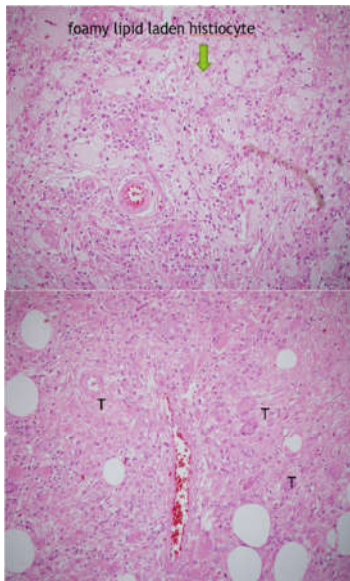
هرچند در مورد این بیماری‌ها شناخت اندکی وجود دارد ولی در مواجهه با این ضایعات که گاهی تظاهراتی مشابه و در آسیب‌شناسی، انفیلتراسیون سلول‌های کف‌آلود هیستوسیت به همراه لنفوسیت که اغلب نسبت به S۱۰۰ و CD1α منفی گزارش می‌شود، افتراق و تعیین نوع آن‌ها در تصمیم‌گیری و درمان بیماری بسیار مهم است^۳.

در این مقاله به گزارش نوع نادری از گزانتوگرانولومای پلک و اربیت با شروع در بزرگسالی همراه با آسم که بیمار به دلیل کاهش بینایی ناشی از یوویت میانی و سابقه لنفوم هوچکین با آزمایش‌های سرمی طبیعی مراجعه نموده بود و چگونگی درمان وی پرداخته می‌شود.

معرفی بیمار

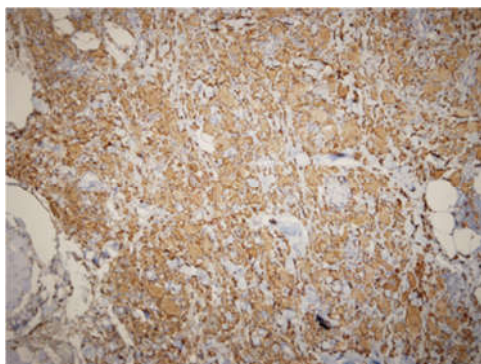
آقای ۵۱ ساله با تورم بدون درد در ناحیه پری‌اربیت همراه با تشکیل توده پشت پوست پلک‌های فوقانی هر دو چشم با رشد تدریجی طی ۷ سال گذشته مراجعه کرده بود. اندازه توده به آرامی رشد کرده، افتادگی پلک مکانیکی ناشی از توده در هر دو چشم بیمار مشهود بود و پلاک‌های زرد مایل به نارنجی و پاپولندول‌های موجود در پلک‌های فوقانی در دو طرف وجود داشت. توده در لمس بدون درد، سفید و همراه با یک جز زیرجلدی بود. در معاینات صورت و بدن بیمار، ضایعه‌های مشابه مشهود نبود (تصویر ۱).

در نمونه پاتولوژی، انفیلتراسیون هیستوسیت‌های کف‌آلود پر از چربی در بافت نرم اربیت گزارش گردید. در بین هیستوسیت‌ها، تجمع لنفوسیت‌ها، پلاسماسیت‌ها، ائوزینوفیل‌ها و سلول‌های غول‌پیکر پراکنده (Touton) مشاهده شد و تغییرات هسته‌ای و تقسیمات سلولی اندک گزارش گردید (تصویر ۵).



تصویر ۵- رنگ‌آمیزی H&E: انفیلتراسیون پراکنده هیستوسیت‌های کف‌آلود پر از چربی و بیشتر گزانتوما، درهم آمیخته با لنفوسیت‌ها و ائوزینوفیل‌ها و سلول‌های غول‌پیکر (Touton) را نشان می‌دهد.

رنگ‌آمیزی اختصاصی ایمونوهیستوشیمی برای هیستوسیت‌ها CD۶۸، مثبت و برای S۱۰۰ و IgG۴ منفی بود (تصویر ۶).

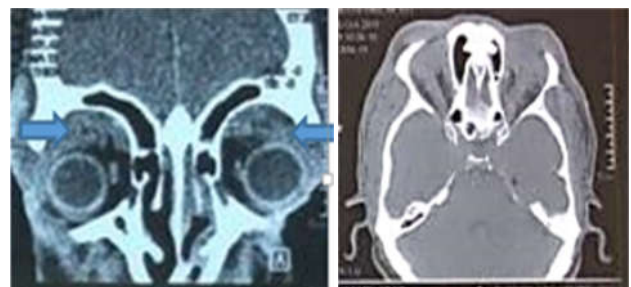

تصویر ۶- رنگ‌آمیزی ایمونوهیستوشیمیایی، بیان CD۶۸ را نشان داد.

براساس یافته‌های بالینی و هیستوپاتولوژی، برای بیمار تشخیص گزانتوگرانولومای پری‌اکولار همراه با آسم با شروع در بزرگسالی مطرح شد. علاوه بر درمان جراحی انجام شده، تزریق

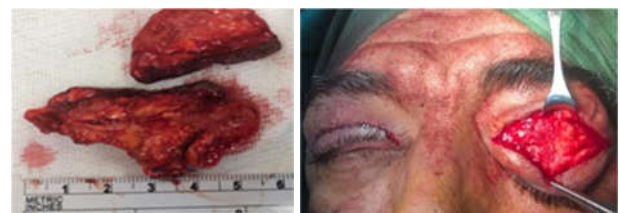الکتروکاریوگرافی، رادیوگرافی قفسه سینه و سونوگرافی شکم طبیعی بودند. وی سابقه ابتلا به آسم را ذکر کرد که تحت معالجه با اسپری بودزوناید و فورمتروپول و قرص پردنیزولون ۵ میلی‌گرم روزانه بود. در ضمن سابقه لنفوم کلاسیک هوچکین را در غدد لنفاوی گردنی ذکر کرد که حدود ۱۰ سال قبل تحت شیمی‌درمانی قرار گرفته بود و عود نداشت.

در تصویربرداری CT اسکن حدقه، ضایعات با حدود نامشخص و بدون کپسول واضح منطبق با ضایعات زیرجلدی در محدوده پلک فوقانی و پره اربیتال دو طرف مشهود بودند (تصویر ۳).



تصویر ۳- نمای کرونال و آگزینال CT اسکن اربیت که توده‌های جامد، یکنواخت بدون کپسول در سمت فوقانی اربیت و در خارج مخروط عضلانی را نشان می‌دهد.

بیمار با تشخیص تومور اربیت ناشی از لنفوم هوچکین در مرکز درمانی دیگری تحت بیوپسی Exisional قرار گرفته بود ولی تشخیص قطعی برای توده تعیین نشده بود، بنابراین توده‌ها با روش اربیتوتومی قدامی از ناحیه Crease پلک فوقانی از پلک دو طرف و عمق اربیت خارج شدند. ضایعات به رنگ زرد مایل به قهوه‌ای بدون کپسول با حدودی نامشخص و لبوله با قوامی سفت بودند. توده‌ها با حفظ پوست ناحیه پلک فوقانی، جهت بهبود افتادگی پلک بیمار و جلوگیری از ناتوانی در بستن پلک‌ها تا حد امکان خارج شدند و استروئید موضعی تزریق گردید، همچنین استروئید سیستمیک با دوز ۱ mg/kg به مدت دو هفته برای بیمار تجویز شد (تصویر ۴).



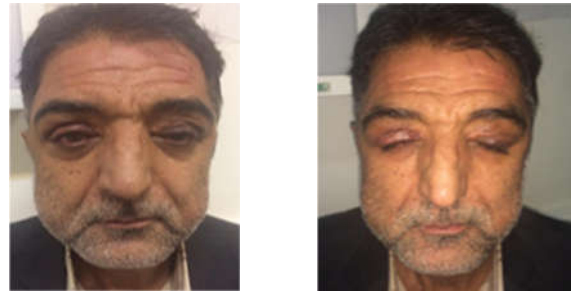تصویر ۴- نمای حین عمل جراحی از بافت‌های برداشت شده زیر جلدی به رنگ زرد قهوه‌ای، لبوله و بدون کپسول با قوام سفت را نشان می‌دهد.

هیستوسیت‌های اپیتلیویدی Palisading، تعداد بیشتری سلول غول‌پیکر Touton و شکاف کلسرولی مشخص می‌شوند.^۷ این بیماری به طور معمول با پارپروتئینمی و مولتیپل میلوما همراه است.^۸ همچنین مخرب و پیش‌رونده بوده و اغلب همراه درگیری اعضای دیگر می‌باشد. در همراهی با این نوع گزانتوگرانولوما، گاموپاتی منوکلونال IgG، پلاسماسیتوزیس، کرایوگلوبولینمی، نقص کمپلمان، لکوپنی و مولتیپل میلوم و لنفوم غیرهوچکین گزارش شده‌اند.^۹ بیشتر گزارش‌های گزانتوگرانولوما بالغین، از این نوع بوده است.^۱

در بیماری Erdheim-Chester، فیبرواسکلروز پیشرونده اربیت قابل توجه بوده و به دلیل اختلال حدت بینایی و درگیری فیبروتیک اندام‌های داخلی، بدترین پیش‌آگهی را در این طیف دارد. برعکس انواع دیگر گزانتوگرانولوم اربیت که بیشتر قسمت قدامی بافت اربیت را درگیر می‌کند، در این بیماری درگیری اربیت اغلب منتشر بوده و به طور عمده در بافت خلفی اربیت می‌باشد که منجر به از دست رفتن بینایی می‌گردد.^{۱۰} در توده‌های اربیت با درگیری دوطرفه منتشر، بررسی سیستمیک باید موردتوجه قرار گیرد.

گزانتوگرانولوم پری‌اکولار، با لنفادنوپاتی و افزایش سطح IgG پلی‌کلونال و آسم در بزرگسالان همراه است.^۱ یافته‌های تشخیصی هیستوپاتولوژی در این اختلال، وجود جمعیت‌های بزرگ لنفوی با مراکز ژرمینال واکنشی، هیستوسیت‌های کف‌آلود پر از چربی، پلاسماسیت‌ها، ائوزینوفیل‌ها و سلول‌های غول‌پیکر پراکنده Touton می‌باشد.^{۱۱} با توجه به این که توده به عمق اربیت و بافت اطراف عصب نفوذ نمی‌کند، دید و حرکات چشم اغلب خوب هستند مگر در شرایطی که عضلات خارجی چشم درگیر شوند. موردی که در این گزارش به آن اشاره شد در این گروه قرار داشت و از این نظر دارای اهمیت بود که با لنفوم کلاسیک هوچکین درمان شده همراهی داشت. در این بیمار در ابتدا با شک به عود لنفوم، تمامی آزمایش‌های پاراکلینیک و تصویربرداری بدن از جمله قفسه سینه و شکم، طبیعی بودند و حتی در مرکز درمانی دیگری با شک به وجود توده‌های لنفوم در پلک فوقانی و اربیت، بیوپسی صورت گرفت که در جواب پاتولوژی، تنها گزارش التهاب مزمن را ذکر کرده بودند. تاکنون گزارشی از کاهش دید به دلیل یوویت بینابینی در بیماری گزانتوگرانولوم پری‌اکولار با آسم بزرگسالان (AAPOX) منتشر نگردیده بود که در مورد این بیمار اتفاق افتاد. به منظور بررسی آن، نمونه‌برداری زجاجیه صورت گرفت که به جز التهاب مزمن، نکته خاصی مبنی بر وجود لنفوم ذکر نشد. با این

کورتیکواستروئید داخل ضایعات باقی‌مانده و کورتون خوراکی به عنوان درمان برنامه‌ریزی شد. در طول پی‌گیری ۶ ماهه هیچ علائم بالینی یا بیوشیمیایی ناهنجاری‌های خونی و عود مجدد ضایعات پلکی مشاهده نگردید و علائم یوویت چشم به میزان قابل‌توجهی کاهش یافته و تحت کنترل بود (تصویر ۷).



تصویر ۷- تصاویر پس از عمل بیمار که بهبود زخم‌ها و توده‌های پلک فوقانی را نشان می‌دهد.

بحث

گزانتوگرانولوم‌ها ضایعاتی هستند که از هیستوسیت‌ها تشکیل شده و هیستوسیت‌های سازنده با ماده چربی پر می‌شوند. این ماده موجب تظاهر رنگ زرد متمایل به قهوه‌ای هم از نظر بالینی برای ضایعات سطحی و هم در نمونه‌های برداشته شده می‌گردد. سلول‌های غول‌پیکر Touton نیز اختصاصی (Characteristic) هستند، این سلول‌های چند هسته‌ای دارای هسته‌هایی به شکل یک "تاج گل" می‌باشند که دور یک مرکز (نیدوس) همراه با سیتوپلاسم ائوزینوفیلی قرار دارند و از غشای سلولی توسط لبه سیتوپلاسم شفاف و کف‌آلود جدا شده‌اند. چندین ضایعه از خانواده هیستوسیتی شرح داده شده است، از جمله اشکال مختلف هیستوسیتوز-X، رتیکولوهیستوسیتوسیتوم و برخی از انواع هیستوسیتوم فیبروز که ممکن است گزانتوما به نظر برسند.^{۴-۶}

بیماری‌های گزانتوگرانولوماتوز اربیت در بزرگسالان به طور جمعی در گروه گسترده‌ای از اختلالات هیستوسیتیک غیرلانگرنانس تقسیم‌بندی می‌شوند. اگرچه این چهار زیرگروه یافته‌های بالینی و بافت‌شناسی مانند حضور CD1α و S100 منفی، هیستوسیت‌های کف‌آلود CD68 مثبت، سلول‌های غول‌پیکر Touton، درجه‌های مختلف فیبروز، نکروز و یا انفیلتراسیون لنفوسیتیک را دارند، اما دارای تفاوت‌های مورفولوژی ظریف و یافته‌های متمایز سیستمیک می‌باشند.^{۱۲}

گزانتوگرانولوم نکروبیوتیک به طور معمول با ندول‌های زخمی که از نظر بافت‌شناسی با حضور نکروبیوز احاطه شده‌اند، توسط

برداشتن موضعی هنگامی انجام می‌شود که درمان محافظه‌کارانه مانند درمان استروئیدها یا پرتودرمانی موثر نباشد. هیچ گزارشی از توصیف یک روش جراحی دقیق برای برداشتن یک توده پری‌اربیتال وجود ندارد. خارج کردن توده در گزانتوگرانومای با شروع در بزرگسالی توصیه شده است که عود کمی دارد. گزانتوگرانولومای اطراف اربیت و آسم با شروع در بزرگسالی، اغلب موارد با عود توده طی ۶ تا ۱۲ ماه بعد همراه است^{۱۴}. در مورد بیماری Erdheim-Chester طیف درمانی، از تحت نظر گرفتن تا استروئید سیستمیک، پرتودرمانی و شیمی‌درمانی یا سیکلوفسفاماید، دوکسوروبیسین و وین کریستین متغیر است^{۱۷}. Hyden و همکاران^{۱۷} در سال ۲۰۰۷ از متوترکسات در درمان گزانتوگرانومای با شروع در بزرگسالی (Adult Onset Xanthogranuloma, AOX) و گزانتوگرانولومای اطراف اربیت و آسم با شروع در بزرگسالی (Adult Onset Asthma and Pericocular Xanthogranuloma, AAPOX) استفاده نمودند که در کاهش التهاب و افتادگی پلک به طور قابل ملاحظه‌ای موثر بوده است.

نتیجه‌گیری

چنانچه با توده‌ای مشکوک به گزانتوگرانولومای اربیت و پلک همراه با کاهش بینایی به لحاظ بالینی و یا آسیب‌شناسی مواجه بودیم، به دلیل این که این بیماری بیشتر با درگیری اعضای دیگر همراه است، باید ارزیابی کاملی برای یافته‌های سیستمیک صورت گیرد. غلایم و یافته‌های بالینی همراه برای تشخیص و طبقه‌بندی فرعی این بیماری نادر از اهمیت بالایی برخوردار است و باید بررسی‌های کامل از قبیل معاینه دقیق کل بدن، ارزیابی سطح چربی‌های سرم، کارکرد کبد و کلیه و الکتروکاردیوگرافی و رادیوگرافی قفسه سینه و استخوان‌ها و بیوپسی Exisional مناسب اولیه انجام گیرد تا تشخیص دقیق بیماری مشخص گردد. البته با توجه به ماهیت عودکنندگی بیماری و امکان اضافه شدن غلایم سیستمیک در آینده، بیمار باید در دوره پی‌گیری طولانی‌مدت و در فواصل زمانی منظم ارزیابی شود.

حال به منظور درمان توده‌های پلک فوقانی و اربیت، جراحی جهت خارج کردن کل توده‌ها تا حد امکان انجام شد و جراحی صورت گرفته به همراه استروئید موضعی و سیستمیک تجویز شده علاوه بر کنترل و عدم عود ضایعات پلکی، موجب بهبودی قابل توجه غلایم یووویت چشمی شد. سازوکار ایجاد هم‌زمان یووویت میانی و گزانتوگرانولوم اربیت با آسم بزرگسالان در بیماری لنفوم کلاسیک هوچکین درمان شده، ناشناخته است و این فرضیه وجود دارد که برخی عوامل مشترک موجب اختلال سیستم ایمنی همراه با اختلال سیستم آدنکسال، برونکوالولار و درگیری چشم‌ها ناشی از درمان‌های ضد لنفوم از جمله شیمی‌درمانی، باعث بیان آنتی‌ژن و اختلال سیستم اتوایمیون بدن شده‌اند^{۱۱،۱۲}.

گزانتوگرانولوم ایزوله اربیت بزرگسالان بدون همراهی اختلال عملکرد سیستم ایمنی، آسم یا پاراپروتئینمی است. با این حال، ناهنجاری‌های خونی مانند ترومبوسیتوپنی، ائوزینوفیلی، کم‌خونی و لنفوپنی گزارش شده‌اند^{۸،۹}. در میان بیماری‌های گزانتوگرانولوماتوز، کم‌ترین شیوع را دارد، اغلب خودمحدودشونده بوده و کمتر نیازمند درمان تهاجمی است^۱.

در مواردی که توده پری‌اربیتال به دلیل اثر فشاری اینتراربیتال باعث ایجاد اختلالات بینایی و یا مشکل زیبایی شود، خارج کردن توده الزامی است. روش‌های درمانی مختلفی از جمله جراحی موضعی، استروئیدهای پری‌اکولار و سیستمیک، شیمی‌درمانی، پرتودرمانی و پلاسمافرز انجام شده است^{۱۶-۱۳}. درمان رایج کنونی در درمان گزانتوگرانولومای اربیت، تزریق استروئید داخل ضایعه می‌باشد که در انواع گزانتوگرانومای با شروع در بزرگسالی (Adult Onset Xanthogranuloma (AOX) و گاهی گزانتوگرانولومای نکروبیوتیک Necrobiotic Xanthogranuloma (NBX) موفقیت‌آمیز بوده است^۱.

گزانتوگرانولوم نکروبیوتیک در پلک را می‌توان با پرتودرمانی یا پردنیزولون سیستمیک و کلرامبوسیل درمان کرد. توصیه می‌شود در این بیماران تا حد امکان از جراحی پرهیز شود و با توجه به محتمل بودن بدخیمی زمینه‌ای، در طول زندگی تحت نظر باشند^۱. تصور می‌شود که تاثیر Debulking جراحی به دلیل عود طی ۶ ماه تا ۱ سال محدود باشد^{۱۵}.

منابع

1. Sivak-Callcott JA, Rootman J, Rasmussen SL, et al. Adult xanthogranulomatous disease of the orbit and ocular adnexa: New immunohistochemical findings and clinical review. *Br J Ophthalmol* 2006;90:602-8.
2. Guo J, Wang J. Adult orbital xanthogranulomatous disease: Review of the literature. *Arch Pathol Lab Med* 2009;133:1994-7.
3. Vick VL, Wilson MW, Fleming JC, et al. Orbital and eyelid manifestations of xanthogranulomatous diseases. *Orbit* 2006;25:221-5.
4. Zimmerman LE. Ocular lesions of juvenile xanthogranuloma: nevoxanthoendothelioma. *Trans Am*

- Acad Ophthalmol Otolaryngol* 1965; 69: 412-39.
5. Gaynes PM, Cohen GS. Juvenile xanthogranuloma of the orbit. *Am J Ophthalmol* 1967;63:755-7.
 6. Sanders TE. Infantile xanthogranuloma of the orbit: a report of three cases. *Am J Ophthalmol* 1966; 61: 1299-306.
 7. Tang WK, Lee KC, Chong LY. Three patients with orbital xanthogranuloma and non-progressive haematological abnormalities. *Australas J Dermatol* 2003;44:185-9.
 8. Minami-Hori M, Takahashi I, Honma M, et al. Adult orbital xanthogranulomatous disease: Adult-onset xanthogranuloma of periorbital location. *Clin Exp Dermatol* 2011;36:628-31.
 9. Shimizu F, Taneda H, Sato H, et al. A Case of orbital xanthogranuloma treated by surgical excision. *Case Rep Dermatol* 2010;2:110-5.
 10. Elnor VM, Mintz R, Demirci H, et al. Local corticosteroid treatment of eyelid orbital xanthogranuloma. *Trans Am Ophthalmol Soc* 2005;103:69-74.
 11. Wallace ZS, Wallace CJ, Lu N, et al. Association of IgG4-related disease with history of malignancy. *Arthritis Rheumatol (Hoboken, NJ)* 2016;68:2283-9.
 12. Karcioglu ZA, Sharara N, Boles TL, et al. Orbital xanthogranuloma: clinical and morphologic features in eight patients. *Ophthal Plast Reconstr Surg* 2003;19:372-81.
 13. Ramesh M, Santosh H, Geeta V, et al. Isolated giantxanthogranuloma of the orbit. *Ind J Ophthalmol* 2007;55:156-8.
 14. Rose GE, Patel BC, Garner A, et al. Orbital xanthogranuloma in adult. *Br J Ophthalmol* 1991;75:680-4.
 15. Jakobiec FA, Mills MD, Hidayat AA, et al. Periocular xanthogranuloma associated with severe adult onset asthma. *Trans Am Ophthalmol Soc* 1993;91:99-125.
 16. Bullock JD, Bartley GB, Compbell RJ, et al. Necrobiotic xanthogranuloma with paraproteinemia. Case report and pathogenetic theory. *Ophthalmol* 1986;93:1233-6.
 17. Hayden A, Wilson DJ, Rosenbaum JT. Management of orbital xanthogranuloma with methotrexate. *Br J Ophthalmol* 2007;91:434-6.