

Multiple Orbital Abscess Secondary to Dacryocystitis in an Infant

Feizi M, MD*; Rikhtegar MH, MD; Bagheri A, MD; Aletaha M, MD; Ashtar Nakhai P, MD

Ocular Tissue Engineering Research Center, Shahid Beheshti University of Medical Sciences, Tehran, Iran

* Corresponding Author: mohadeseh_feizi@yahoo.com

Purpose: To report medical and surgical management of a 5 months old infant with multiple orbital abscesses secondary to untreated dacryocystitis.

Case Report: A 5-month-old boy presented with proptosis, swelling, and redness of the right eye, which was more prominent around the medial canthus and lower lid. Symptoms started 3 months ago, and he was treated with multiple courses of systemic antibiotics. Orbital MRI revealed dilated lacrimal sac and multiple orbital abscesses. He was admitted and treated with broad-spectrum intravenous antibiotics for 2 days; then, abscess drainage and nasolacrimal duct probing were performed at the same session. After these procedures, his sign and symptoms improved. There was no recurrence in a 3-months follow-up.

Conclusion: Untreated dacryocystitis secondary to congenital nasolacrimal duct obstruction may progress to orbital abscesses. In this condition, after systemic antibiotics coverage, orbital abscess drainage, and nasolacrimal duct probing are essential for treatment.

Keywords: Congenital Nasolacrimal Duct Obstruction, Acute Dacryocystitis, Orbital Abscess, Retro-Bulbar Abscess

- Bina J Ophthalmol 2020; 25 (3): 317-321.

آبهسه اربیتال متعدد ثانویه به داکریوسیتیت حاد در یک شیرخوار

دکتر محدثه فیضی^{۱*}، دکتر محمدحسن ریخته‌گر^۲، دکتر عباس باقری^۳، دکتر مریم آل‌طه^۴ و دکتر پریسا اشترنخعی^۲

هدف: معرفی یک مورد آبهسه اربیتال متعدد ثانویه به داکریوسیتیت حاد درمان نشده در یک شیرخوار.

معرفی بیمار: پسر پنج ماهه‌ای به علت تورم و قرمزی بافت‌های اطراف چشم و بیرون‌زدگی شدید چشم راست به درمانگاه اربیتال بیمارستان لبافی‌نژاد ارجاع داده شده بود. علائم وی از ۳ ماه قبل شروع شده بود و تحت درمان با چندین نوبت آنتی‌بیوتیک سیستمیک قرار گرفته بود، اما بهبودی حاصل نشده بود. در MRI اربیتال، آبهسه‌های متعدد در فضای اینتراکونال و همچنین تورم کیسه اشکی دیده شد. بیمار بستری گردید و پس از دو روز دریافت آنتی‌بیوتیک وریدی، تحت عمل جراحی تخلیه آبهسه اربیتال و میل زدن مجرای نازولاکریمال (پروبینگ) در همان مرحله قرار گرفت. به دنبال عمل جراحی و ادامه درمان آنتی‌بیوتیک سیستمیک به مدت یک هفته، علائم بیمار بهبود یافت. علائم بیمار پس از سه ماه پیگیری عود نکرد.

نتیجه‌گیری: داکریوسیتیت حاد درمان نشده به دنبال انسداد مجرای اشکی مادرزادی می‌تواند موجب تشکیل آبهسه اربیتال شود. برای درمان علاوه بر آنتی‌بیوتیک وریدی، تخلیه آبهسه اربیتال و برقراری درناژ مجرای اشک و میل زدن برای برطرف کردن کانون عفونت ضروری است.

کلمات کلیدی: آبهسه - آبهسه رتروبولبار - انسداد مادرزادی مجرای اشکی - داکریوسیتیت حاد نوزادان

- مجله چشم‌پزشکی بینا ۱۳۹۹؛ دوره ۲۵، شماره ۳: ۳۲۱-۳۱۷.

• پاسخ‌گو: دکتر محدثه فیضی (e-mail: mohadeseh_feizi@yahoo.com)

۱- استادیار - چشم‌پزشک - دانشگاه علوم پزشکی شهید بهشتی - تهران - ایران

۲- فلوشیپ اکولوپلاستیک- چشم‌پزشک- دانشگاه علوم پزشکی شهید بهشتی- تهران- ایران

۳- استاد- چشم‌پزشک- دانشگاه علوم پزشکی شهید بهشتی- تهران- ایران

۴- دانشیار- چشم‌پزشک- دانشگاه علوم پزشکی شهید بهشتی- تهران- ایران

✉ تهران- پاسداران- بوستان نهم- خیابان پایدارفرد (خیابان امیر ابراهیمی)- پلاک ۲۳- مرکز تحقیقات مهندسی بافت چشم

مقدمه

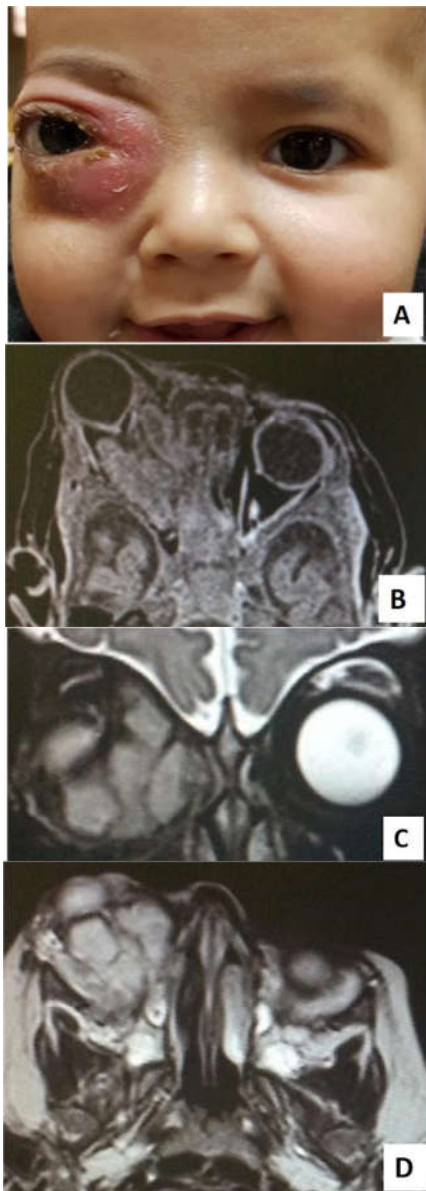
انسداد مادرزادی مجرای اشکی (Congenital Nasolacrimal Duct Obstruction) یافته شایعی در نوزادان می‌باشد و در ۲۰-۵ درصد نوزادان بروز می‌کند^۱. ولی در موارد کمی سبب داکریوسیستیت می‌گردد^۲. میزان بروز داکریوسیستیت حاد به دنبال انسداد مادرزادی مجرای اشکی حدود ۲/۹-۱/۶ درصد گزارش شده است^۳. داکریوسیستیت حاد در کودکان یک اورژانس چشم‌پزشکی است و می‌تواند سبب سلولیت پره‌سپتال و تشکیل آبسه کیسه اشکی و فیستول به پوست شود^۴. گسترش عفونت در داکریوسیستیت به سمت خلف و ایجاد آبسه اربیت به ندرت گزارش شده است^۵. در این مقاله، بروز آبسه‌های متعدد اربیت در زمینه داکریوسیستیت حاد درمان نشده در یک شیرخوار ۵ ماهه گزارش می‌شود.

معرفی بیمار

بیمار شیرخوار پسر پنج ماهه بود که از چند روز پس از تولد دچار اشک‌ریزش متناوب شده بود. در سن سه ماهگی به دلیل التهاب و تورم ناحیه کانتوس داخلی چشم راست در بخش کودکان بستری گردید و یک هفته پس از درمان با آنتی بیوتیک وریدی، با حال عمومی به نسبت خوب مرخص شد، هرچند تورم چشم و پروپتوز به صورت کامل برطرف نگردیده بود. شیرخوار طی دو ماه پس از آن، به طور متناوب تحت درمان با آنتی بیوتیک خوراکی قرار داشت و بعد از آن با توجه به تشدید تورم بافت‌های نرم اطراف اربیت، قرمزی و بیرون‌زدگی چشم راست و عدم پاسخ به درمان خوراکی آنتی بیوتیک به درمانگاه اکولوپلاستیک و اربیت بیمارستان لبافی‌نژاد تهران ارجاع شد (تصویر ۱- A).

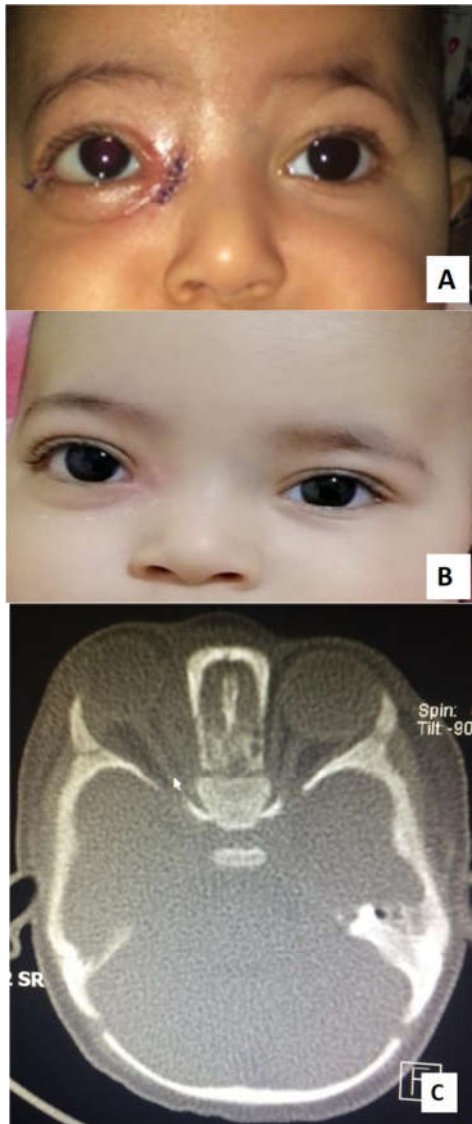
در تصویربرداری MRI، وجود فضاهای متعدد سیستیک همراه با دیواره‌های نازک به نفع وجود آبسه‌های متعدد بود که تمام فضای اربیت را اشغال کرده بود و دیواره آن‌ها Enhance می‌شد (تصویرهای ۱- B، C، D).

نوزاد بستری شد و آنتی بیوتیک وریدی (کفلین ۵۰ میلی گرم به ازای هر کیلوگرم روزانه در چهار دوز منقسم) و قطره سولفاستامید چشمی ۱۰ درصد (هر ۶ ساعت) تجویز گردید.



تصویر ۱- A: چهره شیرخوار را هنگام مراجعه به درمانگاه مشاهده می‌کنید. التهاب، تورم و اربیت بافت‌های نرم اطراف کانتوس داخلی و بیشتر در پلک تحتانی به همراه بیرون‌زدگی (پروپتوزیس) قابل توجه و کم‌ویس خیلی مختصر. B: مقطع اگزیمال T1W MRI اربیت با تزریق کنتراست که بیرون‌زدگی شدید چشم راست و فضاهای کیستیک متعدد رتروبولبار که به طور کامل فضای اربیت را پر کرده‌اند و جدار آن‌ها Enhancement پیدا کرده است، را نشان می‌دهد. C: مقطع کورونال T2W MRI اربیت فضاهای متعدد هیپرسیگنال را در فضای اینتراکونال نشان می‌دهد. D: مقطع اگزیمال T2W MRI اربیت که آبسه‌های متعدد را در قسمت تحتانی اربیت نشان می‌دهد.

نازولاکریمال نیز به ندرت گزارش شده‌اند^۴. با توجه به عامل ایجادکننده داکریوسیستیت، سن ابتلا متفاوت است. به طور مثال در موارد داکریوسل سن ابتلا در حدود ۱۰ تا ۱۲ روز بعد از تولد و در مواردی که علت، انسداد مادرزادی مجرای اشک است سن ابتلا حدود یک تا سه هفته بعد از تولد و در مواردی که به علت انسداد ناشی از ضربه مجرای نازولاکریمال باشد، سن ابتلا بالاتر و حدود ۹ تا ۱۰ سال گزارش شده است^۵.



تصویر ۲- A: چهره شیرخوار را دو روز بعد از جراحی نشان می‌دهد که بهبودی قابل ملاحظه‌ای در التهاب بافت‌های نرم اطراف اربیت و کاهش پروپتوزیس قابل توجه است. B: بهبود کامل علائم التهابی بعد از سه ماه پیگیری. C: تصویر CT اسکن اگزیتال دو روز بعد از جراحی بهبود قابل توجه آبسه‌های اربیتال و کاهش پروپتوزیس را نشان می‌دهد، بقایای توده التهابی در قسمت داخلی (مدیال) اربیت دیده می‌شود.

دو روز پس از دریافت آنتی‌بیوتیک وریدی، تحت بیهوشی عمومی از طریق اربیتوتومی قدامی از راه پوست به روش لینچ (Modified Lynch) و اربیتوتومی ترانس کونژ از فورنیکس تحتانی همراه با کانتوتومی لترال، درناژ آبسته‌های اربیت صورت گرفت. مایع موکوسی چرکی (موکوپروولانت) خارج گردید و آبسه‌ها تا حد امکان تخلیه شدند. در همان جلسه پروبینگ مجرای نازولاکریمال انجام شد. در قسمت انتهایی مجرای اشک، انسداد وجود داشت که با پروب بومن 00 باز شد. سپس شستشوی مجرای اشک و ساکشن مایع از زیر توربینیت تحتانی بینی انجام شد. اسمیر و کشت نمونه مایع درناژ شده از کیست‌ها پس از یک هفته منفی گزارش شد که احتمال می‌رود به دلیل دریافت دفعات متعدد آنتی‌بیوتیک سیستمیک می‌باشد.

در معاینه زیر بیهوشی، فشار چشم درگیر ۳۱ میلی‌متر جیوه بود و در معاینه اتاق خلفی، استریای شبکیه و ادم عصب اپتیک مشهود بود.

پس از جراحی، بیرون‌زدگی چشم و تورم بافت‌های نرم اطراف اربیت به طور قابل ملاحظه‌ای کاهش یافت (تصویر ۲- A). در فوندوسکوپي مجدد، ادم عصب بینایی و استریاهای شبکیه از بین رفته بود.

دو روز پس از جراحی، تصویربرداری CT اسکن اربیت انجام شد. فضای کیستیک کامل برطرف شده بود و تنها انفیلتراسیون مختصر در بخش داخلی اربیت بدون فضای کیستی مشاهده شد و میزان پروپتوز نیز کاهش یافته بود. (تصویر ۲- B).

آنتی‌بیوتیک وریدی و پماد اریترومايسين چشمی تا سه روز بعد ادامه پیدا کرد. شیرخوار با آنتی‌بیوتیک خوراکی سفالکسین (۱۲۵ mg/5cc) با مقدار ۵ میلی‌لیتر هر ۶ ساعت) و حال عمومی خوب مرخص شد. طی سه ماه پیگیری، تمامی علائم التهابی از بین رفت (تصویر ۲- C).

بحث

در این مقاله ما موردی از تشکیل آبسه‌های متعدد و گسترده اربیت، ثانویه به داکریوسیستیت درمان نشده در یک شیرخوار ۵ ماهه را معرفی کردیم که به طور موفقیت‌آمیزی با درمان طبی و جراحی بهبود یافت.

داکریوسیستیت حاد در کودکان اغلب در زمینه انسداد مادرزادی مجرای اشک ایجاد می‌شود اما عوامل دیگر شامل سینوزیت، انسداد اکتسابی مجرای نازولاکریمال به علت ضربه، جسم خارجی و عفونت مستقیم کیسه اشکی بدون انسداد مجرای

داکریوسیستیت حاد در کودکان نیاز به درمان دارویی و مداخله جراحی اورژانسی دارد تا از ایجاد عوارض شدیدی مانند ایجاد فیستول به پوست و سلولیت پره سپتال و سلولیت اربیت و مننژیت جلوگیری شود.^{۷،۱۱}

برای درمان آبسه اربیت ثانویه به داکریوسیستیت پوشش آنتی‌بیوتیک وریدی با طیف وسیع، درناژ آبسه و درمان انسداد مجرای نازولاکریمال لازم است. وقتی چند روز قبل از انجام پروبینگ، درمان آنتی‌بیوتیک شروع شود، نتیجه پروبینگ و برطرف شدن تنگی مجرای اشکی بهتر خواهد بود و نیاز به پروبینگ مجدد کمتر است.^۹ در بیمار ما، دو روز قبل از جراحی درمان آنتی‌بیوتیک وریدی شروع شد و روز سوم، جراحی تخلیه آبسه و پروبینگ صورت گرفت و چند روز پس از جراحی، درمان آنتی‌بیوتیکی وریدی ادامه پیدا کرد و علائم بیمار به طور قابل ملاحظه‌ای بهبود یافت.

در برخی گزارش‌ها، برای باز کردن انسداد مجرای نازولاکریمال نیاز به برش از داخل بینی به وسیله تیغ وجود داشت.^۲ گاهی نیز نیاز به جراحی از طریق بینی برای برداشتن کیست داکتال اینترانازال وجود دارد که بیشتر در نوزادان اتفاق می‌افتد.^۹ در بیمار ما، با پروبینگ به تنهایی انسداد مجرای نازولاکریمال برطرف شد. در چند مورد از آبسه اربیت ثانویه به داکریوسیستیت ناشی از داکریوسل، ارتباط بین آبسه اربیت و ساک اشکی مطرح شد، به طوری که با کمک اندوسکوپ از راه بینی تخلیه کیسه اشکی و آبسه اربیت هم زمان انجام شده است.^{۹،۱۰}

در این مقاله، یک مورد به نسبت نادر از آبسه‌های متعدد اربیت ناشی از داکریوسیستیت درمان نشده در یک شیرخوار ۵ ماهه، ثانویه به انسداد مادرزادی مجرای اشک معرفی شد. وسعت‌درگیری اربیت و آبسه‌های تشکیل شده بیشتر از موارد گزارش شده قبلی بود.^{۲،۵،۱۰}

نتیجه‌گیری

داکریوسیستیت حاد ناشی از انسداد مادرزادی مجرای نازولاکریمال در کودکان به ندرت ممکن است به سمت خلف گسترده شود و اگر با تاخیر درمان گردد، می‌تواند سبب تشکیل آبسه‌های متعدد اربیت شود. برای درمان پوشش آنتی‌بیوتیک با طیف گسترده، اربیتوتومی و تخلیه آبسه‌ها و همچنین پروبینگ برای برطرف کردن انسداد مجرای نازولاکریمال ضروری است.

با توجه به موقعیت آناتومیک کیسه اشکی که جلوی اربیت قرار دارد و وجود سدهای طبیعی بافتی از جمله دیواره (سپتوم) اربیت که پشت کیسه اشکی به ستیغ خلفی اشکی می‌چسبد، شاخ خلفی لیگامان کانتوس داخلی و سر پره سپتال و پره تارسال عضله اربیکولاریس، عفونت بافت نرم در داکریوسیستیت به ندرت به سمت اربیت گسترش می‌یابد^۷ و در اغلب موارد گسترش به سمت قدام است که منجر به ایجاد سلولیت پره سپتال و یا تشکیل آبسه زیرجلدی و یا ایجاد فیستول کیسه اشکی به پوست می‌شود.^{۲،۵}

در نوزادان و شیرخواران چون بافت‌های همبند دیواره اربیت به خوبی تشکیل نشده‌اند و سدهای بافتی انسجام لازم را ندارند، امکان گسترش عفونت به خلف و ایجاد آبسه اربیت بیشتر از بالغین می‌باشد. به همین دلیل توصیه شده است در نوزادان به خصوص در مواردی که التهاب وجود دارد از انجام ماساژ شدید که سبب گسترش عفونت به سمت خلف می‌شود، پرهیز شود.^۵

وقتی عفونت به سمت خلف گسترش می‌یابد می‌تواند سبب سلولیت اربیت و به ندرت آبسه اربیت شود.^۴ سلولیت اربیت اغلب با محدودیت حرکات چشم و کموزیس شدید همراه است اما وقتی آبسه تشکیل می‌شود با وجود بیرون‌زدگی و محدودیت حرکات چشم، کموزیس کاهش می‌یابد که ممکن است همراه کننده باشد.^۸ در بیمار ما نیز پروپتوز شدید و کموزیس مختصر وجود داشت.

آبسه اربیت یک عارضه نادر و در عین حال خطرناک داکریوسیستیت می‌باشد. در مطالعه Lawless و Martin،^{۱۱۲} از ۱۱۲ کودک مبتلا به سلولیت اربیت تنها در ۳ درصد داکریوسیستیت عامل زمینه‌ای بود.^۸ آبسه اربیت علاوه بر این که تهدیدکننده بینایی است می‌تواند با گسترش به سمت مغز و ایجاد عوارضی همچون مننژیت تهدیدکننده حیات باشد.

تعداد کمی گزارش از آبسه اربیت ثانویه به داکریوسیستیت در کودکان وجود دارد.^{۲،۵،۹،۱۰} در اغلب گزارش‌های قبلی، آبسه اربیت ثانویه به داکریوسیستیت شامل یک یا دو آبسه بوده است.^{۲،۵،۱۰} اما موردی که ما گزارش کردیم شامل آبسه‌های متعدد اربیت بود که تا راس اربیت گسترش داشت. در بیمار ما علت ایجاد این آبسه‌های متعدد و گسترده، احتمالاً درمان ناکافی و عدم مداخله جراحی به موقع بوده است. آبسه‌هایی که همانند بیمار ما در فضای اینتراکونال قرار دارند با احتمال بیشتری می‌توانند سبب کاهش دید شوند.^۷

منابع

1. Guerry D, Kendig EL. Congenital impatency of the nasolacrimal duct. *Arch Ophthalmol* (Chicago, Ill. : 1929), 1948;39:193-204.
2. Weiss GH, Leib ML. Congenital dacryocystitis and retrobulbar abscess. *J Pediatr Ophthalmol Strabismus* 1993;80:271-2.
3. Pollard ZF. Treatment of acute dacryocystitis in neonates. *J Pediatr Ophthalmol Strabismus* 1991;28;341-4.
4. Alaboudi A. Acute dacryocystitis in pediatric patients and frequency of nasolacrimal duct patency. *Orbit (London)* 2020;40:18-23.
5. Mohan ER, Chandravanshi SCL, Udhay P. Retrobulbar orbital abscess secondary to dacryocystitis in a neonate. *Ophthalmic Plastic and Reconstructive Surgery* 2007;23:238-40.
6. Ali MJ. Pediatric Acute Dacryocystitis. 2015;31:341-7.
7. Maheshwari R, Maheshwari S, Shah T. Acute dacryocystitis causing orbital cellulitis and abscess. *Orbit* 2009'28:196-9.
8. Lawless M, Martin F. Orbital cellulite and preseptal cellulite in childhood. *Australian and New Zealand Journal of Ophthalmology* 1986;14:211-9.
9. Campolattaro BN, Lueder GT, Tychsen L. Spectrum of pediatric dacryocystitis: Medical and surgical management of 54 cases. *J Pediatr Ophthalmol Strabismus* 1997;34:143-53.
10. Juul-Dam M. Bilateral dacryocystitis complicated by unilateral retrobulbar abscess in a five-week-old infant. *Orbit (London)* 2020;39:209-11.
11. Wladis EJ. Clinical and microbiologic features of dacryocystitis-related orbital cellulitis. *Orbit* 2016;35:258-61.