

بررسی ارزش تشخیصی سینتی گرافی با رادیو داروی ^{99m}Tc -Tetrofosmin در ندول های غیر کار کردی تیروئید

دکتر محمد افتخاری، دکتر محسن ساغری، دکتر محمد هادی نورانی، دکتر ارمغان فرد
اصفهانی، دکتر داود بیکی، دکتر بابک فلاحی

موسسه تحقیقات پزشکی هسته ای، بیمارستان دکتر شریعتی، دانشگاه علوم پزشکی و خدمات بهداشتی - درمانی تهران
(تاریخ دریافت: ۸۳/۱۰/۱۴، تاریخ اصلاح: ۸۴/۴/۴، تاریخ پذیرش: ۸۴/۴/۲۰)

چکیده

مقدمه: رادیوداروهای متعددی از جمله گالیوم-۶۷، تالیوم-۲۰۱ و سستامیبی (^{99m}Tc -MIBI) جهت افتراق ندولهای خوش خیم و بدخیم تیروئید بکار رفته اند. تترافوسمین یک رادیوداروی کاتیونی چربی دوست بوده و مانند سستامیبی ممکن است در تومورهای تیروئیدی افزایش جذب نشان دهد. بدین منظور در این مطالعه ارزش تشخیصی سینتی گرافی با تترافوسمین جهت افتراق ضایعات بدخیم تیروئید از ندول های خوش خیم بررسی شد.

روش بررسی: در این مطالعه ۱۰۸ بیمار که در اسکن تیروئید با تکنزیوم ندول سرد داشتند (۳۳ بیمار کانسر تیروئید و ۷۵ بیمار با ندول خوش خیم) مورد بررسی قرار گرفتند تا ارزش تشخیصی اسکن تترافوسمین مشخص شود. ۱۵، ۶۰ و ۱۲۰ دقیقه بعد از تزریق داخل رگی ۲۰ میلی کوری رادیوداروی تترافوسمین (^{99m}Tc -Tetrofosmin) سینتی گرافی در نمای قدامی با دستگاه دوربین گاما انجام گرفت. بررسی تمامی تصاویر توسط دو متخصص پزشکی هسته ای بصورت جداگانه انجام شد. افزایش جذب در تصاویر تاخیری نشانگر مثبت بودن تست از نظر بدخیمی بوده است. برای همه بیماران بیوپسی با سوزن ظریف FNA انجام شد. ۵۲ بیمار نهایتاً جراحی شدند و برای ۵۶ بیمار عمل جراحی تیروئیدکتومی انجام نگرفت. این ۵۶ بیمار همگی دو نمونه FNA منفی با فاصله زمانی ۴ تا ۱۴ ماه داشته اند.

یافته‌ها: ۴۵ بیمار از ۱۰۸ بیمار افزایش جذب تاخیری تترافوسمین را نشان داده اند که از این تعداد ۲۷ مورد در پاتولوژی بدخیمی تیروئیدی داشتند. ۱۸ بیمار با وجود خوش خیم بودن ضایعه افزایش جذب تاخیری را نشان دادند. شاخصهای ارزیابی دقت تشخیصی شامل حساسیت، ویژگی، ارزش اخباری مثبت، ارزش اخباری منفی و دقت تشخیصی (accuracy) در این مطالعه به ترتیب ۸۱/۸، ۷۶/۰، ۵۴/۰، ۹۰/۴ و ۷۷/۷ درصد بدست آمده است.

نتیجه گیری: اسکن تترافوسمین، بویژه در مواردی که FNA غیر تشخیصی بوده و تصمیم گیری برای جراحی مشکوک باشد، روشی نسبتاً حساس برای تشخیص ندولهای بدخیم تیروئید است. اما چون این روش از ویژگی بالایی برخوردار نیست، برای افتراق دقیق ضایعات بدخیم از ندول های خوش خیم مناسب نمی باشد.

واژه های کلیدی: تترافوسمین، سینتی گرافی، بدخیمی، ندول سرد تیروئید

مقدمه

تعیین نوع ندول تیروئید بکار رفته اند (۴-۶). این عوامل تصویربرداری غیر اختصاصی تومور، ویژگی (Specificity) پایین سیتی گرافی با ^{131}I ، ^{123}I و $^{99\text{m}}\text{TcO}_4^-$ ، سونوگرافی، CT- scan، و MRI را تا حدی جبران می کنند. تترافوسمین ($^{99\text{m}}\text{Tc}$ - Tetrofosmin) یک رادیو داروی کاتیونی لیپوفیلیک است که از دسته دی فوسفین ها (diphosphine) می باشد و همراه با MIBI جهت تصویر برداری پرفیوژن قلب ساخته شده و سپس خاصیت توموریابی این دو ترکیب شناخته شد. گزارشهایی از جذب این رادیودارو در تومورهای ریه، پستان، تیروئید و پاراتیروئید نیز موجود است (۷-۱۲). در مطالعات انجام شده، حساسیت و ویژگی MIBI و تترافوسمین مشابه هم گزارش شده است و حدود ۸۰-۹۵ درصد گزارش گردیده است (۱۳-۱۴، ۱۶). این مطالعه بر آن است تا ارزش تشخیص این تکنیک سیتی گرافیک را تعیین کند.

روش بررسی

تمامی بیمارانی که وارد مطالعه شدند دارای ندول سرد (غیرکارکردی) در اسکن تیروئید با رادیوداروی $^{99\text{m}}\text{TcO}_4^-$ بودند. تمامی این بیماران مورد بررسی سیتی گرافیک با رادیوداروی $^{99\text{m}}\text{Tc}$ -Tetrofosmin (Myoview, Amersham Co., United Kingdom) قرار گرفتند. ۱۵، ۶۰ و ۱۲۰ دقیقه پس از تزریق ۲۰ میلی کوری (740 MBq) رادیودارو، تصاویر پلانار پنج دقیقه ای از ناحیه قدام گردن توسط دستگاه دوربین گاما ADAC با کولیماتور LEAP گرفته شد.

تصاویر توسط دو متخصص پزشکی هسته ای که از شرح حال بیمار و جواب FNA بیمار اطلاعاتی نداشتند، گزارش گردید. افزایش جذب در تصاویر تاخیری (۱۲۰ دقیقه) به عنوان مثبت از نظر بدخیمی و عدم جذب یا جذب یکسان با سایر قسمت‌ها ی تیروئید به عنوان منفی از نظر بد خیمی در نظر گرفته شد.

برای تمام بیماران بیوپسی با سوزن ظریف fine needle aspiration (FNA) طبق روش استاندارد انجام شد و توسط پاتولوژیست گزارش گردید. بیمارانی که FNA آنان از نظر بدخیمی مثبت یا مشکوک بود، بیمارانی که اسکن با تترافوسمین در آنها مثبت بود و آنها که با توجه به معاینه کلینیکی احتمال بدخیمی در آنها مطرح بود، نهایتاً جراحی شده و پاتولوژی بعنوان استاندارد طلایی در آنها در نظر گرفته شد. بیمارانی که

ندول های تیروئید بسیار شایع بوده و حدس زده می شود که ۴-۷٪ افراد بالغ ندول قابل لمس تیروئید داشته باشند. اتوپسی و سونوگرافی با رزولوشن بالا نشان داده است که ۵۰٪ افراد بالغ ندول تیروئید دارند. بر خلاف شیوع بالای ندول تیروئید، ندول های بد خیم تیروئید نسبتاً نادرند (۱). ندولهای بد خیم تیروئید ۱٪ کل بد خیمی ها و ۰/۵٪ کل مرگ های وابسته به سرطان را شامل می شوند (۱). بدلیل فراوانی ندول های تیروئید، عدم شیوع نسبی سرطان تیروئید و موربیدیتی و مورتالیتی پایین مربوط به سرطان تیروئید (۲)، در مورد شیوه برخورد و درمان بیماران مبتلا به ندول منفرد تیروئید اختلاف نظر وجود دارد و پزشکان با این مشکل اساسی روبرو هستند که چگونه تعداد محدود بیماران با ندول بدخیم را که احتیاج به عمل جراحی تیروئیدکتومی دارند از تعداد فراوان بیماران با ندول تیروئید خوش خیم افتراق دهند.

بررسی ندول های منفرد تیروئید برای افتراق ضایعات خوش خیم با علل مختلف از یک ندول تیروئید بدخیم مورد توجه می باشد تا از انجام مداخله جراحی غیر ضروری (تیروئیدکتومی یا لوبکتومی) در افراد با ضایعه خوش خیم اجتناب شود.

بررسی بیماران با ندول منفرد تیروئید شامل شرح حال و معاینه بالینی، تست های کارکردی تیروئید (TFT)، درمان ساپرسیو تیروئید، تصویر برداری تیروئید و بیوپسی از تیروئید است (۲).

سیتی گرافی از تیروئید با ید رادیواکتیو (^{131}I) یا ^{123}I یا تکنزیوم رادیواکتیو ($^{99\text{m}}\text{TcO}_4^-$) که در گذشته برای افتراق ضایعات خوش خیم از بدخیم استفاده می شد، جزئی اساسی در بررسی ندول های تیروئید محسوب می شود (۳). اگر خصوصیات سیتی گرافیک همه ندول ها در نظر گرفته شود، ۸۴٪ ندول های تیروئید سرد یا هیپو اکتیو، ۱۰/۵٪ گرم یا ایزواکتیو و ۴٪ داغ یا هیپراکتیو هستند. تقریباً ۱۶٪ از ندول های سرد، ۹٪ از ندول های گرم و ۴٪ از ندول های داغ بدخیم هستند. بنابراین این اگر ندولی سرد باشد، حساسیت سیتی گرافی ۸۷٪ ولی ویژگی آن برای بدخیمی تنها ۳۰٪ است (۱). رادیو داروهای متعدد دیگری نیز جهت بررسی ندول های تیروئید مورد استفاده قرار گرفته اند. $^{99\text{m}}\text{Tc}$ -sestamibi، ^{67}Ga ، ^{201}Tl همگی رادیو داروهای تومور یابی هستند که برای

تیروئیدکتومی انجام شد دارای ضایعات خوش خیم از جمله آدنوم، گواتر آدنوماتوس و تیروئیدیت بودند. ۵۶ بیمار دیگر که جراحی برای آنها انجام نشد همگی دارای دو جواب FNA منفی از نظر بدخیمی بودند که به فاصله حداقل چهار ماه و حداکثر چهارده ماه انجام شده بود. بنابراین نهایتاً ۷۵ بیمار دارای ضایعه خوش خیم بودند. از ۳۳ بیمار کانسر تیروئید، ۲۷ بیمار کانسر پاپیلاری (papillary carcinoma)، ۵ بیمار کانسر فولیکولار (follicular carcinoma) و یک بیمار کانسر مدولاری (medullary carcinoma) داشتند (نمودار ۱).

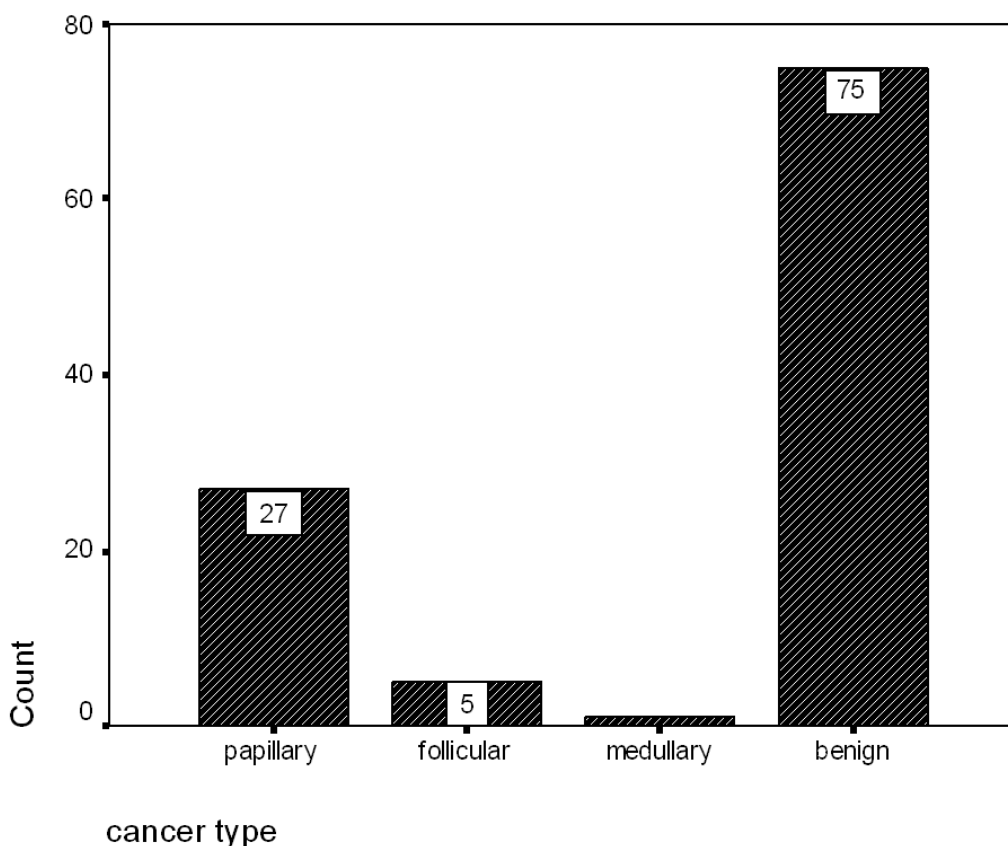
در ۲۷ بیمار کانسر تیروئید، اسکن با رادیوداروی تترافوسمین افزایش جذب تاخیری نشان داد و بدخیم تلقی گردید که شامل ۲۲ بیمار کانسر پاپیلاری، ۴ بیمار کانسر فولیکولار و یک بیمار کانسر مدولاری بود. در ۶ بیمار دیگر کانسر تیروئید، اسکن تترافوسمین منفی گزارش شد، در حالی که گزارش FNA و پاتولوژی هر دو نشانگر وجود بدخیمی در ضایعه بودند. این ۶ بیمار شامل ۵ مورد کانسر پاپیلاری و ۱ مورد کانسر فولیکولار بودند.

جراحی نشدند دارای دو تست FNA منفی بودند که با فاصله زمانی مناسب انجام گرفته بوده و نشانگر خوش خیم بودن ضایعه و معادل استاندارد طلائی در نظر گرفته شد.

یافته‌ها

این مطالعه با هدف تعیین ارزش تشخیص سیتی گرافی با رادیوداروی تترافوسمین در ندول‌های سرد تیروئید بر روی ۱۰۸ بیمار که در سیتی گرافی با ^{99m}TcO₄⁻ ندول سرد تیروئید را نشان داده بودند، انجام گرفت. متوسط سن بیماران ۴۵/۳۰ سال (حد اقل سن ۱۷ سال و حد اکثر سن ۷۹ سال) بود. بیشترین تعداد بیماران این مطالعه در دهه پنجم زندگی (۴۰ - ۵۰ سال) قرار داشتند. از کل بیماران ۸۴ نفر زن (۷۷/۸٪) و ۲۴ نفر مرد (۲۲/۲٪) بودند.

از یکصد و هشت بیمار مورد مطالعه ۵۲ نفر در نهایت جراحی شدند که برای ۳۳ بیمار (۳۰/۵٪) بوسیله پاتولوژی کانسر تیروئید تشخیص داده شد و ۱۹ بیمار دیگر که برای آنها عمل جراحی



نمودار ۱- نمودار توزیع فراوانی نوع ضایعه (فوش خیم یا بد خیم)

نمونه گیر و مهارت پاتولوژیست رنج می برد (۱۵). هدف متخصصان پزشکی هسته ای یافتن رادیو دارویی است که به طور اختصاصی در بافت های بدخیم تیروئید جذب شده و بتواند به این شکل ضایعات خوش خیم را از ضایعات بدخیم افتراق دهد. چندین رادیو دارو به این منظور به کار گرفته شده اند. از این میان Ga-67 برای تشخیص کانسر تمایز نیافته Anaplastic carcinoma ویژگی بالایی داشته است. چندین مطالعه با Tl-201 و ^{99m}Tc-MIBI جهت بررسی ندول های تیروئید انجام شده است. این مطالعات نشان دهنده حساس بودن این رادیو داروها جهت تشخیص ندول های بدخیم بوده اند. مطالعات مختلف حساسیت ۱۰۰ - ۸۰ درصد و ویژگی ۹۰-۳۰ درصد را برای این دو رادیو دارو نشان داده اند. بعلاوه برخی از محققین همراه کردن تصاویر ابتدایی و تاخیری را باعث بهبود دقت تشخیصی تست دانسته اند (۱۳و۱۴). در این مطالعه ۱۰۸ بیمار با ندول منفرد سرد مورد بررسی قرار گرفتند. از این تعداد ۳۳ بیمار (۳۰/۵٪) کانسر تیروئید داشتند. شیوع نسبتا بالای بدخیمی در این مطالعه تا حدی به علت خطای نمونه گیری selection bias بوده است، چون تعدادی از بیماران مورد مطالعه افرادی بودند که با FNA تشخیص بدخیمی برای آنان مطرح شده بود. از ۳۳ مورد کانسر تیروئید، اسکن تترافوسمین در ۲۷ بیمار افزایش جذب تاخیری را نشان داد (حساسیت ۸۱/۸٪). ویژگی تست در این مطالعه کمی کمتر بوده است (ویژگی ۷۶/۰٪). ارزش اخباری مثبت، ارزش اخباری منفی و دقت تشخیصی accuracy نیز به ترتیب ۵۴/۰٪، ۹۰/۴٪ و ۷/۷۷٪ بدست آمدند. این نتایج با نتایج بررسی های قبلی با رادیو داروهای Tl-201 و ^{99m}Tc-MIBI مطابقت دارند.

بیمارانی که نهایتا تشخیص ضایعه خوش خیم برای آنها گذاشته شد، شامل ۷۵ نفر (۶۰/۵٪) بودند. از این تعداد ۱۸ بیمار در اسکن تترافوسمین افزایش جذب رادیو دارو در تصاویر تاخیری دو ساعته که به نفع بدخیمی است، داشتند (مثبت کاذب) و در ۵۷ بیمار یافته های اسکن به نفع خوش خیم بودن ضایعه بوده است. تعداد ۱۸ مورد مثبت کاذب شامل ۱۵ مورد آدنوم و دو مورد تیروئیدیت مشاهده گردید. با توجه به نتایج بدست آمده جدول ۴×۴ جهت محاسبه ارزش تشخیص تستها تنظیم شد (جدول ۱) و معیار های ارزش تشخیص شامل حساسیت، ویژگی، ارزش اخباری مثبت و ارزش اخباری منفی محاسبه شدند. بدین ترتیب حساسیت، ویژگی، ارزش اخباری مثبت و ارزش اخباری منفی اسکن با رادیو داروی تترافوسمین در این مطالعه به ترتیب ۸۱/۸، ۷۶/۰، ۵۴/۰ و ۹۰/۴ درصد بوده است. دقت تشخیصی این تست در این مطالعه نیز ۷۷/۷ درصد محاسبه شد.

بحث و نتیجه گیری

تقریبا ۲۵ - ۵ درصد ندول های منفرد تیروئید بدخیم هستند، با این وجود پیش آگهی بیماری در اکثر موارد خوب است. بدلیل موربیدیتی و مورتالیتی مرتبط با بیماری و درمان بیماری، برخورد و پی گیری مناسب بیماری ضروری بنظر می رسد (۷). معاینه و لمس گردن، سونوگرافی و سیتی گرافی با ^{99m}TcO₄ - و I-131 روش های اساسی بررسی ندول های تیروئید هستند. اما هیچکدام ویژگی کافی برای تشخیص بدخیمی را دارا نیستند. در حال حاضر بیوپسی سوزنی با سوزن ظریف FNA روش استاندارد و مناسب در بیماران با تیروئید ندولر است. اما این روش نیز از محدودیت هایی مانند وابستگی به مهارت پزشک

جدول ۱- جدول چهارتایی جهت مناسبه ارزش تشخیصی اسکن تترافوسمین برای افتراق ندول های بدخیم از ندول های خوش خیم

	خوش خیم	FNA یا بیوپسی اسکن با Tetrofosmin
بدخیم	۵۷	خوش خیم
۶	۱۸	بدخیم
۲۷		

قیمت مناسب و در دسترس بودن، این روش هنوز دقیق ترین و به صرفه ترین جهت افتراق ندول های بدخیم از خوش خیم محسوب می شود.

سیتی گرافی با رادیو داروی ^{99m}Tc-Tetrofosmin یک روش نسبتا حساس و مفید در بررسی ندول های تیروئید است. اما بعلت پایین بودن ویژگی، این تست نمی تواند بخوبی ندول های خوش خیم و بدخیم را افتراق دهد. بنابراین در مواردی که سیتولوژی FNA مشکوک است یا به دلیلی نمونه ناکافی است و یا انجام FNA غیر مجاز است (بعضی از شرایط و بیماریهای خونریزی دهنده) احتمال بدخیمی می تواند با انجام سیتی گرافی با ^{99m}Tc-Tetrofosmin رد شود زیرا ارزش اخباری منفی تست ۹۰/۴٪ می باشد.

در پایان متذکر میگردد که مطالعات بیشتر با گروههای بزرگتری از بیماران با ندول های بدخیم، ارزش تشخیصی این تست را دقیق تر مشخص می نماید.

مکانیسم جذب دقیق تترا فوسمین هنوز نامعلوم است، اما تصور می شود که مکانیسم جذب آن با MIBI مشابه باشد. جذب تترافوسمین با عواملی چون جریان خون، زنده بودن سلول (viability)، درجه بدخیمی، پتانسیل غشاء سلولی و تراکم میتوکندری در ارتباط است.

از آنجایی که تعیین ارزش تشخیص FNA و مقایسه آن با اسکن تترافوسمین جزو اهداف این پژوهش نبوده است، شاخص های ارزش تشخیص FNA در نتایج این تحقیق ذکر نشده اند. اما نگاه دقیق به این شاخص ها در این مطالعه و مطالعات دیگر بیانگر نکات بسیار ارزشمندی است. از آنجاییکه موارد نمونه ناکافی و موارد indeterminate در این مطالعه تکرار شده اند، تعیین حساسیت (sensitivity) تست FNA مقدور نمی باشد. اما ویژگی این تست در مطالعه ۱۰۰٪ بوده است. با توجه به حساسیت نسبتا بالای FNA در مطالعات متعدد (۹۵ - ۸۰٪) و ویژگی بسیار خوب این روش (۹۰ - ۱۰۰٪) و همچنین

منابع

1. Tyler DS, Shaha AR, Udelsman RA, Sherman SI, Thompson NE, Moley JF, Evans DB. Evaluation of solitary thyroid nodules. *Ann of Surg Oncol*. 1999; 7(5): 376-398.
2. Sandler MP, Coleman RE, Patton JA, Wackers FJT, Gottschalk A. *Diagnostic nuclear medicine: Fourth ed.* Philadelphia, USA, Lippincott Williams & Wilkins, 2003; 635-643.
3. Erdem S, Bashekim C, Kizilkaya E, Ince M, Karsli F. Clinical application of ^{99m}Tc-Tetrofosmin scintigraphy in patients with cold thyroid nodules: Comparison with color doppler sonography. Lippincott-Raven publishers, 1997; 22(2): 76-79.
4. Senga O, Mijakawa H, Shirota H. Comparison of Tl-201 chloride and Ga-67 citrate scintigraphy in the diagnosis of thyroid tumor. *Concise communication. J Nucl Med*. 1982; 23: 225-231.
5. Tonami N, Bunko H, Mishigishi T. Clinical application of thallium-201 scintigraphy in patients with cold thyroid nodules. *Clin Nucl Med*. 1978; 3: 217- 223.
6. F-Arai S, Katayama M, Yokoyama H. Thyroid scintigraphy in patients with thyroid tumors using Tc-99m-hexakis 2-methoxy isobutyl isonitrile. *Kaku Igaku* 1994; 31: 1335- 1341.
7. Kanmaz B, Erdil TY, Yardi OF, Sayman HB, Kabasakal L. The role of ^{99m}Tc-Tetrofosmin in evaluation of thyroid nodules. *Nucl Med Commun*. 2000; 21:333-339.
8. Basoglu T, Shahin M, Coskun C, Koparan A, Bernay I, Erkan L. Technetium-99m-tetrofosmin uptake in malignant lung tumors. *Eur J Nucl Med* 1995; 22: 687-689.
9. Rambaldi PF, Mansi L, Procaccini E, Di Gregorio F, Del Vecchio E. Breast cancer detection with Tc-99m-tetrofosmin. *Clin*