

بررسی اثرات تغییر وضعیت بدن روی اندازه و شدت سوفل نارسایی دریچه میترال در کودکان ۱۵-۱۰ ساله مبتلا به پرولاپس دریچه میترال با استفاده از اکوکاردیوگرافی دوبعدی

پریدخت نخستین داوری* (M.D)، محمدیوسف اعرابی مقدم (M.D)، محمود معراجی (M.D)، اکبر شاه محمدی (M.D)، عامر یزدان پرست (M.D)
دانشگاه علوم پزشکی ایران، مرکز بیماری‌های قلب و عروق، بیمارستان قلب شهید رجایی

خلاصه

سابقه و هدف: پرولاپس دریچه میترال (Mitral valve prolapse, MVP) یکی از سندرم‌های شایع سایکوسوماتیک در انسان است. سالیان درازی است که تأثیر برخی از تغییرات وضعیت بدن روی سوفل‌های قلبی، شناخته شده است. در این پژوهش، شدت و اندازه سوفل نارسایی میترال (Mitral regurgitation, MR) در بیماران دچار MVP و تغییرات آن در وضعیت‌های خوابیده به پشت و ایستاده بررسی شد.

مواد و روش‌ها: ۱۲ بیمار با میانگین سنی $12/5 \pm 2$ سال (با ۲ انحراف استاندارد) و میانگین وزن 50 ± 6 کیلوگرم (با ۲ انحراف استاندارد) که با گروه کنترل (۱۲ نفر) مطابقت داشتند، برای این پژوهش انتخاب شدند. پارامترهای زیر در وضعیت‌های فوق‌الذکر، جداگانه اخذ گردید: حجم پایان سیستول بطن چپ، حجم پایان دیاستول بطن چپ، ضربان قلب، فاصله موج Q تا شروع موج MR در اکوی داپلر (Q-W interval) و انتگرال سرعت زمان (Velocity time integration, VTI). برای محاسبه اندازه و شدت سوفل MR، پس از حذف برخی فاکتورهای مداخله‌گر مهم تحلیل آماری با فرضیه آزمون و به روش مقایسه زوج‌ها انجام گردید.

یافته‌ها: بیماران پس از انجام آزمون و با توجه به نحوه پاسخ، به دو گروه تقسیم شدند: گروه الف) گروه پاسخ‌دهنده مثبت؛ شامل ۸ بیمار (۶۷٪) و گروه ب) گروه پاسخ‌دهنده منفی؛ شامل ۴ بیمار (۳۳٪). در گروه الف به دنبال کاهش مشهود حجم بطن چپ در وضعیت ایستاده، اندازه سوفل (کاهش (Q-W interval) و شدت سوفل (افزایش VTI) پاسخ چشم‌گیری در داپلر اکوکاردیوگرافی نشان داد ($P=0/005$ در مقایسه با گروه کنترل). در پنج بیمار از ۸ بیمار گروه "الف" (۶۳٪) حرکات غیرطبیعی دیواره بطنی (Focal ventricular dyskinesia) نیز مشاهده گردید. این حرکات غیرطبیعی دیواره بطنی در بیماران گروه "ب" تنها در یک نفر (۲۵٪) دیده شد.

نتیجه‌گیری: نتایج فوق نشان می‌دهند که کاهش حجم بطن چپ در وضعیت ایستاده موجب بروز افزایش در اندازه و شدت سوفل MR در نزد بیماران مبتلا به MVP گردیده است. عدم کاهش حجم بطن چپ در ۳۳٪ بیماران و نیز در ۱۷٪ از جمعیت گروه کنترل نشانه آن است که با تغییر وضعیت بدن همواره نمی‌توان انتظار تغییر در حجم بطن چپ را داشت (نسبت شانس $OR < 1$).

کلمات کلیدی: پرولاپس دریچه میترال، تغییر وضعیت بدن، شدت سوفل نارسایی دریچه میترال، انتگرال زمان - سرعت، دیسکینزی فوکال بطنی.

مقدمه

یکی از سندرم‌های شایع سایکوسوماتیک در انسان پرولاپس دریچه میترال (Mitral valve prolapse, MVP) است و برخی صاحب‌نظران شیوع آن را نزدیک به $4/2-1/8$ ٪ در نوجوانان زیر ۱۵ سال برآورد می‌نمایند [۳،۴]. تشخیص بالینی این سندرم از طریق معاینه فیزیکی شیوه مطمئن و بااهمیتی است [۳]. سالیان درازی است که تأثیر برخی از تغییرات وضعیت بدن روی سوفل‌های قلبی شناخته شده است. در مطالعه انجام شده در دانشگاه اوهایو آمریکا روی بیماران دچار MVP از طریق اکوکاردیوگرافی در دو حالت خوابیده و ایستاده حاکی از این بود که حجم پایان دیاستولی بطن چپ (Left ventricular end diastolic volume, LVEDV) با ایستادن تفاوت می‌کند اما بررسی دقیقی در مورد شدت سوفل MR انجام نشده است [۲]. مطالعات تجربی دیگر نشان می‌دهد که با تغییر وضعیت بدن مانند خوابیدن و ایستادن می‌توان موجب کاهش و یا افزایش اندازه و شدت سوفل MR در نزد بیماران MVP گردید. مقالات پژوهش‌گران، کاهش حجم بطن چپ را مکانیسم احتمالی در بروز این پدیده دانسته‌اند. ولی این مطلب تاکنون به صورت تحلیلی مورد کندوکاو پژوهشی واقع نگردیده است. در MVP با تغییر وضعیت از حالت خوابیده به ایستاده حجم بطن چپ کاسته می‌شود اما در کسر تخلیه (Ejection fraction) تغییری به وجود نمی‌آید. همچنین حرکات غیرطبیعی بطن چپ با تغییر حالت بدن مشاهده می‌شود که بیشتر در قسمت جلو و نوک قلب است [۵]. در این مطالعه تلاش گردیده است که با ایجاد تغییر در وضعیت بدن از اکوکاردیوگرافی برای اثبات بروز چنین پدیده‌ای استفاده گردد. هر چند به نظر می‌رسد که شاید برخی عوامل فیزیولوژیک دیگر نیز در بروز چنین پدیده‌ای دخالت داشته باشد [۷].

مواد و روش‌ها

بیماران. در این مطالعه ۱۲ بیمار ۱۰ تا ۱۵ ساله با سندرم MVP واضح همراه با سوفل پایان سیستولی

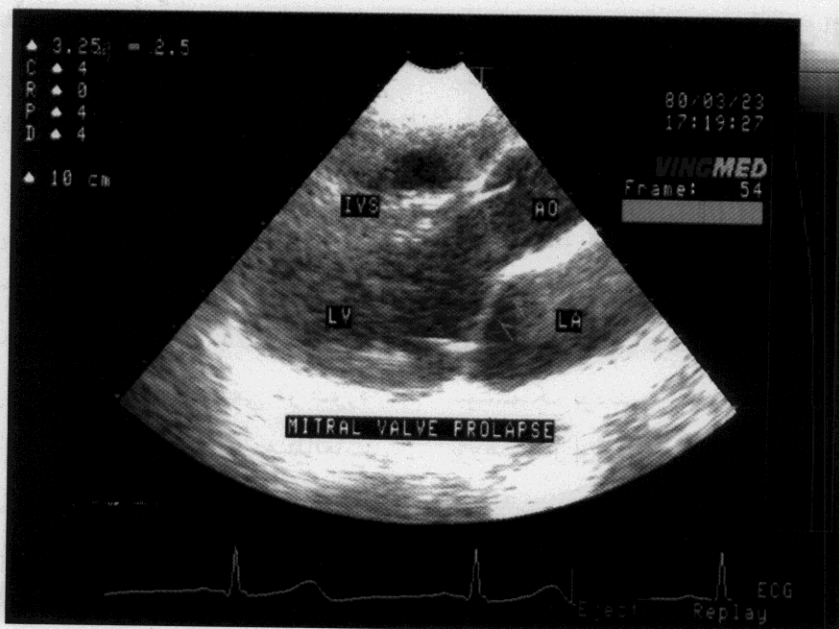
(Late systolic murmur, LSM) مورد بررسی قرار گرفتند. از ۱۲ بیمار، ۸ دختر و ۴ پسر (نسبت دختر به پسر ۱ به ۲) میانگین سنی بیماران $12/5 \pm 2$ سال با ۲ انحراف استاندارد (طیف سنی: ۱۵-۱۰ سال) با میانگین وزنی 50 ± 6 کیلوگرم با ۲ انحراف استاندارد (طیف وزنی ۳۸-۶۵ کیلوگرم) بود. MVP و MR همه بیماران قبلاً با معاینات بالینی و اکوکاردیوگرافی اثبات شده بود و تمام بیماران، پرولاپس لت قدامی دریچه میترال داشتند. هیچ‌کدام از بیماران، دارویی مصرف نمی‌کردند و از انجام پژوهش روی خود آگاهی نداشتند. همچنین تعداد ۱۲ نوجوان سالم که از نظر قلبی و شرایط سنی و وزنی با گروه بیمار مشابهت داشته و فاقد هرگونه بیماری مادرزادی قلب، دیس‌ریتمی و یا سایر بیماری‌های سیستمیک بودند به عنوان گروه کنترل انتخاب شدند. پژوهش در اوقات و شرایط روحی و روانی مشابه انجام گردید.

پارامترهای اکوکاردیوگرافیک. از داپلر اکوکاردیوگرافی، مقادیر (Q-W interval) و انتگرال سرعت-زمان (Velocity time integration, VTI) را در وضعیت خوابیده به پشت (Supine) و سپس ایستاده (Standing)، برای هر یک از بیماران به طور جداگانه اندازه‌گیری نمودیم و سپس پارامترهای زیر استخراج گردید: ضربان قلب، (بر حسب شمارش امواج Q در یک دقیقه)، اندازه سوفل (بر حسب Q-W interval)، شدت سوفل (بر حسب مقدار VTI)، حجم پایان سیستولی بطن چپ (LVESV)، حجم پایان دیاستولی بطن چپ (Left ventricular end diastolic volume, LVEDV) هر کدام بر حسب سانتی‌متر مکعب و حرکات غیرطبیعی دیواره خلفی بطن چپ، درست در زیر محل تماس لت‌های دریچه میترال و در بالای ماهیچه‌های پایلری بطن چپ (بر حسب یک مثبت تا چهار مثبت) و نهایتاً اندازه وسعت جهش برگشت خون به درون دهلیز چپ به دلیل نارسایی دریچه میترال (Color jet regurgitation) (بر حسب سانتی‌متر مربع).

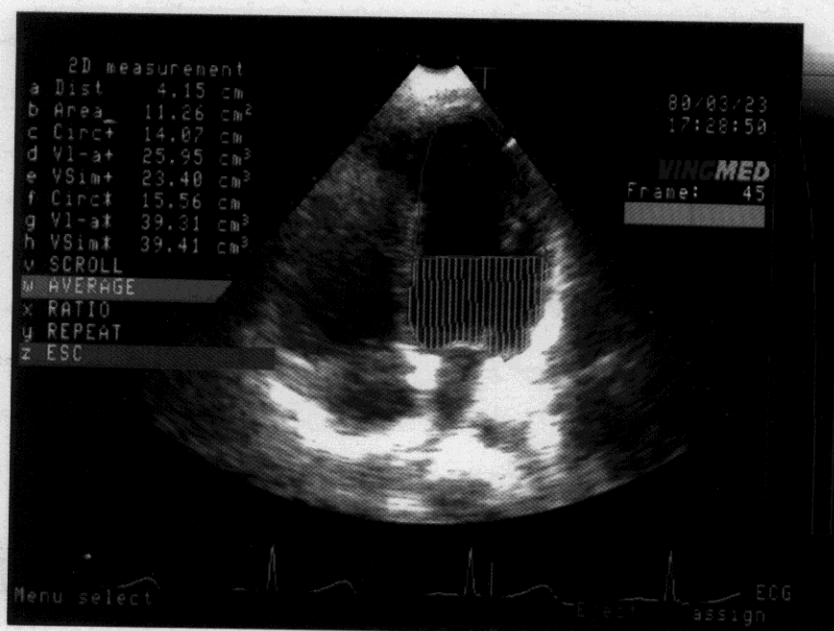
شیوه اخذ پارامترهای اکوکاردیوگرافی. پس از

حداکثر ۱ دقیقه، پارامترهای مذکور مجدداً تکرار گردیدند. حجم‌های پایان دیاستولی و سیستولی فوق با استفاده از پلانیمتری حجمی (Volume planimetry) و به شیوه Simpson (بر حسب سانتی متر مکعب) [۶] به دست آمدند (شکل ۱).

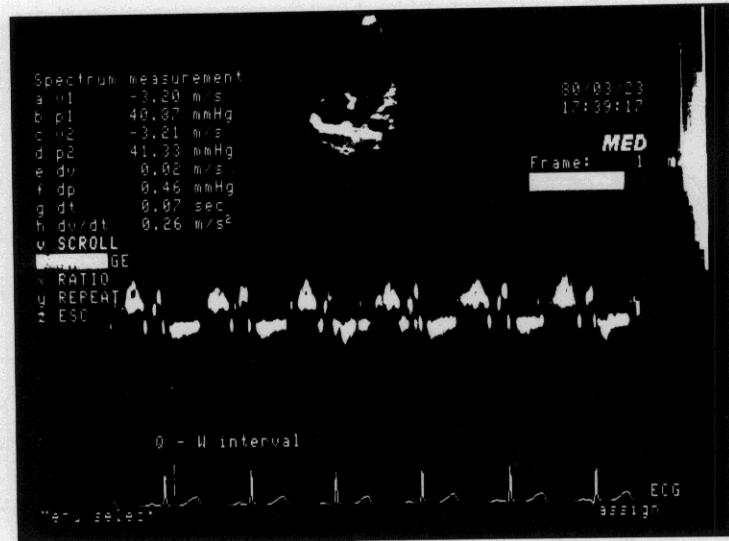
این که بیماران را در وضعیت خوابیده به پشت حداقل به مدت ۵ دقیقه در بستر و بدون فعالیت بدنی در انتظار انجام اکوکاردیوگرافی نگه داشتیم، پارامترهای فوق‌الذکر از نمای چهار حفره قلب Four-chamber view محاسبه و استخراج شدند. سپس در وضعیت ایستاده و ظرف



شکل ۱. نمای پاراسترنال: پرولاپس دریچه میترال (MVP) در نمای Long Axis. به پرولاپس لت آنورتیک دریچه میترال توجه کنید.



شکل ۲. نمایش اندازه‌گیری حجم پایان دیاستول بطن چپ (LVEDV) با شیوه Simpson از طریق پلانیمتری حجمی (Volume Planimetry).



شکل ۳. نمایش پارامترهای انتگرال سرعت زمان (VTI) و فاصله موج Q از شروع سیگنال - داپلر MR. (Q-W interval) در یک نوسان قلب، در وضعیت ایستاده که با کاهش بیشتر حجم بطن چپ، اندازه VTI افزایش و همزمان Q-W interval کاهش یافته است. (برای وضوح بیشتر جزئیات، تصویر با بزرگ‌نمایی چهار برابر ۱۰۰ میلی‌متر در ثانیه گرفته شده است).

مخدوش، ناواضح و یا دارای تورش زیاد از پژوهش حذف شدند.

بررسی آماری. داده‌ها توسط آزمون آماری T مزدوج (Paired T-Test) آنالیز شدند. P.value کمتر از ۰/۰۵ به عنوان سطح معنی دار در نظر گرفته شد.

نتایج

پس از اخذ نتایج اکوکاردیوگرافی و براساس تغییرات ایجاد شده در اندازه و شدت سوفل از خوابیده به پشت (Supine) به ایستاده (Standing)، بیماران به دو گروه زیر تقسیم شدند:

الف - گروه بیماران پاسخ دهنده مثبت. این گروه شامل ۸ بیمار (۶۷٪) که اندازه و شدت سوفل با معیارهای اکوکاردیوگرافی، هر دو افزایش چشم‌گیری نشان داد.

ب - گروه بیماران پاسخ دهنده منفی. این گروه شامل ۴ بیمار (۳۳٪) بود، اندازه و شدت سوفل با معیارهای اکوکاردیوگرافی یا تغییری نداشت و یا تغییر خیلی ناچیزی نشان داد. در گروه "الف" علاوه بر تغییر پارامترهای اکوکاردیوگرافی، ۵ بیمار (۶۵٪)، ۱ مثبت تا ۲ مثبت دیسکینزی فوکال دیواره بطنی (حرکات

شدت سوفل، با قرار دادن Sample volume روی محل برخورد لت‌های دریچه میترال برای محاسبه مقدار VTI (برحسب سانتی‌متر) (شکل ۲) و بالاخره اندازه سوفل از فاصله موج Q در الکتروکاردیوگرام سطحی که خیلی نزدیک به مکان تقریبی S_۱ (صدای اول قلب) است تا شروع موج MR در اکوی داپلر (Q-W interval) برحسب هزارم ثانیه در نظر گرفته شد (ثابت همزمان تراسه اشتقاق D_۲ بر روی صفحه نمایش اکوکاردیوگرام امکان‌پذیر بود) (شکل ۳). شدت سوفل برحسب VTI از رابطه تجربی $VTI = \frac{P}{2} \cdot LVET \cdot PkV$ حاصل گردید. LVET معرف مدت زمان لازم برای برگشت خون به درون دهلیز چپ برحسب هزارم ثانیه و PkV معرف حداکثر سرعت در پلانیمتری موج اکوی داپلر MR است. دیسکینزی فوکال بطنی از یک مثبت تا چهار مثبت و برحسب مقدار حرکات غیرطبیعی دیواره خلفی بطن چپ تعریف گردید [۱]. همه پارامترها در وضعیت تنفس بازدم عمیق (Deep expiration) سه بار تکرار و سپس میانگین ارقام مورد نظر تأثیر داده شد. برای اخذ پارامترهای فوق از دستگاه اکوکاردیوگرافی مدل VING MED750 استفاده شد و همه پارامترها توسط یک کاردیولوژیست کودکان اخذ گردید. پارامترهای

Pulsed Doppler حساس تر از فنوکاردیوگرافی در تشخیص MR در MVP است و در بررسی کیفی و کمی سوفل MVP کمک می‌کند [۱۰]. همچنین برای ارزیابی شدت سوفل قلبی از پارامتر VTI استفاده نمودیم [۱].

$$VTI = \frac{P}{2} \cdot LVET \cdot PkV$$

که تغییرات این رابطه، تابع و هم‌سو با کاهش یا افزایش شدت سوفل قلب متأثر از عوامل زمان جهش خون از بطن چپ به درون دهلیز چپ (LVET) و حداکثر سرعت انتشار سیگنال داپلر (PkV) است [۹، ۱]. این افزایش در ازدیاد وسعت برگشت خون به دهلیز چپ با کالر-اکوکاردیوگرافی نیز مشاهده گردید (معادل ۵ تا ۱۰ سانتی مترمربع سرعت جریان خون در دهلیز چپ). حرکات غیرطبیعی دیواره خلفی بطن چپ (دیسکینزی فوکال بطنی) که از دیواره خلفی بطن آغاز و به سوی قاعده قلب گسترش داشت، در ۵ بیمار گروه "الف" و تنها در یک بیمار گروه "ب" دیده شد (۶۵٪ در مقابل ۲۵٪)؛ ولی در گروه کنترل دیده نشد.

در گروه "ب" همانند دو نفر از گروه کنترل (۱۷٪) کاهش در حجم بطن چپ در وضعیت ایستاده روی نداد، لذا این رخداد می‌تواند ناشی از این حقیقت باشد که کاهش حجم بطن چپ در وضعیت ایستاده را در همه بیماران نمی‌توان انتظار داشت. متأسفانه این پژوهش این ابهام را روشن نساخته است که آیا با روش‌های دیگر چون کاهش حجم درون عروق و یا مانورهای والسالوا و یا تجویز برخی داروهای کاهنده پیش بار (After load) می‌توان با شدت بیشتری چنین پدیده‌ای را سبب گردید یا خیر، که این مقوله می‌تواند انگیزه‌ای برای دیگر محققان در آینده باشد. نتایج مطالعه‌ای در دانشگاه تگزاس در مورد سوفل‌های سیستولیک و تغییر وضعیت بدن نشان داد که در MVP و نیز کاردیومیوپاتی هیپرتروفیک و تنگی دریچه آئورت تنها یک مانور به تنهایی تشخیص دهنده سوفل نبوده و نیاز به عوامل دیگر تشخیصی نیز وجود دارد [۸]. همچنین بروز تنها یک مورد دیسکینزی فوکال بطنی در گروه "ب" در مقابل ۵ بیمار در گروه "الف" خود می‌تواند مؤید دیگری بر فرضیه فوق باشد، هر چند نمی‌تواند عدم ایجاد آن را در

غیرطبیعی دیواره بطنی حد فاصلت‌های دریچه و ماهیچه‌های پاپیلر) نیز داشتند ولی در گروه "ب" تنها یک مورد (۲۵٪) دیده شد.

در گروه کنترل نیز در ۱۰ بیمار (۸۳٪) کاهش حجم بطن چپ مشاهده شد اما در ۲ بیمار (۱۷٪) تغییری دیده نشد و به علاوه هیچ‌یک از بیماران این گروه دیسکینزی فوکال بطنی نداشتند.

در گروه "الف"، کاهش واضح در حجم بطن چپ در وضعیت ایستاده، موجب افزایش شدت سوفل قلبی (برحسب افزایش VTI) و طولانی شدن اندازه سوفل (برحسب کاهش Q-W interval) شده است که تفاوت معنی‌داری با گروه کنترل داشت ($P=0/005$). اما در گروه "ب"، چون کاهش حجم بطن چپ در وضعیت ایستاده ایجاد نگردیده طبعاً تأثیری بر روی پارامترهای مذکور نداشته است. در نهایت، تغییرات حاصل در اندازه و شدت سوفل قلبی ناشی از کاهش قابل ملاحظه در حجم بطن چپ در وضعیت ایستاده می‌باشد.

بحث

این پژوهش یک مطالعه تحلیلی، مورد - شاهدهی (Case-control) است که به صورت آینده‌نگر طرح‌ریزی گردید. در این پژوهش تأثیر وضعیت بدن بر شدت و اندازه سوفل MR در بیماران مبتلا به MVP با مقیاس‌های قابل اندازه‌گیری بررسی شد. این در حالی است که برخی پزشکان کارآزموده به طور تجربی چنین تغییراتی را در معاینات بالینی بیماران خود ملاحظه نموده‌اند. به هر حال ما به دلیل عدم بکارگیری فنوکاردیوگرافی، تنها به پارامترهای کمی اکوکاردیوگرافی اکتفا نمودیم ولی برای تعیین اندازه فاصله صدای اول قلب (S_1) تا شروع موج اکو-داپلری MR (S-W interval)، چون از فنوکاردیوگرافی استفاده نکردیم، لذا موج Q را که از نظر زمانی خیلی نزدیک به S_1 است، جایگزین آن نمودیم (یعنی Q-W interval به جای S-W interval). در مطالعه‌ای در کشور ژاپن دیده شد که اکوکاردیوگرافی با روش

- Yamura, Y. and Hozomi, T., Temporal resolution of mitral regurgitation in patients with mitral valve prolapse; a phonocardiographic and doppler echocardiographic study, *J. Am. Cardiology.*, 66 (1990) 1355-1357.
- [2] Bashore, T.M. and Grines, C.L., Postural exercise abnormalities in symptomatic patients with mitral valve prolapse, *J. Am. Coll. Cardiol.*, 11 (1988) 499-507.
- [3] Boundalous, H., King, B.D. and Fontana, M.E., Mitral valve prolapse syndrome: clinical presentation and diagnostic evaluation. In: Boundalous, H., Wooley C.F. (Eds); *Mitral valve prolapse and mitral valve prolapse syndrome*, Mount Kisco, New York: Futura, 1988, pp: 525-554.
- [4] Boundalous, H., King, B.D. and Wooley, C.F., Mitral valve prolapse; a marker for anxiety or overlapping phenomenon? *Psychopathology*, 17 (1984) 98-116.
- [5] Corallo, S., Mutinelli, M.R. and Turiel, M., Effect of the sympathetic activation and its inhibition on left ventricular mechanics in mitral prolapse. *Echocardiographic study in 35 patients*, *G. Ital. Cardiol.*, 18 (1988) 25-31.
- [6] Currie, P.J., Hagler, D.J. and Seward, J.B., Instantaneous pressure gradient: a simultaneous doppler and dual catheter correlative study, *J. Am. Coll. Cardiology.*, 7 (1986) 800-806.
- [7] Fontana, M.E., Sporks, E.A., Boundalous, H. and Wooley, C.F., Mitral valve prolapse and mitral valve prolapse syndrome, *Corr. Probl. Cardiol.*, 16 (1991) 311-375.

برخی از بیماران گروه "الف" توجه نماید، که شاید ناشی از علت دیگری باشد و یا این که عوامل گوناگون و پیچیده‌ای جدا از کاهش ساده حجم بطن چپ سبب بروز دیسکینزی فوکال بطنی در نزد این قبیل بیماران است. (مانند تغییر در ذخیره جریان خون کرونر و تأثیر برخی از هورمون‌های آندوژن و یا تغییرات همودینامیک دیگر). در مطالعه انجام شده در ایتالیا مشاهده شد که در MVP حرکات غیرطبیعی بطن چپ با تغییر حالت بدن دیده می‌شود که بیشتر در ناحیه جلو و نوک قلب و در رده بعدی در قسمت دیواره پشتی است [۱]. نکته آخر این که نسبت شانس (Odds ratio) که در پژوهش ما ۰/۴ بود (کمتر از یک) نشانه این است که اختلاف درصد تغییر حجم بطن چپ در گروه کنترل (۰/۸۳) در مقایسه با گروه "الف" (۰/۶۷) می‌تواند به دلیل هیپوولمی نسبی آنان ناشی از اختلال عملکرد اعصاب خودکار باشد [۱].

به طور کلی، تغییرات وضعیت بدن و تأثیر آن روی اندازه و شدت سوفل MR در نزد بیماران با MVP از وضعیت خوابیده به پشت به ایستاده عمدتاً ناشی از تغییر در حجم بطن چپ است. این تغییرات می‌تواند روی حرکات طبیعی دیواره خلفی بطن چپ نیز تأثیر گذارده موجب بروز دیسکینزی فوکال دیواره بطنی گردد. تغییرات فوق لزوماً در همه بیماران ایجاد نمی‌گردد، ما عدم ایجاد این تأثیر را ناشی از عدم تغییر در حجم بطنی دانستیم. همچنین عدم تغییر حجم بطنی در تعداد کمی از گروه کنترل نشانه آن است که با تغییر وضعیت بدن به تنهایی نمی‌توان موجب تغییر در حجم بطن چپ گردید.

تشکر و قدردانی

در این جا مراتب قدردانی خودمان را از همکاری صمیمانه تکنیسین‌های اکوکاردیوگرافی بخش کودکان بیمارستان و عزیزی که در تایپ رایانه‌ای مقاله قبول زحمت نموده‌اند ابراز می‌داریم.

منابع

- [1] Akasaka, T., Yoshikawa, J., Yoshida, K.,

- 41 (1970) 807-816.
- [10] Yamamoto, M. and Fukuda, N., Phase analysis of mitral regurgitation in mitral valve prolapse: comparison of pulsed Doppler echocardiography with phonocardiography, *J. Cardiogr.*, 13 (1983) 467-481.
- [8] Lembo, N.J., Dell, J. and Italia, L.J., Bedside diagnosis of systolic murmurs, *N. Engl. J. Med.*, 318 (1998) 1572-1578.
- [9] Pence, H.L., Fontana, M.E. and Leighton, R., The varying clinical spectrum systolic click late systolic murmur syndrome, *Circulation*,