

آبسه ساب دورال نخاعی و گزارش چهار مورد طی ده سال در بیمارستان مرکز طبی کودکان تهران

محمد صادق رضایی*^۱(M.D)، پرویز طباطبایی^۱(M.D)، فریده نجات^۱(M.D)، مریم خیرخواه^۲، تینا هدایت^۲

۱ - دانشگاه علوم پزشکی تهران، مرکز طبی کودکان

۲ - دانشجوی پزشکی

چکیده

آبسه ساب دورال نخاعی، بیماری نادری است و اغلب مواردی که گزارش شده‌اند بعد از بلوغ می‌باشد. میزان بروز دقیق آن نامشخص است. تشخیص بیماری بوسیله MRI صورت می‌گیرد. اگر تشخیص و درمان زود هنگام باشد، از مرگ و میر و عوارض پیشرونده آن جلوگیری خواهد شد.

طی مدت ۱۰ سال، ۴ مورد از آبسه ساب دورال نخاعی در بیمارستان مرکز طبی کودکان تهران بستری و درمان شدند که در کشت از محتویات آبسه آنها یک مورد پروتئوس و یک مورد اشرشیاکولی رشد کرد. برای هر چهار بیمار هم درمان طبی و هم جراحی منظور گردید. بعد از ۶-۴ هفته درمان، بهبودی کلیه علائم مشاهده گردید. و این علیرغم اکثر گزارشات مبنی بر نادر بودن بیماری در بچه‌های زیر ده سال است، هر چهار بیمار ما زیر ۳ سال بودند.

واژه‌های کلیدی: آبسه ساب دورال نخاعی، درمال سینوس، آبسه اپیدورال نخاعی

مقدمه

تندرینس موضعی وجود داشت. شکم تندرینس نداشت. معاینه عصبی کاملاً نرمال بود. بیمار در سن ۶ ماهگی به علت مننژیت در بیمارستانی بستری و درمان شده بود.

در آزمایشات انجام شده پجز سدیمان ۸۰ و CRP=+++ (C reactive Protein) مشکلی نداشت. MRI ستون فقرات سینوس درمال ناحیه لومبوساکرال همراه با ترکت و کشیدگی نخاع تا سطح L3-L4 و آبسه اپیدورال را مشخص نمود.

برای بیمار ونکومايسين، سفنازیدیم و مترونیدازول وریدی با دوز مننژیت شروع شد. بیمار تحت عمل جراحی لامینکتومی L5 همراه با رزکسیون تمام مسیر درمال سینوس و ترکت آن و تخلیه آبسه ساب‌دورال و اپیدورال قرار گرفت. کشت محتویات آبسه ساب دورال و اپیدورال از نظر پروتئوس مثبت بود. رژیم آنتی‌بیوتیکی به مدت ۶ هفته ادامه یافت. بیمار با حال عمومی خوب ترخیص شد.

آبسه ساب دورال نخاعی، بیماری نادری است و اغلب مواردی که گزارش شده‌اند بعد از بلوغ می‌باشد. میزان بروز دقیق آن نامشخص است. تشخیص بیماری بوسیله MRI صورت می‌گیرد. اگر تشخیص و درمان زود هنگام باشد، از مرگ و میر و عوارض پیش رونده آن جلوگیری خواهد شد [۱، ۲].

موارد

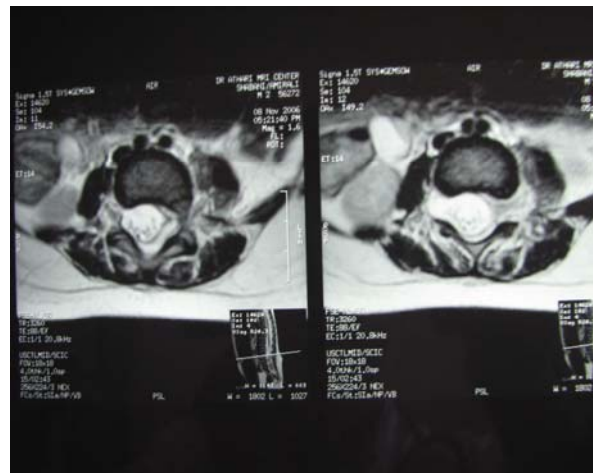
۱- بیمار پسر بچه ۲ ساله‌ای است که به علت ترشح چرکی از درمال سینوس لومبوساکرال، تب و لرز و درد شدید پشت و شکم در سال ۱۳۸۵ به مرکز طبی کودکان ارجاع شد. در معاینه بالینی تب ۳۹ درجه و سفتی گردن داشت. در ناحیه لومبوساکرال به فاصله نیم سانتی‌متر از خط وسط، درمال سینوسی با ترشح چرکی سبز، تورم و قرمزی اطراف آن و

MRI مؤید آبسه‌های متعدد اینترادورال از T12 تا S2 و درمال سینوس کمری را نشان می‌داد. بیمار تحت عمل جراحی قرار گرفت. لامینوتومی T12 تا S2 انجام شد. درمال سینوس و ترکش رزکسیون شد که این ترکش موجب کشیدگی نخاع در حد L4-L5 شده بود. از این رو آزاد سازی نخاع نیز انجام شد. آبسه‌ی اینترادورال همراه با تومور درموئید تخلیه شد. کشت محتویات آبسه منفی بود. درمان آنتی‌بیوتیکی تا ۶ هفته ادامه یافت. پس از عمل، فلج پاها تغییری نکرد. اکنون شش ماه پس از عمل تقایص عصبی بدون تغییر باقی مانده است.

۴- بیمار دختر ۲ سال و ۸ ماهه افغانی (ساکن تهران) با سردرد و تب در سال ۱۳۸۲ به مرکز طبی مراجعه کرد. سردرد بیمار از ۴ ماه قبل بطور متناوب وجود داشت و با راه رفتن تشدید می‌شد. از یک هفته قبل از مراجعه، سوزش ادرار و تکرر ادرار پیدا کرد و سپس استفراغ به علایم بیمار اضافه شد. در سن ۶ ماهگی پزشکان متوجه درمال سینوس در ناحیه ساکral بیمار شدند ولی بررسی بیشتری انجام نگرفت. در معاینات دور سر ۵۰ سانتی‌متر همراه با سفیدی گردن و ادم پایی دوطرفه یافت شد. سایر معاینات نرمال بود. در آزمایشات لکوسیتوز $WBC=19800$ (White Blood Cell) با ارجحیت نوتروفیل (۶۷٪) و ترومبوسیتوز (۶۹۷۰۰) و $ESR=55$ (Erythrocyte Sedimentation Rate) داشت. کشت ادرار از نظر E.coli مثبت و vcug و Voiding CystoUreteroGraphy) نرمال بود. در CT اسکن دیلاتاسیون بطن‌های جانبی و بطن سوم و هیدروسفالی، در نخاع، توده اینتراوایدورال در ناحیه لومبرودرمال سینوس، مشهود بود. اقدامات لازم جهت کاهش ICP (Intra Cranial Pressure) و درمان ضد تشنج و آنتی‌بیوتیک آغاز شد. نمونه CSF (CerebroSpinal Fluid) از کاتتر بطنی روشن بود، اسمیر و کشت منفی بود.

Pro (Protein) = 10mg/dl,
Glu (Glucose) = 26mg/dl,
WBC = 40 (P:60%,L:40%),
RBC (Red Blood Cell) = 5

بیمار تحت عمل جراحی قرار گرفت. لامینکتومی انجام گرفت. سینوس ترکش به داخل توده‌ای با قطر ۲ سانتی‌متر و



۲- پسر ۶ ماهه‌ای که با ضعف پیش رونده پاها از دو هفته قبل از بستری که منجر به فلج کامل پاها از ۵ روز قبل همراه با احتباس ادرار شده بود. در معاینه، بیمار تب‌دار و شدیداً تحریک پذیر بود. فلج کامل هر دو پا با سطح حس در محاذات ناف و مثانه قابل لمس در حد ناف وجود داشت. سینوس درمال فاقد ترشح در محاذات مهره L5 بدون درد موضعی موجود بود. در آزمایشات لکوسیتوز و سدیمان ۷۵ وجود داشت. او در مرکز دیگری تحت درمان آنتی‌بیوتیک و انجام MRI نخاع قرار گرفت سپس به مرکز طبی ارجاع داده شد. MRI با تزریق آبسه‌های متعدد اینترادورال از T11 تا S2 و سینوس کمری را نشان می‌داد. بیمار تحت عمل جراحی قرار گرفت. لامینوتومی T11 تا S2 انجام شد. درمال سینوس، ترکش با تداوم به داخل دورمر و تومور درموئید رزکسیون شد. همراه آن آبسه‌های اینترادورال تخلیه شد. کشت محتویات آبسه منفی بود. درمان آنتی‌بیوتیکی تا ۴ هفته ادامه یافت. تدریجاً فلج پاها برگشت اما هنوز یک سال پس از عمل، مشکل ادراری بدون تغییر مانده است.

۳- بیمار پسر ۵ ماهه‌ای است که با فلج کامل پاها و احتباس ادرار بستری شده بود. ضعف پیش‌رونده پاها از یک هفته قبل از بستری شروع شده بود که به فلج کامل پاها از ۳ روز قبل منجر گشت. در معاینه، تب، فلج کامل هر دو پا با سطح حس در حد ناف وجود داشت. سینوس درمال با ترشح سفید گهگاهی در محاذات مهره L5 موجود بود. در آزمایشات به جز لکوسیتوز نکته‌ای وجود داشت. او تحت درمان آنتی‌بیوتیک و انجام MRI نخاع اورژانس قرار گرفت

فیستولکتومی و تخلیه جراحی آبسه به همراه لامینکتومی می‌باشد [۱، ۲، ۳، ۱۵].

در ۲ مورد از چهار بیمار این مطالعه SEA و SSA با هم وجود داشت که همراه با درمال سینوس بودند اما متاسفانه حتی با وجود سابقه مننژیت در این بیماران به درمال سینوس آنها توجهی نشده بود. برای هر چهار بیمار، فیستولکتومی، لامینکتومی و دبریدمان و شستشو انجام شد. درمان طبی آنتی‌بیوتیکی با وانکوماسین، سفالوسپورین و مترونیدازول بمدت ۴-۶ هفته گذاشته شد و هر ۴ بیمار در نهایت با بهبودی آبسه مرخص شدند. در یک بیمار علائم عصبی و در بیمار دیگر علائم ادراری باقی ماند. اما سایر علائم در پیگیری به درمان پاسخ مناسب دادند.

هر چند گزارشاتی مبنی بر درمان طبی به تنهایی در بعضی موارد بدون علامت گزارش شده است [۴] اما ما ترکیبی از درمان طبی و جراحی زودرس را برای جلوگیری از بجا گذاشتن نقایص عصبی دائم، پیشنهاد می‌کنیم. از طرفی با توجه به این مطالعه چون درمال سینوس در هر چهار مورد مسبب آبسه ساب‌دورال نخاعی بودند، توصیه می‌کنیم به درمال سینوس در اطراف ستون فقرات نخاعی بخصوص لومبوساکرال باید توجه نمود و در صورت لزوم از آن ناحیه MRI انجام شود تا اقدامات درمانی مناسب را قبل از ایجاد عوارض به عمل آورد.

منابع

- [1] Bartels RH, Rob De Jong T, Grotenhuis JA. Spinal subdural abscess. *J Neurosurg* 1992;76: 307-311.
- [2] Chen C-Y, Lin K-L, Wang H-S, Lui T-N. Dermoid cyst with dermal sinus tract complicated with spinal subdural abscess. *Pediatr Neurol* 1999;20: 157-160.
- [3] Vural M, Arslantas M, Adapinar B, Kiremitci A, Usluer G, Cuong B, Atasoy M. Spinal Subdural Staphylococcus aureus abscess: case report and review of the literature. *Acta Neurol scand* 2005; 112:343-346
- [4] Abdullah Al-Othman MD, Ahmed Ammar MD; Mohammed Moussa MD; Fikry El Morsy, MD. Pyogenic spinal epidural abscess. *Annals of Saudi medicine*, Vol 19, No3, 1999
- [5] Liem LK, Rigamonti D, Wolf AL, Robinson WL, Edwards CC, Di Patri A. Thoracic epidural abscess. *J Spinal Disord* 1994;5:449-454.
- [6] Cahill DW, Love LC, Rehtine GR. Pyogenic osteomyelitis of the spine in the elderly. *J Neurosurg* 1991;74:878-886.
- [7] Dei-Annang K, Hase U, Schurmann K Epidural spinal abscesses. *Neurosurg Rev* 1990;13:285-288.

حاوی چرک و موی ظریف باز می‌شد. در کشت محتویات آبسه E.coli رشد کرد. آنتی‌بیوتیک تا ۶ هفته ادامه یافت و بیمار با حال عمومی خوب مرخص شد.

بحث

آبسه ساب‌دورال نخاعی یک بیماری نادر بخصوص در بچه‌های زیر ده سال می‌باشد. تا به حال ۵۸ مورد از بیماری آن هم در بالغین گزارش شد. میزان بروز آن ناشناخته است [۳]. این بیماری معمولا در بزرگ سالان و به دلیل انتشار خونی عفونت‌ها و انتشار مستقیم عفونت‌ها به دنبال LP و عوارض جراحی نخاع و نقایص ایمنی و.... بیشتر گزارش می‌شود [۵، ۶] عوامل ایجاد آن شامل استاف‌اورئوس، استرپتوکوک و ارگانیس‌های گرم منفی مثل پروتئوس و کلبسیلا و.... می‌باشند [۵ و ۷]. در کشت از محتویات آبسه بیماران ما یک مورد پروتئوس و یک مورد E.coli رشد نمود و در دو مورد هم میکروبی رشد نمود شایع‌ترین ناحیه درگیر در آبسه ساب‌دورال نخاعی منطقه کمری است [۳]. آبسه در هر ۴ بیمار ما در ناحیه کمری بوده است. از عوامل مستعد کننده در بچه‌ها می‌توان اختلالات آناتومیک نخاع، نقایص نورواکتو درمال خط وسط مثل درمال سینوس، تومور داخل نخاع مثل اپیدرموئید، آپاندیموم و لیپوم و حتی مننژیت را نام برد [۸، ۹، ۱۰، ۱۱]. در این مطالعه هر چهار بیمار درمال سینوس و یک بیمار تومور در موید هم داشت. نشانه‌های آن شامل: تب، درد پشت، ضعف عضلات، رادیکولوپاتی، پارزی اندام‌ها، اختلال عملکرد مثانه و در نهایت پارالیزی و حتی اختلال سطح هوشیاری می‌باشد [۲، ۸، ۱۲]. تدرنس موضعی در SEA (Spinal Epidural Abscess) وجود دارد اما در SSA (Spinal Subdural Abscess) دیده نمی‌شود. بهترین روش تشخیصی بیماری بوسیله MRI با کنتراست صورت می‌گیرد و تعداد لکوسیت، CRP و ESR برای یافتن این عفونت حساس نیستند اما ممکن است بالا باشد در این مطالعه لکوسیتوز و سدیمان و CRP بالا وجود داشت [۱۳، ۱۴]. درمان آن شامل درمان طبی با آنتی‌بیوتیک وریدی و

- [12] Harris LF, Haws FP, Triplett JN, Maccubbin DA. Subdural empyema and epidural abscess: recent experience in a community hospital. *South Med J* 1987;80: 1254-1258.
- [13] Shibasaki K, Harper CG, Bedbrook GM, Kakulas BA. Vertebral metastases and spinal compression. *Paraplegia* 1983;21: 47-61.
- [14] Wagner DK, Varkey B, Sheth NK, Damert GJ. Epidural abscess, vertebral destruction and paraplegia caused by extending infection from an aspergilloma. *Am J Med* 1985;78: 518-522.
- [15] Nejat F, Ardakani SB, Khotaei GT, Roodsari NN. Spinal epidural abscess in a neonate. *Pediatr Infect Dis J*. 2002 Aug;21(8):797-798.
- [8] Lange M, Tiecks F, Schielke E, Yousry T, Haberl R, Oeckler R. Diagnosis and results of different regimes in patients with spinal abscesses. *Acta Neurochir (Wien)* 1993;125: 105-114
- [9] Baker AS, Ojemann RG, Morton MD, Schwartz N, Richardson EP. Spinal subdural abscess. *N Engl J Med* 1975;293: 463-468.
- [10] Thome C, Krauss JK, Zevgaridis D, Schmiedek P. Pyogenic abscess of the filum terminale. *J Neurosurg (Spine)* 2001;95: 100-104.
- [11] Hlavin ML, Kaminski HJ, Ross JS, Ganz E. Spinal epidural abscess: a ten year perspective. *Neurosurgery* 1990;27: 177-784.

Archive of SID