

(گزارش موردی)

گزارش یک مورد نادر واریاسیون در شاخه‌های آئورت شکمی

منوچهر صفری^۱(Ph.D)، محمد حسن تبریزی امجد^۱(M.Sc)، محمد رضا الداغی^۱(M.Sc)، سعید حقیقی^۱(M.Sc)، بهپور یوسفی^۱(Ph.D)، عباسعلی طاهریان^{۱،۲*}(M.D).

چکیده

در مورد وجود واریاسیون در شاخه‌های شریان آئورت شکمی گزارشاتی وجود دارد اما این گزارش بسیار نادر بوده و تا کنون مطلبی در این مورد منتشر نشده است. تنه شریانی سلیاک یک شاخه قدامی نسبتاً قطور آئورت شکمی با طول حدود ۲/۲۵ سانتی‌متر می‌باشد. این تنه به سه شاخه گاستریک چپ، هیپاتیک مشترک و طحالی تقسیم می‌شود. در حالت عادی هیچ شاخه‌ای از این تنه شریانی به روده کوچک بعد از دئودنوم نمی‌رود. در جسد یک مرد حدود ۶۵ ساله که با روش Grant's مورد کالبد شکافی قرار گرفت مشاهده شد که تنه مشترکی از شریان Common Hepatic جدا شده که خود به شاخه‌های زیر تقسیم می‌شد: ۱ - شاخه‌هایی برای پانکراس که در نزدیکی گردن و تنه پانکراس قرار داشتند. ۲ - یک شاخه برای سر پانکراس. ۳ - شاخه‌هایی برای دئودنوم. ۴ - شاخه بزرگی برای ژژنوم و ایلئوم که از سمت راست جدا می‌شد. ۵ - شاخه دیگری که از سمت چپ جدا می‌شد و برای روده بزرگ می‌رفت. ۶ - وجود یک شاخه ارتباطی بین گاسترواپیلوئیک راست و تنه سلیاک. ۷ - جدا شدن شریان Cystic از تنه مشترک کبدی. این گزارش به این علت حائز اهمیت است که بسیار نادر بوده و نه تنها تا کنون گزارش نشده است بلکه در مورد وقوع این واریاسیون در کتاب‌های مرجع آناتومی و بالینی نیز درصدی ذکر نشده است.

واژه‌های کلیدی: واریاسیون آناتومیک، شریان هیپاتیک مشترک، شریان سلیاک،

مقدمه

[]

(Superior mesenteric

artery)

(Coeliac artery)

()

()

[]

(Inferior mesenteric

artery)

[]

....

گزارش مورد

[] (Grant,s)

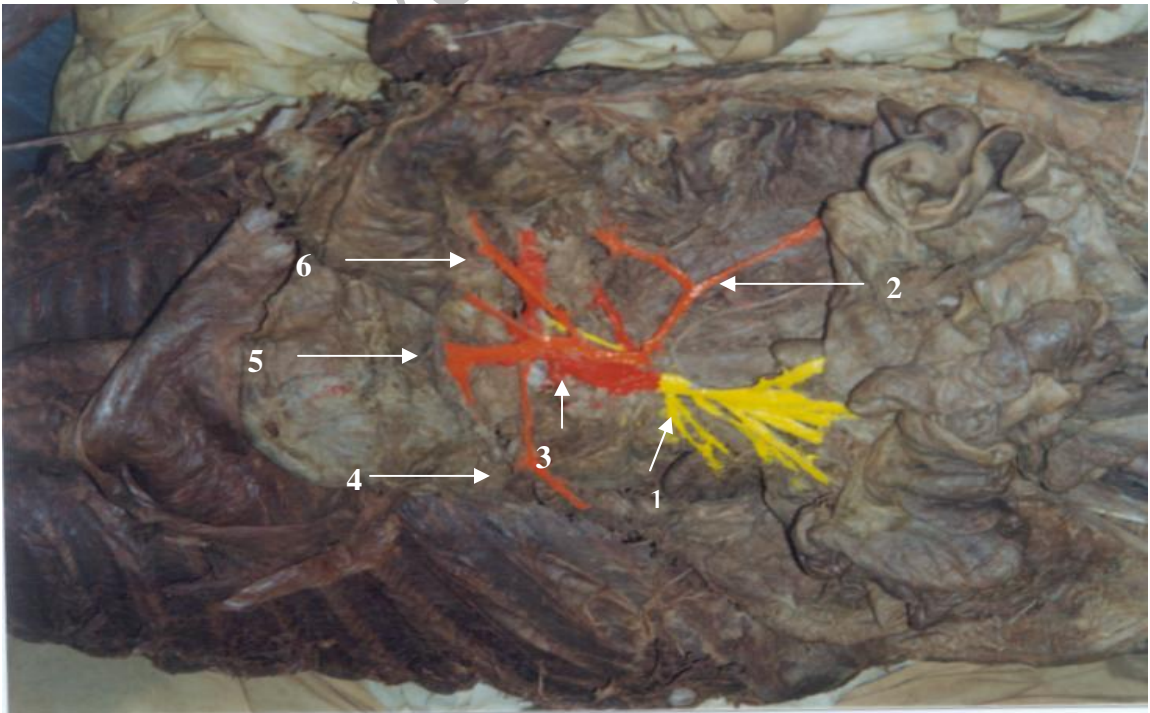
[]

[]

[]

Common Hepatic
Gastro duodenal

Common Hepatic



(2)

(1)

(6)

(5)

(4)

(3)

[]

Sargon

[]

[]

[]

Common Hepatic

() .

بحث و نتیجه گیری

[]

نتیجه گیری:

()

Koizumi

[]

منابع

[1] Anne M.R Agur.Ming J. Lee. Grants atlas of Anatomy. tenth edition . 1999; 430.

[2] Kostinovich L.I., (1937) A case of simultaneous occurrence of a number of variations of the visceral branches of the abdominal aorta. Anat Rec. 67: 399-403.

[3] Koizumi, M. and M. Horiguchi. (1990) Accessory arteries supplying the human transverse colon. Acta Anatomica 137:246-251.

[4] Jagodzinska, K., Kohmann, A. and S. Kohmann. (1971) Variations of the arterial system in the region of the cecum and vermiform appendix. Folia Morphol., Warsaw 30:198-201.

[5] Kitamura, S., Nishiguchi, T., Sakai. A. and K. Kumamoto. (1987) Rare case of the inferior mesenteric artery arising from the superior mesenteric artery. Anat. Rec. 217: 99-102.

[]

Jagodzinska

[]

colic

ileocolic

colic

[]

[]

[9] Sargon M, Yuksel M. A variation of a coeliac trunk. *Okajimas Folia Anat Jpn* 1992 Oct.69(4):173-175.

[10] Sato, Y., Takeuchi, R., Kawashima, T., et al. (1984) An anomalous case of a middle colic artery derived from the splenic artery. In Japanese with English abstract. *J. Kyorin Med. Soc.* 15:87-92.

[11] Cavdar S, Gurbuz J, Zeybek A, Sehirli U, Abik L, A variation of coeliac trunk *Ozdogmus O. Kaibogaku Zasshi* 1998 Oct.73 (5): 505-508.

[6] Kling, A. and M. Michniewicz-Nowak. (1976) Anastomoses between the colic branch of the ileocolic artery and the right colic artery. *Folia Morphol., Warsaw* 35: 307-312.

[7] Matsuzaki, K. (1956) A peculiar example of a branch of A. coeliaca in relation to A. colica sinistra. (In Japanese with French abstract) *Collected Papers of the Department of Anatomy of Kanazawa University.* 55:16-19.

[8] Michalewski, K. (1965) A case of origin of the cystic artery from the superior mesenteric artery. *Folia Morphol.* 24:366-368.

Archive of SID