



● مقالات گزارش موردی (۱)

معرفی فلپ عضلانی جلدی تراپیوس دو طرفه در سوختگی شدید گردن و شانه

چکیده

یکی از عوارض مهم در پی سوختگی‌ها، آسیب شدید و کمبود نسجی گردن است. به ویژه اگر همراه با سوختگی‌های شانه و سینه هم باشد. در این موارد، مشکل بیهوشی هم برای بیمار وجود دارد. باتوجه به نیاز به فلپ با سوختگی شانه، تنها فلپ نسبتاً مجاور تراپیوس است که به صورت پایه‌دار در دو طرف برای رفع این اشکال معرفی می‌گردد. نتیجه کاربرد این فلپ در بیمار ما عالی بوده است. بدین جهت در بازسازی گردن در سوختگی شدید پیشنهاد می‌گردد.

واژه‌های کلیدی: اتلاف نسج گردن، سوختگی شانه، فلپ عضلانی جلدی، تراپیوس دو طرفه

رشد فک هم اختلال پیدا می‌کند [۱]. گرفت‌های نیمه ضخامت توسط پادگت^(۱) و گریلی^(۲) مطرح شده است [۲]. ولی در اینجا به علت وضعیت انحناپی و قوام گردن محل مناسبی برای گرفت نیست. در سوختگی شدید گردن با اتلاف وسیع از فلپ تراپیوس به صورت عضلانی - جلدی استفاده

مقدمه

سوختگی‌های شدید، همیشه بیمار را با مشکلات مواجه می‌سازد، از جمله آسیب شدید و اتلاف نسج گردن است. وقتی که شانه و نسوج اطراف گردن را شامل شود، عوارض بیشتر خواهد شد. در نزد کودکان،

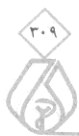دکتر صدراله معتمد

استادیار دانشگاه علوم پزشکی و خدمات بهداشتی - درمانی شهید بهشتی، مرکز پزشکی ۱۵ خرداد، بخش جراحی پلاستیک و ترمیمی

دکتر شاهین محمدصادقی

دستیار فوق تخصصی دانشگاه علوم پزشکی و خدمات بهداشتی - درمانی شهید بهشتی، مرکز پزشکی ۱۵ خرداد، بخش جراحی پلاستیک و ترمیمی

۱- Padgett ۲- Greeley

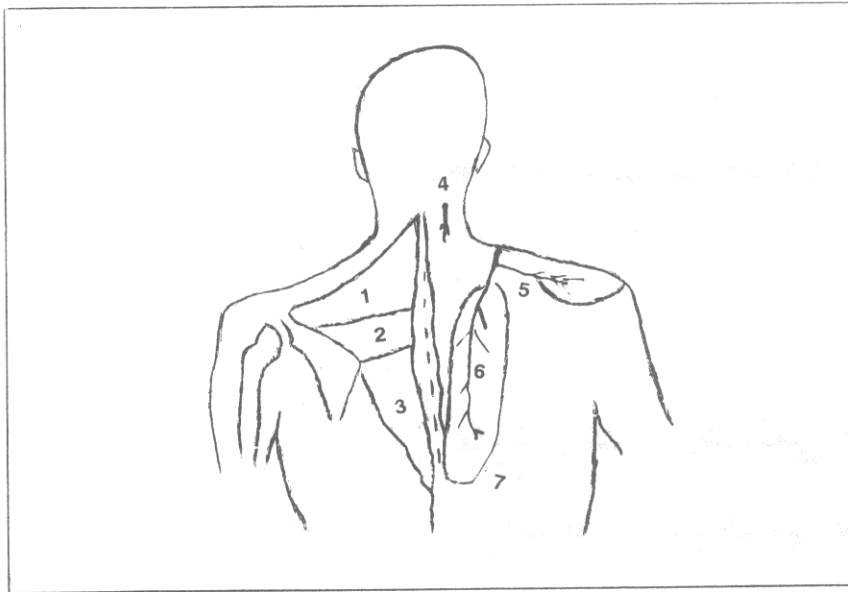


روش کار

فلپ عضلانی حلدی تراپزیوس

عضله تراپزیوس برای فلپ‌های عضلانی و عضلانی - جلدی اساسی است. استفاده وسیع آن در بازسازی کمبودهای نسجی سرو گردن و قسمت فوقانی پشت است [۳،۴]. در ارتباط با محل آن، اغلب فلپ انتخابی برای نواحی پس‌سری، پاروتید و مهره‌های گردنی است. علاوه بر آن برای پوشش داخل دهان و قدام گردن هم استفاده می‌شود [۵،۶]. فلپ عضلانی حلدی تراپزیوس خلفی برای بازسازی جانبی صورت، خلف سروگردن، ثلث فوقانی خلف تنه انتخابی است. دو فلپ برای این عضله طرح‌ریزی می‌گردد که شامل ۱- قدامی عرضی [۷] ۲- عمودی خلفی [۸] می‌باشند و نظر ما در این تحقیق نوع عمودی خلفی است.

تشریح عروق و اعصاب فلپ: خون‌رسانی شامل یک پایه عروقی غالب و چند پایه عروقی کوچک است (تصویر ۱). عروق غالب، شریان و ورید گردنی عرضی^(۱) است که شاخه تنه تیروسرویکال (۸۰٪) یا شریان زیر ترقوه‌ای و وریدهای همراه هستند [۹]. این پایه عروقی از بین عضلات استرنوکلوئید و ماستویید و اسکالن عبور می‌کند از کنار قدامی عضله تراپزیوس می‌گذرد و وارد قسمت عمقی آن در قاعده گردن می‌شود و به شاخه‌های صعودی و نزولی تقسیم می‌شود این مبدعی برای طرح فلپ‌های فوقانی و تحتانی خلفی است. شاخه نزولی وارد سطح عمقی عضله می‌شود و بین ستون مهره و کتف، پرفوراتورهای عضلانی جلدی تا سطح پوست رویی از آن جدا می‌شود. طول متوسط پایه عروقی غالب



تصویر شماره (۱): نمای آناتومی فلپ تراپزیوس

- 1- Superior trapezius Portion
- 2- Middle portion
- 3- Inferior trapezius Portion
- 4- Occipital
- 5- Ascending branch
- 6- Descending branch artery
- 7- Posterior vertical flap

فلپ عمودی خلفی تراپزیوس: کوشش در جلوگیری از اتلاف کارایی الیاف فوقانی و حفظ موقعیت مناسب گسترش یافته است [۸] (تصویر ۱). این فلپ بر پایه قسمت وسطی و تحتانی روی عضله تراپزیوس است. عضله خلفی توسط شاخه نزولی عروق عرضی گردنی خون می‌گیرد. پوست جزیره‌ای به ابعاد ۲۵×۸ سانتی‌متر که تا پنج سانتیمتر زیر حاشیه تحتانی کتف توسعه می‌یابد. پوست جزیره‌ای به آسانی به کف قدامی دهان و قدام خط وسط گردن می‌رسد، همچنین برای قوام نسجی زیر جلدی پس از برداشت اپی‌درم در موارد ضروری به کار می‌رود [۱۰].

تکنیک جراحی

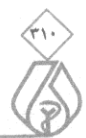فلپ عمودی خلفی تراپزیوس: بیمار به پهلو خوابانده می‌شود. این فلپ بهتر است از پایین تا بالا بلند شود. تشریح آن از قسمت

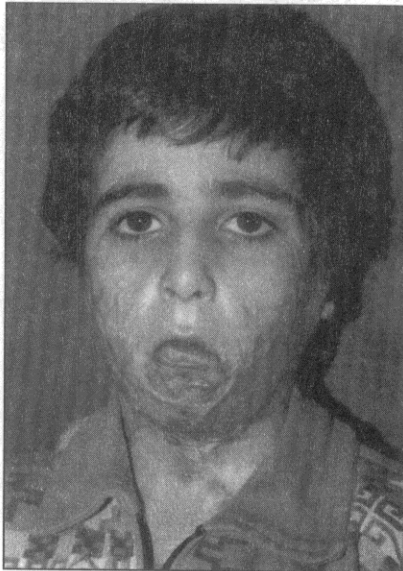
چهار سانتی‌متر با قطر ۱/۸ میلی‌متر است. عصب این عضله، شوکی (یازدهم) است. از سطح عمقی عضله، حدود پنج سانتیمتر بالای ترقوه در نزدیکی شاخه‌های قدامی اعصاب گردنی سوم و چهارم وارد عضله می‌شود. این عصب حرکتی است. این عضله خیلی مهم است و بی‌عصب شدن الیاف فوقانی آن سبب افتادگی شانه می‌شود [۶،۸] زیرا عضله دیگری در این عمل همراهی نداد.

طرح فلپ و ابعاد

فلپ‌های مفید بالینی با این عضله دو عدد است. یکی بر پایه شاخه صعودی شریان گردنی عرضی (تصویر ۱) و دیگری فلپ خلفی تحتانی بر پایه شاخه نزولی شریان غالب با پوست جزیره‌ای بین ستون مهره و کتف است (تصویر ۱). در این تحقیق نوع اخیر در بازسازی گردن مورد نظر بوده است.

۱- Transverse cervical





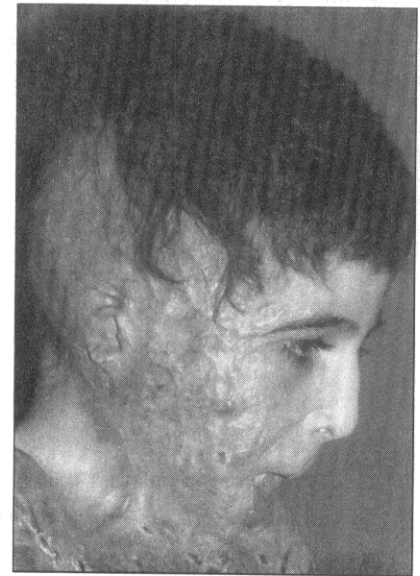
تصویر شماره (۳): نمای بیمار، یکسال پس از بازکردن گردن با جایگزینی فلپ

ماه آتل گردنی دارد [۱۲]. لذا در موارد سوختگی شدید، فلپ برتری دارد. فلپ‌های آزاد از نظر تکنیکی نیاز به مهارت جراح دارد از سوی دیگر اجرای آن در کودکان با آسیب وسیع، مشکلات فراگیر دارد [۱۳]. استفاده از اتساع نسجی به سبب گرفتاری زیاد و درگیری نسوج مجاور امکان‌پذیر نیست. فلپ فوق ترقوه‌ای را به سبب سوختگی شانه و قسمت‌های جانبی گردن نمی‌توان به کار برد. تنها فلپ مجاور در اینجا همین فلپ تراپیوس است. این فلپ تا به حال، بیشتر برای کمبودهای نسجی ناشی از تومور در سرو صورت و قسمت‌های بالای گردن مطرح شده است [۱۴، ۱۵]. ما از فلپ‌های دو طرفه تراپیوس برای جایگزینی وسیع نسج گردن در سوختگی استفاده کردیم که تازگی دارد. همانطور که اشاره کردیم در ضایعات گردنی برای جبران اتلاف نسجی تکنیک‌های جراحی مختلفی ارائه شده است. در بیمار ما برحسب گزارش میزان و

به دنبال سوختگی در مورخ ۷۸/۱/۱۶ سه ماه پس از حادثه به مرکز پزشکی ۱۵ خرداد مراجعه کرد (تصویر ۲). قبلاً در مرکز دیگری در شهرستان درمان شده بود. به دنبال معاینه مشخص شد که نسج گردن در قدام و طرفین از بین رفته، گردن کاملاً خمیده و چانه در فاصله نزدیک به بالای جناغ چسبیده بود. شانه‌ها و سینه بیمار هم سوخته و جهت انجام فلپ غیر قابل استفاده بود. ابتدا تصمیم به اصلاح چسبندگی شدید گردن گرفتیم ولی بیهوشی با مشکل مواجه شد زیرا متخصص بیهوشی قادر به لوله‌گذاری تراشه نبود. لذا با تسکین بیمار و بی‌حسی موضعی، اقدام به بازکردن اسکار در خط وسط کردیم تا عبور لوله تراشه ممکن شود. سپس اسکار را بیشتر باز کردیم سپس خونگیری انجام شد. پس از چهار روز، جهت پوشش گردن با فلپ، بیمار به اتاق عمل منتقل شد و از فلپ تراپیوس عضلانی جلدی استفاده شد. فلپ یکطرفه برای تکمیل پوشش کافی نبود و با دو فلپ توانستیم کمبود نسجی را جبران کنیم (تصویر ۳). در مراحل جراحی‌های بعدی اکتروپیون لب تحتانی و زوایای چانه‌ای هیوئید با گرفت‌های تمام ضخامت تصحیح شد.

بحث

سوختگی‌های شدید از نظر تغییر شکلی که ایجاد می‌کنند در همه جای بدن مسئله آفرین هستند. در گردن و به ویژه نزد کودکان با مخاطرات کارآیی و زیبایی بیشتر همراه است. انجام گرفت‌های نیمه ضخامت و تمام ضخامت با چنین اشکال، نه مقدور است و نه کارآیی را بهتر می‌کند. پس از مدتی دوباره کشیدگی ایجاد کرده، نیاز به شش تا هفت



تصویر شماره (۲): از بین رفتن وسیع گردن با چسبیدن چانه به جناغ

گسترش یافته فلپ پوستی از روی الیاف عضله پستی بزرگ "لاتیسموس دورسی" شروع می‌شود (تصویر ۱). وقتی کنار تحتانی عضله تراپیوس مشخص شود، این فلپ با قطع و جداسازی از مهره‌ها بلند خواهد شد. در سطح کتف، دقت بر آن است که عضلات رومبوئید با این فلپ بلند نشود. شاخه نزولی که پایه عروقی فلپ است در سطح زیرین مشاهده می‌شود. عضله در حاشیه خارجی فلپ پوستی بریده می‌شود [۶، ۸]. حفظ الیاف فوقانی بین جمجمه و استخوان ترقوه برای بالابردن شاخه مهم است. بنابراین کم کردن حجم یا قطع پدیدکول عضلانی در آینده لازم خواهد بود. این زمان در بسترهای گیرنده سالم ۳ تا ۴ هفته ولی نواحی اشعه دیده شش تا هشت هفته توصیه می‌شود [۱۱].

گزارش بیمار

پسر ۹ ساله با تغییر شکل شدید گردن

درآمد و بیمار انحنای لازم را در فاصله چانه به هیوئید بدست آورد و گردن به طول و عرض طبیعی رسید. ■

یکی برقراری کارایی و دیگری زیبایی است. بیمار ما خوشبختانه پس از درمان از هر دو جنبه به نتیجه دلخواه رسیده است. زیرا چسبندگی چانه به بالای جناغ جدا شده و گردن به کفایت مناسب کاری رسید. از سوی دیگر از نظر قوام و رنگ به تصویر طبیعی

نوع ضایعه با درگیری نواحی مجاور، راه پیشنهادی ما کار بهتری است.

نتیجه گیری

آنچه که در بیمار سوخته مورد نظر است،

مراجع

1. Dowd CN. Some details in the repair of cicatricial contractures of neck. Surg Gynecol obstet 1927; 44:396.
2. Greely PW. The plastic repair of scar contractures. Surg Gynecol obstet 1944; 15:224.
3. Mutter TD. Case of deformity burns, relieved by operation. Am J Med Sci 1942; 4:44.
4. Mathes SJ, Nahai F. Muscle flap transposition with functional preservation : Technical considerations. Plastic Reconstr Surg 1980; 66:242.
5. Mathes S, Vasconez L. Head, neck and truncal reconstr with transactions. Seventh international congress of PRS. Sao Paulo: PRS, 1980; P.178-182.
6. Mathes SJ, Nahai F. Clinical for Muscle and Musculo Cutaneous Flap. 1st ed. St. Louis: Mosby, 1982; P.12.
7. Mc Graw JB, Magee WP, Kalwaic H. Uses of the trapezius and SCM myocutaneous flap in the head and neck surgery. Plast Reconstr Surg 1979; 63:49.
8. Mathes SJ, Nahai Clinical Atlas of Muscle and Musculo Cutaneous Flap. 1st ed. St. Louis: Mosby, 1979; P.1050.
9. Good W, Rosenbergm GJ. Venous drainage of lateral trapezius musculo cutaneous island flap. Arch Oto laryn Geol 1982; 108: 411.
10. Baek SM, Biller HF, Krespi YP, et al. The lower trapezius island myocutaneous flap. ANN Plast Surg 1980; 5:108.
11. Demurgasso F, Trapezius myocutaneous flap in the reconstructive surgery of head and neck cancer: an original technique. Am J Surg 1979; 4: 138.
12. Converse JM, Burn deformities of the face and neck reconstr and rehabilitation. Surg Clinic North Am 1967; 47: 327.
13. Ohmori K. Application of microvascular free flaps to burn deformities. World J Surg 1978;92: 193.
14. Chretien PB, Ketcham AS, Hoye RC, et al. Extended shoulder flap and its use in the reconstruction of defect of the head and neck. AM J Surg 1972; 118: 752.
15. Pertolti JA. Trapezius musculo cutaneous island flap in the repair of major head and neck cancer. Plast Reconstru Surg 1980; 65:16. ■