استفراغ خونی حجیم و سوراخ شدگی حاد معدی بعد از تهویه مکانیکی در یک نوزاد

دکتر موسی احمدپور
استادیار دانشگاه علوم پزشکی و خدمات بهداشتی - درمانی بابل، بیمارستان کودکان امیرکلا، بخش نوزادان

دکتر غلامعلی معموری
دانشیار دانشگاه علوم پزشکی و خدمات بهداشتی - درمانی مشهد، بیمارستان قائم(عج)، بخش نوزادان

دکتر احمد بذرافشان
استادیار دانشگاه علوم پزشکی و خدمات بهداشتی - درمانی مشهد، بیمارستان قائم(عج)، بخش جراحی کودکان

چکیده

سوراخ شدن معده همراه با استفراغ خونی حجیم[1] یافته بالینی نسبتاً نادری در نوزادان می باشد. ما در این مقاله با هدف توجه دادن به عوامل خطر ساز برای سوراخ شدگی معدی و استفراغ خونی شدید، یک نوزاد نسبتاً رسیده[2] را با استفراغ خونی شدید و سوراخ شدگی حاد معدی بعد از قطع تدریجی از دستگاه تهویه گزارش نمودیم. عوامل خطر ساز برای استفراغ خونی شدید و سوراخ شدگی حاد معدی در این نوزاد می تواند ترکیبی از عواملی چون زجرجنینی، هیپوکسمی، تجویز ایندومتاسین برای درمان مجرای شریانی باز، تجویز آمینوفیلین و دگزامتازون جهت تسهیل قطع تدریجی از تهویه مکانیکی و گذاشتن مکرر لوله دهانی - معدی باشد.

از این گزارش نتیجه میشود که برای پیشگیری از بروز این عارضه تا سرحدا امکان باید از بروز و تجمع عوامل خطر ساز برای سوراخ شدن معدی و خونریزی گوارشی در نوزاد بستری در بخش مراقبتهای ویژه نوزادان (NICU)[3] جلوگیری نمود.

واژه‌های کلیدی: نوزاد، خونریزی گوارشی، سوراخ‌شدگی حاد معدی، تهویه مکانیکی

مقدمه

اکثر نوزادانی که دچار خونریزی معدی - روده‌ای می‌گردند علت قابل مشخصی را نمی توان در آن‌ها پیدا کرد ولی پیش آگهی کلی در آنها خوب است. احتمالات تشخیصی به عنوان علت خونریزی در نوزادان نیز به میزان زیادی از بچه‌های بزرگتر متفاوت است. در نوزادان غالباً خونریزی به تغییرات ناشی از استرس در معده و دوازدهه ربط داده

۱- Massive hematemesis ۲- Near-term
۳- NICU: Neonatal Intensive Care Unit

می‌شود که ممکن است با یا بدون سوراخ‌شدگی باشد ولی اطلاعات قطعی در این مورد اندک است [۱،۲]. غیر از علل ناشناخته سایر علل خونریزی گوارشی در نوزاد شامل خون بلعیده شده از مادر، ایسکمی روده‌ای، کولیت، اختلالات خونریزی نوزادان، کمبود مادرزادی عامل‌های انعقادی، انعقاد منتشر داخل رگی (اغلب همراه با سپتی‌سمی)، بیماری کبدی، گاستریت خونریزی در اثر مصرف برخی از داروها از جمله تولازولین و ولولوس معدی می‌باشد[۱،۲،۳].

هدف از گزارش این مورد، نادر بودن پارگی حاد معده همراه با استفراغ خونی حجیم در نوزاد بعد از تهویه مکانیکی، توجه به سیر بیماری اولیه، عامل‌های خطرساز برای خونریزی و پارگی معده و عاقبت بیمار می‌باشد، ضمن اینکه مروری بر نوشتجات و موارد گزارش شده نیز خواهیم داشت.

معرفی بیمار

ز.ن. نوزادی است پسر با وزن تولد ۳۱۰۰ گرم، قد ۴۶ و دور سر ۳۵ سانتی‌متر و با سن حاملگی داخل رحمی ۳۶ هفته در تاریخ ۷۸/۴/۱۲ در ساعت ۳ صبح از مادری ۳۳ ساله با حاملگی دوم به روش سزارین به دلیل عدم تناسب سر نوزاد با لگن مادر با نمره آپگار ۸ و ۹ در دقایق ۱ و ۵ بعد از تولد به دنیا آمده است. مایع آمنیوتیک روشن بود. بعد از دریافت مراقبتهای اولیه نوزاد کنار مادر فرستاده شد ولی ۳ ساعت بعد از تولد به دلیل ناله، دیسترس تنفسی معاینه و به NICU منتقل گردید. در معاینه اولیه پرش بالهای بینی، کشیدگی عضلات بین دنده‌ای و زیراسترنوم وجود داشت. تعداد تنفس ۶۵ و تعداد ضربان قلب ۱۴۵ در دقیقه بود. پالس اکسیمتر درجه اشباع اکسیژنی را ۷۵درصد نشان می داد. بیمار NPO شد و مایعات وریدی، درمان ترکیبی آنتی‌بیوتیکی (آمپی سیلین و جنتاماسین) بعد از گرفتن نمونه‌های کشت و سایر آزمایشات شروع گردید و چون زیر کلاهک اکسیژن وضعیت بیمار بهبود نیافت برای بیمار CPAP[1] در بینی گذاشته شد.

سه ساعت بعد به دلیل هیپوکسمی و اسیدوز ترکیبی در آنالیز گازهای خونی و بدتر شدن وضعیت عمومی و افت درصد اشباع اکسیژن در پالس اکسیمتری بیمار تحت درمان با تهویه مکانیکی با فشار مثبت با دستگاه تهویه (Babylog 2000) قرار گرفت و برای بیمار کاتتریزاسیون عروق نافی انجام شد. رادیوگرافی قفسه صدری رتیکولوگرانولاریتی را نشان می‌داد که مشخصهٔ نشانگان زجر تنفسی است (شکل ۱). رنگ بیمار، پالس‌اکسیمتری و آنالیزگازهای خونی بهبودی وضعیت بیمار را در دستگاه تهویه نشان می‌داد.

۳۶ ساعت بعد از تولد به‌دلیل بدتر شدن وضعیت بالینی در زیر دستگاه تهویه مورد معاینه قرار گرفته و معاینه فیزیکی سوفل سیستولیک $\frac{II}{VI}$ در LSB[2] و نبض را همراه با تعداد ضربان قلب ۱۸۰ در دقیقه نشان میداد. با تشخیص باز شدن مجرای شریانی محدودیت مایعات وریدی داده شد و یک دوزلازیکس تزریق گردید. به دلیل عدم پاسخ بالینی برای بیمار ایندومتاسین از طریق سوند معدی تجویز گردید. معاینات بالینی بعدی بهبود وضعیت را نشان می داد. سه روز بعد از تهویه مکانیکی جهت آماده ساختن بیمار برای خارج کردن لوله تراشه دگزامتازون و آمینوفیلین به بیمار تزریق گردید و بعد از کاستن تدریجی درجات دستگاه تهویه بیمار روی ET-CPAP[3] واقع

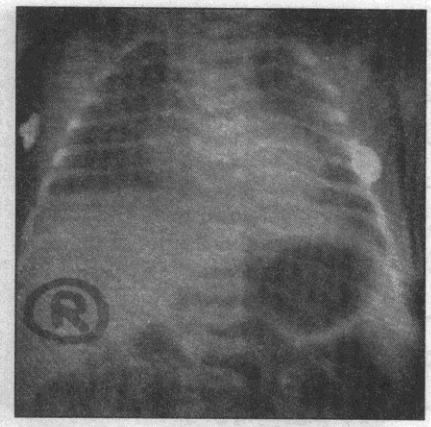

شکل شماره (۱): رادیوگرافی قفسه صدری بیمار قبل از تهویه مکانیکی که رتیکولوگرانولاریتی را نشان می‌دهد.

گردید. دگزامتازون تا سه دزوآمینوفیلین با دوز نگهدارنده ادامه یافت. پس از ۱۲ ساعت لوله تراشه خارج و بیمار زیر کلاهک اکسیژن قرار داده شد. روز بعد حال عمومی بیمار در هوای اتاق بدون دریافت اکسیژن اضافی خوب بود تا اینکه ۲۴ ساعت بعد، ساعت ۱۰/۵ شب ۷۸/۴/۱۷ بیمار بطور حاد دچار استفراغ خونی حجیم گردید. نشانه‌های بالینی شوک هموراژیک در بیمار واضح بود. خونریزی بقدری شدید بود که در مدت کمتر از ۸ ساعت ۴ نوبت خون، ۲ نوبت پلاسما و چون نمی‌توانستیم منتظر پاسخ آزمایش شمارش پلاکت کردیم یک نوبت پلاکت نیز به بیمار ترانسفوزیون گردید. آزمایشات زمان سیلان و انعقاد، PTT[4], PT[5] و شمارش پلاکت طبیعی بودند و کشتهای باکتریایی انجام شده در دو نوبت نیز منفی بودند.

معاینه صبح روز بعد (روز هفتم بعد از

۱- CPAP: Continious Positive Airway Pressure
۲- LSB: Left Sternal Border
۳- ET-CPAP: Endotracheal Tube-CPAP
۴- PTT: Partial Thromboplastine Time
۵- PT: Prothrombine Time

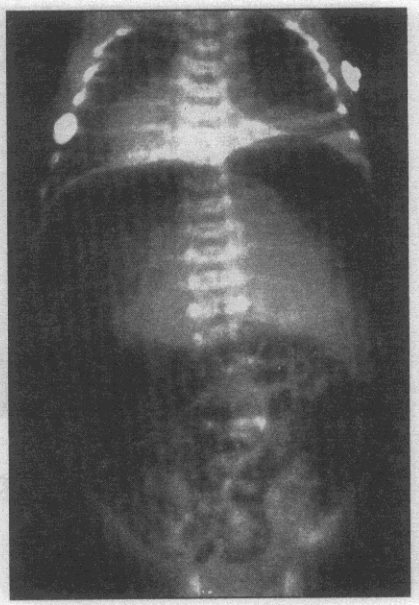

شکل شماره(۲): رادیوگرافی شکم و قفسهٔ صدری در وضعیت ایستاده قبل از عمل جراحی که پنوموپریتوئن را نشان می‌دهد.

تولد) اتساع شکم و رادیوگرافی شکم در وضعیت ایستاده، پنوموپریتوئین را نشان داد (شکل ۲). لاپاراتومی که بلافاصله برای بیمار انجام گردید سوراخ وسیعی در انحنای کوچک تا نزدیک انحنای بزرگ معده و لخته‌های فراوان خون داخل حفره پریتوئن را نشان داد. بیوپسی برداشته شده از محل ضایعه زخم و سوراخ‌شدگی را مشخص ساخت.

دو روز بعد نیز بیمار مجدد دچار علایم بالینی مشابه علایم بالینی قبل از عمل جراحی یعنی اتساع شکم و پنوموپریتوئن تانسیونل گردید. رادیوگرافی شکم دقیقاً مشابه رادیوگرافی قبل از عمل جراحی پنوموپریتوئن را نشان می‌داد. هوای داخل پریتوئن با سوراخ‌شدگی و سپس کاتتر داخل پریتوئن تخلیه گردید ولی به دلیل تجمع مکرر هوا در روز دوازدهم بعد از تولد، بیمار مجدد تحت عمل جراحی دوم قرارگرفته و مجدد سوراخ‌شدگی در ادامه سوراخ‌شدگی قبلی مشاهده گردید. به دلیل وجود نشانه‌های بالینی پریتونیت بیمار تحت درمان ترکیبی سفوتاکسیم، مترونیدازول و کوتریموکسازول وریدی قرار گرفت. کشت انجام شده از نمونه لاواژپریتوئن حین عمل جراحی، آنتروکک را مشخص ساخت. در روز شانزدهم بعد از تولد درن‌های داخل پریتوئن خارج و در روز هفدهم بعد از تولد تغذیه با شیر مادر شروع گردید تا این مدت بیمار تغذیه تام وریدی می‌شده است. با افزایش تدریجی شیر مادر و تحمل تغذیه طبیعی از پستان مادر، بیمار با حال عمومی خوب در تاریخ ۷۸/۵/۵ یعنی ۲۴ روز بعد از تولد از بیمارستان ترخیص گردید. یک هفته بعد از ترخیص نیز در معاینه سرپایی حال عمومی بیمار خوب بود.

بحث

در نوزاد، چنانچه زخم در معده یا دوازدهه هرکجا که باشد خود را با استفراغ‌خونی نشان می‌دهد. گاهی ممکن است اتلاف خون در حدی باشد که منجر به علایم کاهش حجم‌خون و شوک گردد. تشخیص زخم نیاز به آندوسکوپی دارد که در نوزاد به راحتی توسط یک متخصص مجرب در آندوسکوپی کودکان با دستگاه مناسب برای نوزاد با حداقل آرام ساختن، بدون بیهوشی عمومی انجام می‌شود. در بیمار ما به دلیل عدم وجود شرایط مناسب، آندوسکوپی انجام نشده است. زخم ممکن است اولیه یا ثانویه به برخی داروها ازجمله استروییدها، آمینوفیلین و ایندومتاسین باشد[۱،۳].

سوراخ‌شدگی خودبخودی معده در نوزادان یافته بطور نسبی نادری است. اولین مورد توسط سی‌بلد[۱] در سال ۱۸۲۵ گزارش گردید. سوراخ‌شدگی خودبخودی در ۵ روز اول زندگی بخصوص در نوزادانی که متحمل استرس یا هیپوکسی شدید شدند اتفاق می‌افتد. نوزادان مبتلا اغلب نارس بوده‌اند و سابقه آسفکسی پری‌ناتال داشته‌اند. مجموعه علایم شامل بدتر شدن وضعیت بالینی، استفراغ، اتساع شکم و دیسترس تنفسی است[۲،۳]. رادیوگرافی شکم پنوموپریتوئن با نمای کیسه خورجین[۲] را نشان می‌دهد. تشخیص قطعی با مواد حاجب ایزوتونیک خوراکی داده می‌شود که نشت به داخل حفره پریتوئن بعد از تجویز خوراکی را نشان می‌دهد[۲]. منابع دیگر وجود پنوموپریتوئن وسیع در رادیوگرافی ساده شکم را پیشنهاد کننده تشخیص دانسته و اظهار می‌دارند که انجام رادیوگرافی با ماده حاجب برای تأیید تشخیص جایی ندارد[۴].

سوراخ‌شدگی معدی می‌تواند همراه با یک مشکل زمینه‌ای به عنوان عامل مساعد کننده مثل آترزی دوازدهه، آترزی‌پیلور، فیستول تراکئوازوفاژ، ولولوس معده، مالروتاسیون، نقصهای دیافراگماتیک اتفاق افتد یا گاهی ممکن است ثانوی به یک مشکل ساختگی مثل ترومای ناشی از گذاشتن لولهٔ NG[۳] یا زخم‌ثانوی به مصرف ایندومتاسین، دگزامتازون یا تجویز اکسیژن داخل دهانی باشد. نقص مادرزادی عضلات جداره معده نیز به عنوان علت پیشنهاد شده است. همچنین پارگی معده ممکن است حین زایمان واژینال به دلیل پر بودن معده از مایع اتفاق افتد. تغییرات ایسکمیک در محل سوراخ‌شدگی در ۴۱درصد موارد در یک

۱- Siebold
۲- Saddlebag appearance
۳- NG: Nasogastric

مطالعه وجود داشته است که سبب‌شناسی عروقی را پیشنهاد می‌کند[۱،۲،۳].

علل احتمالی استفراغ‌خونی حجیم و سپس سوراخ‌شدگی حاد معدی در بیمار ما می‌تواند سابقه تحمل استرس و هیپوکسمی قبل و حین تهویه مکانیکی، دریافت داروهایی که عامل مساعدکننده به شمار می‌آیند ازجمله دگزامتازون، ایندومتاسین،آمینوفیلین و همچنین گذاشتن چندین نوبت لوله OG[1] باشد.

درمان اولیه خونریزی فوقانی گوارشی شامل آنتاگونیستهای گیرنده H۲ مثل سایمیتیدین و رانیتیدین همراه با آنتی‌اسید و جایگزینی خون از دست رفته می‌باشد. خونریزی در بیمار ما آنقدر شدید بود که در مدت کمتر از ۸ ساعت ۴ نوبت خون و دو نوبت پلاسما ترانسفوزیون شده است. در مطالعات جدید جهت درمان خونریزی در زخم‌های غیرهمراه با واریس در بالغین و کودکان بزرگتر از سوماتواستاتین و اکتراتید[2] به شکل انفوزیون داخلی رگی استفاده شده است ولی اطلاعات مربوط به استفاده آن در نوزدان کافی نمی‌باشد[۵،۶].

سوراخ‌شدگی حاد معدی به عنوان عارضه تهویه مکانیکی با فشار مثبت معمولاً دیده نمی‌شود ولی ممکن است در روشهای غیرتهاجمی CPAR مثل FM-CPAP[3] اتفاق افتد که الان به دلیل در دسترس بودن روشهای مؤثرتر مثل ET-CPAP مورد استفاده قرار نمی‌گیرد[۷]. همچنین پارگی معده به عنوان عارضه تهویه مکانیکی در مطالعه‌ای که در همین مرکز انجام شده دیده نشده است[۸].

در یک گزارش، چهار مورد پارگی زخم معده در NICU در کشور پرتغال اتفاق افتاده که یک مورد آن هنگام قطع تدریجی دستگاه تهویه مکانیکی بوده است که در بالین تشخیص آنتروکولیت نکروزانت برایش گذاشته شد ولی درحین عمل پارگی معده وجود داشت. آسفکسی استرس و حالات همراه با کاهش خون دستگاه گوارش از جمله تعویض خون، پنوموتوراکس، شوک همودینامیک و است قلبی در همه موارد وجود داشته است. در سه مورد از چهارمورد درمان با دگزامتازون و آمینوفیلین انجام شده بود[۹]. تجویز آنتاگونیست گیرنده H۲ به عنوان روش پیشگیری از بروز خونرزیزی گوارشی در بیمارانی که تهویه مکانیکی دریافت می‌کنند موجب کاهش بروز خونریزی نشده است[۱۰].

در یک مطالعه ۶ ساله، ۹ مورد از پارگی دستگاه گوارش در نوزاد گزارش گردید که ۳ مورد آن به علت آنتروکولیت نکروزان، دو مورد پارگی معده به دلیل لوله معدی، یک مورد در کولون کوچک سمت چپ، دو مورد دیگر به دلیل ایلئوس مکونیال و در سه مورد دیگر پارگی خودبخودی درایلئوم دیستال وجود داشته است. نتیجه شده است که پارگی غیرخودبخودی، مرگ‌ومیر بالایی (۵۷٪) دارد ولی پارگی خودبخودی حتی درنوزادان باوزن تولد خیلی کم، پیش آگهی خوبی دارد[۱۱].

در یک مطاله دیگر ۱۱ مورد از نکروز معده نوزاد از فرانسه گزارش گردید که ۴ مورد آن در نوزاد رسیده و ۷ مورد آن در نوزاد نارس بود. در ۸ مورد جراحی انجام گردید که در یک مورد گاسترکتومی تام، در ۳ مورد گاسترکتومی غیرتام و در ۴ مورد دیگر رزکسیون قطعه‌ای معده انجام شد. سه بیمار بعد از عمل جراحی متعاقب نارسایی چند ارگان و سوراخ‌شدگی دوم فوت شدند و نمونه بیوپسی از محل سوراخ‌شدگی نکروز وسیع مخاط اطراف را نشان داد[۱۲].

در بیمار ما اگرچه سوراخ‌شدگی دوم و پریتونیت اتفاق افتاد ولی نتیجه درمان و عمل رضایت‌بخش بوده است. از یافته‌های حاصل از گزارش این بیمار چنین نتیجه می‌شود که همیشه در بیمارانی که عامل‌های خطر متعدد دارند باید به فکر خطر بروز خونریزی و سوراخ‌شدگی معدی بود و برای پیشگیری از بروز آن در جهت کاستن عامل‌های خطرزا کوشید. ■

۱- OG: Orogastric

۲- Octeotide

۳- FM-CPAR: Face Mask-CPAP

مراجع

۱- احمدپور صغری. مطالعه و نتایج ونتیلاتورتراپی نوزدان در NICU بیمارستان قائم پایان‌نامه تخصصی کودکان، دانشکده پزشکی، دانشگاه علوم پزشکی مشهد. سال ۱۳۷۶؛ شماره ۸۵۴: صفحه۱۳۶.

2. Grisinger KD, Balistrer WF. Gastrointestinal Tract. In: Fanaroff AA, Martin RJ, (eds). Neonatal Perinatal Medicine, Disease of Fetus and Infants. 6th ed. St. Louis: Mosby, 1997; PP:1331-1332.

3. Dewan PA; Gastric perforations. In: puri, P.(ed). Newborn Surgery. Dublin: Buherworth Heinemann Company, 1st ed. 1996;PP:272-280.

4. Vanderhoof JA, Zach TL, Adrian TE. Acid peptic disease in newborn infants. In: Avery GB, MacDonalc MG, (eds). Neonatalogy Pathopysiology, and Management of the Newborn Disease. 4th ed. philladelphia: Lipincott, 1994;PP:613.
5. Flake Ah, Rykman FC. Gastric Perforation. In: Fanaroff AA, Martin RJ (eds). Neonatal Perinatal Medicine, Disease of Fetus and Infants, 6th ed. St Louis: Mosby, 1997; PP:1314.
6. Jenkins SA, Poulianson G, Gorggio F. Somatostatin in the treatment of nonvariceal upper gastrointestinal bleeding. Dig Dis 1998; 16(4):214-224.
7. Chen HM, Jan yy, Chen MF. Intraarterial infusion of octreotide to stop gastrointestinal tract bleeding that is difficult to manage surgically, A case report. Hepatogastroentroloy 1998; 45(19): 128-132.
8. Ahumada CA, Goldsmith JP. Continuous distending pressure. In: Goldsmith, Jay P. Karotkin Edward H,(eds). Assisted Ventilation of the Nenonates. 3rd ed. Philadelphia: W.B. Saunders, 1996;PP.151-163.
9. Deuteseh AD, Mancici AC, D, Anderea R, et al. perforated gastric ulcer: an increasing neonatal ICU disease? Report of 4 cases. Rev Hosp Clin Fac Med Sao-Paulo 1998; 53(1):29-33.
10. Offenstadt G, Guidet B, Maury D. Prevention of gastrointestinal bleeding during mechanical ventilation. N Engl J Med 1998; 23:339(4), 267-268.
11. Resch B, Mary J, kutting HM. Spontaneous gastrointestinal perforation in VLBW infants : a rare complication in NICU. Pediatr Surg Int 1998; 13 (2-3): 165-167.
12. pelizzo G, Dobois K, Lapillonne A, et al. Gastric Mecrosis in newborn: a report of 11 cases. Pediart Surg Int 1998; 13(5-6): 346-349. ■