

● مقاله تحقیقی



بررسی موارد بیماری فیستول شریانی - وریدی ریوی در مراجعین به بیمارستان قلب شهید رجائی طی ۳۰ سال (۱۳۸۲-۱۳۵۳)

چکیده

زمینه: فیستول شریانی - وریدی ریوی یک بیماری نادر سیانوتیک است. تا سال ۱۹۴۲ و انجام اولین عمل جراحی، روش خاصی برای درمان این بیماران وجود نداشت. در سال ۱۹۷۷ آمبولوتراپی به عنوان روش جدید درمانی این بیماری ابداع شد و امروزه درمان انتخابی این بیماران می‌باشد. در کشور ما تاکنون مجموعه‌ای از مبتلایان به این بیماری معرفی نشده بود. **روش کار:** با یک مطالعه گذشته‌نگر تمام مبتلایان به این بیماری از بدو افتتاح مرکز تا سال ۱۳۸۲ شناسایی شدند و اطلاعات جمعیت شناختی، علایم، نشانه‌ها، عوارض، بررسی‌های پاراکلینیک، درمان، عوارض و اثرات درمان و پیگیری بیماران، گردآوری و مورد تحلیل قرار گرفت.

یافته‌ها: بیماران این مطالعه که شامل یازده نفر بودند، میانگین سنی پایین‌تری نسبت به سایر مطالعات داشتند (۱۶ سال). با بررسی بیشتر مشخص شد که علت احتمالی آن، مراجعه کم‌تر بزرگسالان بیمار غیرتهرانی نسبت به کودکان بیمار غیرتهرانی به این مرکز می‌باشد. سایر اختلافاتی که معنی‌دار بودند، شامل: شیوع کم‌تر سردردهای مزمن (۹٪) و احتمال بیشتر پلی‌سیتمی (۷۰٪) می‌باشد. اولین مورد جراحی در این مرکز در سال ۱۹۹۱ و اولین مورد آمبولوتراپی در سال ۲۰۰۱ انجام شدند. از سال ۲۰۰۱ به بعد هیچ بیماری جهت عمل جراحی معرفی نشده است.

نتیجه‌گیری: فیستول شریانی - وریدی ریوی یک بیماری نادر و جالب است. آمبولیزاسیون افق‌های جدیدی را در درمان این بیماری گشوده است.

واژگان کلیدی: فیستول شریانی - وریدی ریوی، تلانژکتازی خونریزی دهنده ارثی، کوئل^۱، دستگاه آمپلاتزر^۲

دکتر سید محمود معراجی^۱
دکتر محمدیوسف اعرابی مقدم^۱
دکتر کیهان صیادپور زنجانی^{۲*}

۱. دانشیار بیماری‌های قلب کودکان، دانشگاه علوم پزشکی ایران
۲. استادیار بیماری‌های قلب کودکان، دانشگاه علوم پزشکی تهران

*نشانی نویسنده مسئول: تهران، صندوق پستی ۶۶۹۳۰۰۲۴، تلفن: ۰۲۹-۶۶۹۱۱۰۲۹، فکس: ۰۲۴-۶۶۹۳۰۰۲۴
پست الکترونیک: ksayadpour@yahoo.com

تاریخ پذیرش مقاله: ۱۳۸۵/۱/۱۴

تاریخ اصلاح نهایی: ۱۳۸۵/۱۰/۲۳

تاریخ دریافت مقاله: ۱۳۸۴/۴/۲۵

1 - Coil
2 - Amplatzer Device



مقدمه

فیستول شریانی - وریدی (AVF)^۱ به ارتباط غیرطبیعی (غیر از بستر مویرگی) بین یک شریان و یک ورید اطلاق می‌گردد و اگر این عارضه در ریه باشد، به آن نام فیستول شریانی - وریدی ریوی (PAVF)^۲ گفته می‌شود. در اکثر این فیستول‌ها (۹۵٪) ارتباطی بین شریان ریوی یا شاخه‌های آن و وریدهای ریوی وجود دارد. اما ارتباط بین شرایین برونشیا و وریدهای ریوی یا وریدهای برونشیا، و نیز ارتباط شرایین ریوی و دهلیز چپ نیز نوعی PAVF به شمار می‌روند [۱، ۲].

بیماری PAVF شایع نمی‌باشد و اکثر موارد آن به صورت گزارش مورد^۳ به چاپ می‌رسند. موارد PAVF را می‌توان به انواع اولیه خالص، اولیه همراه با سایر بیماری‌ها به ویژه تالانژکتازی خونریزی دهنده ارثی (HHT)^۴ و انواع ثانویه تقسیم کرد. موارد ثانویه به دنبال اعمال جراحی قلب (شانت Glenn، عمل جراحی Fontan)، اعمال جراحی قفسه سینه، ترومای نافذ ریه، پرتو درمانی، شیزوتوزومیاز، اکتینومایکوز، تنگی دریچه میترال، سیروز، ترومبوز ورید پورت، کارسینوم‌های متاستاتیک به ویژه تیروئید

و برونشکتازی (عمدتاً فیستول شرایین برونشیا) دیده می‌شود. PAVF همچنین همراه با طحال‌های متعدد^۵، بیماری‌های مادرزادی قلبی، آنومالی راه‌های هوایی و فقدان لوب تحتانی ریه راست دیده شده است. تالانژکتازی خونریزی دهنده ارثی (HHT) یا سندرم اسلر-وبر-رندو^۶، یک بیماری اتوزوم غالب است که با تالانژکتازی در پوست و مخاط و فیستول‌های شریانی - وریدی در نقاط مختلف بدن شامل ریه و خونریزی از این اختلالات (عمدتاً ایپستاکی و خونریزی گوارشی) مشخص می‌شود [۲، ۳].

شایع‌ترین علامت در بیماران PAVF به صورت خونریزی از بینی به علت ضایعات تالانژکتاتیک مخاط در اثر همراهی با HHT می‌باشد. تنگی نفس دومین علامت شایع PAVF و مهم‌ترین علامت تنفسی آن است. تنگی نفس در حالت ایستاده^۷ از علایم دیگر بیماری بوده و علت آن افزایش شانت راست به چپ در حالت ایستاده از طریق فیستول‌های لوب‌های تحتانی ریه (شایع‌ترین محل PAVF) در حالت ایستاده می‌باشد. هموپتیزی سومین علامت شایع بیماری PAVF است ولی نسبت به علایم قبلی پر سروصداتر می‌باشد. خونریزی از تالانژکتازی‌های

پوست و مخاط دستگاه گوارش در بیماران HHT با یا بدون PAVF رخ می‌دهد. شیوع خونریزی گوارشی در کل بیماران HHT، بین ۳۰-۱۵٪ است. تالانژکتازی‌های سطحی در اثر HHT شایع‌ترین و گاه تنها نشانه PAVF هستند. سوپل در روی محل فیستول در نیمی از بیماران سمع می‌شود. سیانوز و چماقی شدن انگشتان نیز از نشانه‌های شایع PAVF هستند. عوارض عصبی از مهم‌ترین عوارض PAVF می‌باشند. حوادث عروقی مغز (CVA)^۸، حملات ایسکمیک گذرا (TIA)^۹، آبسه مغزی، سردردهای مزمن و تشنج از جمله این عوارض هستند. هموتوراکس و هموپتیزی دو عارضه کمتر شایع ولی خطرناک PAVF هستند. پلی‌سپتیمی به علت اثرات هیپوکسی بر مغزاستخوان و آنمی به علت خونریزی مکرر، عوارضی هستند که می‌توانند در بیماران PAVF دیده شوند [۲]. هیپوکسی از یافته‌های شایع بیماران PAVF است که به صورت کاهش اشباع اکسیژن شریانی (S_aO₂) و فشار اکسیژن شریانی (P_aO₂) دیده می‌شود. ارتودئوکسی^{۱۰} عبارت است از تشدید هیپوکسی در وضعیت ایستاده نسبت به نشسته و معادل آزمایشگاهی پلاتی‌پنه^{۱۱} به شمار می‌رود. رادیوگرافی قفسه سینه

8 - Cerebral Vascular Accidents

9 - Transient Ischemic Attacks

10 - Orthodeoxia

11 - Platypnea

5 - Polysplenia

6 - Osler-Weber-Rendu

7 - Platypnea

1 - Arteriovenous Fistula

2 - Pulmonary AVF

3 - Case Report

4 - Hereditary Hemorrhagic Telangiectasia

در ۹۸٪ موارد غیرطبیعی است. طرح کلاسیک یک PAVF به شکل توده گرد یا بیضوی با دانسیته یکنواخت، اغلب لبوله، با حاشیه کاملاً واضح، بیشتر در لوب‌های تحتانی و با قطر ۵-۱ cm می‌باشد. اکوکاردیوگرافی با استفاده از کنتراست، روشی حساس برای تشخیص شانت‌های راست به چپ می‌باشد. استفاده از سی‌تی‌اسکن اولترافاست^۱ با ماده حاجب می‌تواند محل، اندازه و طرح عروقی PAVF را به خوبی نمایان سازد. علی‌رغم پیشرفت‌ها در زمینه تصویربرداری، هنوز آنژیوگرافی روش استاندارد طلایی برای تشخیص PAVF می‌باشد. استفاده از آنژیوگرافی برای تأیید بیماری در تمام بیماران لازم است. آنژیوگرافی ریه تمام درخت شریانی ریوی را نمایان می‌سازد و محل، تعداد و اندازه فیستول‌ها را مشخص می‌کند. آنژیوگرافی همچنین برای آمبولیزاسیون فیستول‌ها و بررسی موفقیت این روش درمانی لازم است [۲].

دو روش اثبات شده درمان PAVF که تاکنون مورد استفاده قرار گرفته‌اند شامل جراحی و آمبولیزاسیون می‌باشد. انواع روش‌های جراحی شامل لیگاتور، اکسیزیون لوکال، سگمنتکتومی، لوبکتومی و پنومونکتومی است. توراکتومی و جراحی جهت درمان

PAVF یک روش درمانی سنگین برای بیمار به شمار می‌آید که مشکلاتی نظیر عوارض بیهوشی عمومی، اقامت طولانی در بیمارستان و برداشتن بافت سالم ریه را به دنبال دارد. اساس آمبولیزاسیون بر بستن شریان مغذی PAVF استوار می‌باشد. برای این کار از انواع مختلف دستگاه از قبیل کویل استفاده می‌شود. عوارض این روش درمان شامل جابجایی یا مهاجرت وسیله تعبیه شده، درد سینه پلورتیک، انفارکتوس ریه، آمبولی هوا و پلورزی می‌باشد. آمبولیزاسیون، مشکلات و عوارض جراحی را ندارد و به همین سبب امروزه روش انتخابی درمان PAVF به شمار می‌رود [۲، ۳].

هدف از انجام این تحقیق، تعیین ویژگی‌های بیماران در ایران و نمایاندن پیشرفت‌های صورت گرفته در زمینه تشخیص و درمان بیماری در کشور ما می‌باشد.

روش کار

مطالعه حاضر از نوع مشاهده‌ای^۲ و توصیفی^۳ می‌باشد. جامعه مورد پژوهش شامل تمام بیمارانی است که از ابتدای سال ۱۳۵۳ (حدوداً از تأسیس بیمارستان) تا سال ۱۳۸۲ به این مرکز مراجعه نموده

و با تشخیص نهایی PAVF براساس آنژیوگرافی (روش تشخیصی استاندارد طلایی) بستری شده‌بودند. هیچ محدودیت خاصی جهت عدم پذیرش نمونه‌ها در نظر گرفته نشده است. منابع شامل پرونده‌های موجود در بایگانی بیمارستان (تمام بیماران پژوهش)، فیلم‌های آنژیوگرافی موجود در بایگانی‌های فیلم بخش کودکان و بخش بزرگسالان (۶ بیمار) و مقاله‌های چاپ شده در نشریات پزشکی به صورت معرفی مورد بیماری (دو بیمار) [۴، ۵] بودند. جهت پیگیری بیماران و نیز تکمیل داده‌های ناقص در پرونده‌ها اقدام به تماس تلفنی با بیماران شد. در مواردی که تلفن ثبت شده در پرونده بیماران تغییر کرده بود و نهایتاً امکان تماس تلفنی مستقیم وجود نداشت، اقدام به مکاتبه با آدرس مندرج در پرونده شد و طی نامه از بیمار یا والدین وی درخواست شد تا با مجریان طرح تماس تلفنی داشته باشند. با این روش جمعاً با ۱۰ بیمار یا خویشاوندان وی اقدام به مصاحبه شد. سؤالات مطرح شده حین مصاحبه تلفنی در مورد زنده بودن بیمار، علائم و نشانه‌های وی، اقدامات تشخیصی و درمانی احتمالی در مراکز دیگر و اطلاعات تکمیلی در صورت ناقص بودن پرونده بیمارستانی بود. در صورت نیاز به بررسی بیشتر یا درمان از بیمار برای مراجعه به بیمارستان

2 - Observational
3 - Descriptive

1 - Ultrafast



جدول ۱ - خلاصه‌ای از برخی از اطلاعات مربوط به بیماران پژوهش			
سن تشخیص	جنس	محل PAVF	بیماری‌های همراه
۲۵ سالگی	زن	متعدد دو طرفه	HHT احتمالی، پنوموتوراکس خودبخودی
۱۷ سالگی	زن	منفرد	MVP ^۱
۲ سالگی	مرد	متعدد دو طرفه	-
۳۶ سالگی	زن	منفرد	تنگی دریچه‌های میترال و آئورت
شیرخوارگی	مرد	متعدد دو طرفه	AVF مغزی، CVA بعدعمل، Interrupted IVC ^۲
کودکی	زن	متعدد دو طرفه	-
شیرخوارگی	مرد	RPA ^۴ به LA ^۵	CVA، وریدهای عمقی پیچ و خم‌دار ^۳
۱۹ سالگی	مرد	متعدد دو طرفه	HHT احتمالی
۱۰/۵ سالگی	زن	متعدد طرف راست	HHT احتمالی
۵ ماهگی	مرد	میکروواسکولر متعدد	VSD ^۶ کوچک، تومور پریکارد
۲ سالگی	مرد	متعدد سمت راست	آتزی پولمونر، VSD، MAPCA ^۷

1. MVP= Mitral Valve Prolapse
2. IVC= Inferior Vena Cava
3. Deep vein tortuosity
4. RPA= Right Pulmonary Artery
5. LA= Left Atrium
6. VSD= Ventricular Septal Defect
7. MAPCA= Major Aorto-Pulmonary Collateral Artery

شامل: خونریزی غیر قابل کنترل حین آمبولیزاسیون (به طور مثال هموپتیزی)، پارگی PAVF به داخل پلور، آلرژی غیر قابل درمان نسبت به ماده حاجب و هر موردی که نتوان از آمبولوتراپی سود جست، می‌باشد.

داده‌های بیماران با استفاده از نرم افزار SPSS گردآوری شد و شاخص‌های آماری با استفاده از این نرم افزار محاسبه شدند. جهت بررسی آماری از آزمون‌های one-sample and paired samples t tests و مجذور کای استفاده شد و مقدار P کمتر از ۰/۰۵ معنی‌دار در نظر گرفته شد. نتایج به جز در موارد ذکر شده به صورت میانگین \pm انحراف معیار ذکر شده‌اند.

توراکوتومی و جراحی جهت درمان PAVF یک روش درمانی سنگین برای بیمار به شمار می‌آید که مشکلاتی نظیر عوارض بیهوشی عمومی، اقامت طولانی در بیمارستان و برداشتن بافت سالم ریه را به دنبال دارد. همچنین جراحی وسیع ریه در سنین پائین می‌تواند سبب اختلال در جدار قفسه سینه شود. آمبولیزاسیون مشکلات و عوارض مزبور را ندارد و به همین سبب امروزه روش انتخابی درمان PAVF به شمار می‌رود. در مورد بیماران با فیستول‌های متعدد و دو طرفه یا دارای ریسک بالای عمل جراحی، آمبولیزاسیون تنها روش درمان به شمار می‌رود. مواردی که استفاده از جراحی لازم می‌شود،

دعوت می‌شد. عدم دسترسی به بیمار وی را از جمع بیماران پیگیری شده خارج می نمود ولی با توجه به نادر بودن بیماری، این بیماران از کل مطالعه حذف نشدند. در مورد دو بیمار که حین انجام پژوهش در بیمارستان بستری شدند نیز با مشاهده حضوری اقدام به جمع‌آوری اطلاعات شد. اندیکاسیون‌های درمان PAVF که مورد توافق جمع هستند، شامل موارد زیر است:

۱. کلیه فیستول‌های شریانی - وریدی ریوی دارای علامت
۲. تمام فیستول‌های با رشد پیشرونده
۳. کلیه فیستول‌هایی که قطر شریان آوران آنها ۳mm یا بیشتر باشد به علت خطر بالای ترومبوآمبولی و حوادث عروقی مغز

PAVF، بیماران شماره‌های ۸ و ۹ با اپیستاکسی مکرر و PAVF، بیمار شماره ۵ که علاوه بر PAVF دچار AVF مغزی نیز بود و بیمار شماره ۱۰ با سابقه ملنای مکرر با علت نامعلوم و PAVF. اطلاعات در مورد علائم HHT احتمالی در افراد خانواده برای ده بیمار در دسترس بود. در سه بیمار (بیماران شماره ۳، ۸ و ۹) سابقه اپیستاکسی در افراد درجه یک خانواده (پدر، خواهر، برادر) وجود داشت که احتمال ابتلاء آنها به HHT وجود دارد (۳۰٪).

محل	تعداد بیماران	درصد درگیری
لوب تحتانی ریه راست	۱۰	۹۱
لوب میانی ریه راست	۸	۷۳
لوب فوقانی ریه راست	۶	۵۵
لوب تحتانی ریه چپ	۵	۴۵
لوب فوقانی ریه چپ	۴	۳۶
لوب‌های تحتانی دو طرف	۱۰	۹۱
لوب‌های فوقانی و میانی دو طرف	۸	۷۳
ریه راست در کل	۱۱	۱۰۰
ریه چپ در کل	۵	۴۵
ارتباط PRA با LA	۱	۹

سابقه عوارض عصبی در سه بیمار (۲۷٪) یافت شد. بیمار شماره ۵ پس از عمل جراحی دچار همی پارزی شده بود. بیمار شماره ۷ سابقه CVA و همی پلژی چپ را از قبل عمل داشت. بیمار شماره ۸ نیز سابقه بی‌حس شدن ناخن‌ها و دور لب‌ها را داشت و از سردردهای مزمن رنج می‌برد.

در ۸ بیمار (۷۳٪) تعداد فیستول‌ها بیش از یک عدد بود. در ۵ بیمار (۴۵٪) فیستول‌ها در هر دو ریه وجود داشتند. اطلاعات مربوط به محل فیستول‌ها براساس رادیوگرافی قفسه سینه و آنژیوگرافی در جدول شماره ۲ درج شده است.

پلی‌سیتمی (هموگلوبین خون بیش‌تر از صدک نود و هفتم برای سن و جنس) در هفت بیمار از ده نفری که اطلاعات آنها در دسترس بود یافت شد (۷۰٪). دو بیمار (۲۰٪) نیز دچار آنمی بودند

بود. شش بیمار مرد (۵۵٪) و پنج بیمار زن (۴۵٪) بودند. تنگی نفس حین فعالیت شایع‌ترین علامت در بیماران (۹ بیمار و ۸۱٪) بود. خونریزی مکرر از بینی و هموپتیزی هر کدام در دو بیمار دیده شد (۱۸٪). یک بیمار سابقه ملنای با علت نامشخص و یک بیمار سابقه سردردهای میگرنی داشت (۹٪). سیانوز شایع‌ترین نشانه در بیماران (۹ مورد و ۸۲٪) بود. چماقی شدن انگشتان در ۸ بیمار دیده شد (۷۳٪). یک بیمار مبتلا به تالانترکتازی‌های متعدد در روی هر دو شانه بود (۹٪). در یک بیمار نیز سوپل مداوم در سمت راست قفسه سینه (محل PAVF) سمع می‌شد (۹٪).

برای پنج بیمار (۴۵٪) در این مطالعه احتمال همراهی با HHT مطرح بود؛ بیمار شماره ۱ با تالانترکتازی‌های متعدد و

نتایج

در طی پژوهش جمعاً یازده بیمار مبتلا به PAVF یافت شدند که تاکنون در این مرکز بستری شده بودند. اولین مورد در سال ۱۳۵۳ بستری و تحت آنژیوگرافی قرار گرفته بود. خلاصه‌ای از اطلاعات بیماران در جدول ۱ گنجانده شده است.

سه بیمار ساکن استان تهران بودند (۲۷٪). دو بیمار ساکن استان مازنداران و شش بیمار دیگر ساکن شش استان دیگر شامل خراسان شمالی، گلستان، کرمان، هرمزگان، خوزستان و کهگیلویه و بویراحمد بودند. سن متوسط بیماران در هنگام اولین بستری در بیمارستان که در تمام موارد با آنژیوگرافی و تشخیص قطعی بیماری همراه بود، $10 \pm 16/45$ سال



جدول ۳- روش‌های درمانی پیشنهادی و انجام شده برای بیماران و پیگیری آنها			
شماره بیمار	روش درمانی پیشنهادی	روش درمانی انجام شده	پیگیری
۱	جراحی	-	فصد مکرر و محدودیت فعالیت
۲	جراحی	لوبکتومی لوب تحتانی ریه راست	حال عمومی خوب
۳	غیرقابل عمل	-	فوت شد.
۴	جراحی	لوبکتومی لوب تحتانی ریه راست	در رابطه با PAVF مشکلی ندارد.
۵	جراحی	لوبکتومی لوب تحتانی ریه چپ	اطلاعی در دسترس نیست.
۶	غیرقابل عمل	-	محدودیت فعالیت
۷	جراحی	فیستولکتومی	حال عمومی خوب
۸	آمبولیزاسیون	آمبولیزاسیون*	حال عمومی خوب
۹	آمبولیزاسیون	آمبولیزاسیون*	حال عمومی خوب
۱۰	تحت نظر	-	*
۱۱	آمبولیزاسیون	آمبولیزاسیون*	*

* به متن مراجعه شود.

(ده نفر) برابر $28/3 \pm 9/95$ mmHg بود. خلاصه‌ای از اقدامات انجام گرفته برای بیماران این پژوهش و پیگیری آنان در جدول ۳ درج شده است. چهار بیمار (۳۶٪) تحت عمل جراحی قرار گرفتند. برای بیمار شماره ۱ نیز مشاوره جراحی انجام شد ولی به علت مشکلات مالی و اورژانسی نبودن وضعیت جسمانی، عمل جراحی انجام نشد. دو بیمار پس از آنژیوگرافی، غیرقابل عمل تشخیص داده شدند. بیمار شماره ۳ حدود دو سال پس از آنژیوگرافی به علت نارسایی پیشرونده تنفسی فوت کرده است. بیمار شماره ۶ هنوز زنده است و با محدودیت فعالیت (NYHA Class III)^۳ زندگی می‌کند. بیمار شماره ۱۰ که مبتلا به

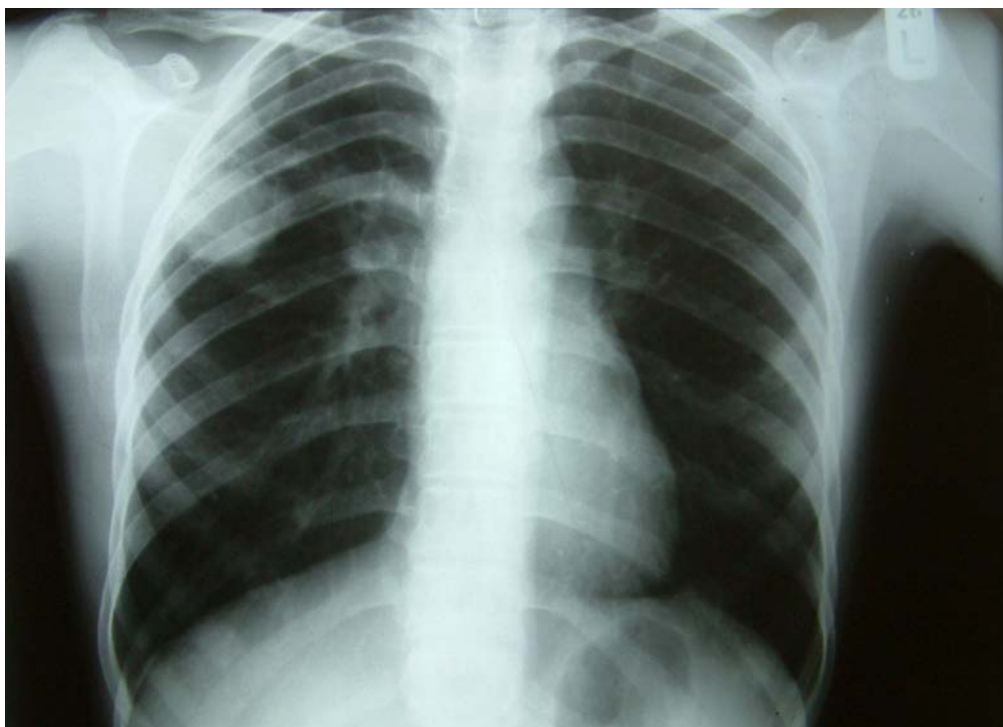
آترزی پولمونر بود، نمای خاص قلب بیماران با تعقر محل شریان ریوی و بزرگی بطن راست (نمای کفش چوبی)^۲ را نشان می‌داد. تمام ۱۱ بیمار، تحت آنژیوگرافی و کاتتریسم به عنوان روش استاندارد طلایی تشخیص PAVF قرار گرفته بودند و بیماری در آنها به تأیید رسیده بود. سه بیمار افزایش خفیف فشار شریان ریوی (فشار سیستولیک بیش از ۳۰ mmHg) داشتند. در این بین، بیمار شماره ۴ مبتلا به تنگی دریچه میترال و بیمار شماره ۱۰ مبتلا به VSD نیز بودند، ولی بیمار شماره ۳ علت دیگری غیر از PAVF متعدد برای افزایش فشار شریان ریوی نداشت. میانگین فشار شریان ریوی در بیماران

(هموگلوبین خون کمتر از صدک سوم برای سن و جنس). تنها یک بیمار هموگلوبین در حد طبیعی داشت. میانگین PaO₂ قبل از درمان در ۷ بیمار برابر $53/6 \pm 11/4$ mmHg و میانگین SaO₂ قبل از درمان در کل یازده بیمار برابر $78/2 \pm 12/4$ درصد بود. رادیوگرافی قفسه سینه در دو بیمار طبیعی بود (۱۸٪). در هشت بیمار (۷۳٪) کدورت^۱ مربوط به فیستول(ها) در رادیوگرافی دیده می‌شد (شکل ۱). در دو بیمار اندازه قلب (نسبت کاردیوتوراسیک) افزایش یافته بود، که یکی از آنها مورد شماره ۱۰ بود که به تومور پریکارد و VSD کوچک نیز مبتلا بود. رادیوگرافی قفسه سینه مورد شماره ۱۱ که مبتلا به

3 - New York Heart Association

2 - Coeur en Sabot

1 - Opacity



شکل ۱- رادیوگرافی قفسه سینه بیمار شماره ۹ (تصویر فیستول بزرگ در ریه راست مشخص می‌باشد)

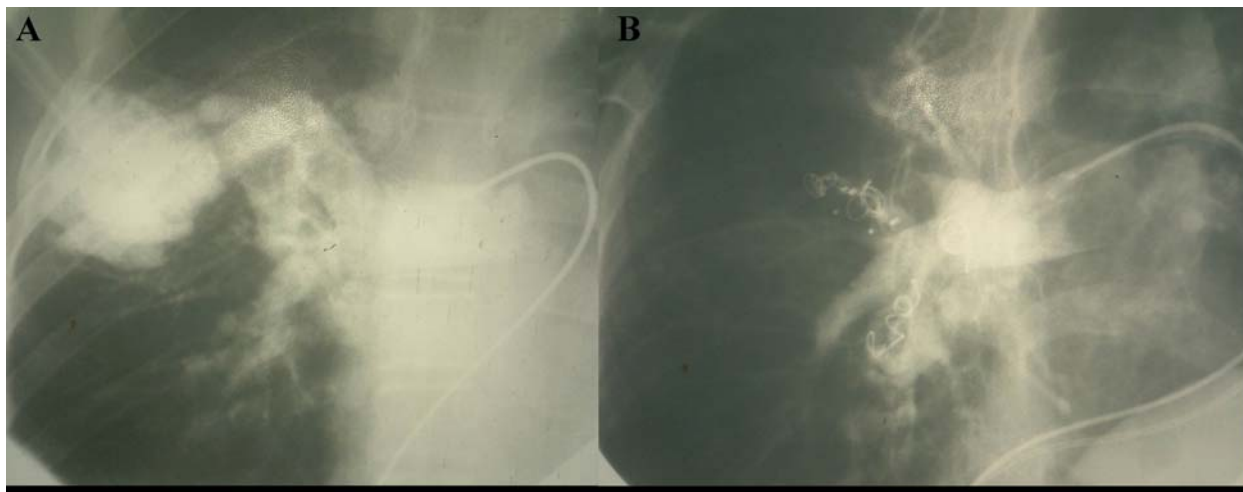
فیستول‌های میکروواسکولر بود، اندیکاسیون درمان از نظر PAVF را نداشت. این بیمار مبتلا به VSD کوچک و هیپرتانسیون خفیف شریان ریوی نیز بود، که از این لحاظ نیز اندیکاسیون مداخله جراحی برای وی گذاشته نشد. مشکل دیگر این بیمار نوعی تومور پریکاردیال بود، که تقاضای بیوپسی برای وی گردید ولی به علت عدم رضایت پدرش، این کار صورت نگرفت.

سه بیمار تحت آمبولیزاسیون قرار گرفتند. از تیرماه سال ۱۳۸۰ که اولین مورد این روش در این بیمارستان انجام

گرفت تاکنون هیچ بیماری جهت درمان PAVF تحت عمل جراحی قرار نگرفته است. برای بیمار شماره ۸، بستن بزرگ‌ترین PAVF که در لوب میانی ریه راست قرار داشت با یک PDA Amplatzer Device به شماره ۱۰/۸ با موفقیت انجام شد. میزان SaO₂ وی پس از این عمل ۱۰٪ افزایش یافت و سیانوز بالینی وی رفع گردید. وی در حال حاضر فاقد سیانوز و در کلاس عملکردی یک^۱ قرار دارد. بیمار شماره ۹ که دچار PAVF متعدد بود در سه نوبت تحت آمبولیزاسیون

قرار گرفت و جمعاً ۶ دستگاه (دو عدد PDA Amplatzer Device شماره ۱۰/۸، دو عدد Cook Coil شماره ۸ و دو عدد Cook Coil شماره ۶/۵) در فیستول‌های لوب‌های میانی و تحتانی ریه راست وی تعبیه شد (شکل ۲). SaO₂ بیمار از ۷۲٪ به ۹۲٪ افزایش یافت و هموگلوبین وی از ۲۰ mg/dl به ۱۴/۸ کاهش یافت [۵]. وی در حال حاضر فاقد سیانوز بالینی است و در کلاس عملکردی یک قرار دارد. سومین بیمار، مورد شماره ۱۱ و آخرین بیمار تشخیص داده شده در مطالعه حاضر بود. وی دچار آترزی شریان

1 - Functional Class I



شکل ۲- آنژیوگرافی بیمار شماره ۹ قبل از شروع آمبولیزاسیون (A) و پس از پایان سه جلسه آمبولیزاسیون (B)

آمبولوتراپی تاکنون هیچ بیماری جهت عمل جراحی PAVF به جراح معرفی نشده است.

به جز بیمار شماره ۵، تماس تلفنی با تمام بیماران برقرار شد. متوسط مدت پیگیری در این ده بیمار برابر $10/1 \pm 9/65$ سال و میانه آن $7/25$ سال بود. کمترین مدت پیگیری در بیمار شماره ۱۱ بود که بیماری وی به تازگی تشخیص داده شده است. بیشترین مدت پیگیری مربوط به بیمار شماره ۶ بود که بیماری وی اولین بار ۳۰ سال قبل تشخیص داده شده است. در این مدت بیمار شماره ۳ که بیماری وی غیرقابل عمل تشخیص داده شده بود، فوت نمود. از ۹ بیمار دیگر، بیماران شماره ۱ و ۶ که تحت درمان قرار نگرفته‌اند با محدودیت فعالیت به زندگی خود ادامه می‌دهند.

شد و درمان وی کامل نشده است، افزایش در میزان SaO_2 نشان نداد (۸۸٪ قبل و بعد از درمان). در چهار بیمار دیگر میانگین SaO_2 از $69/3 \pm 12/1$ به $87 \pm 10/1$ درصد افزایش یافت. تنها عارضه مهم درمان در بیمار شماره ۵ اتفاق افتاد که پس از عمل جراحی دچار همی‌پارزی گردید (۲۵٪ موارد جراحی شده). به طور خلاصه اولین مورد جراحی PAVF در مرکز قلب و عروق شهید رجائی در سال ۱۳۶۹ (۱۹۹۱) یعنی ۴۹ سال پس از اولین مورد آن در جهان (۱۹۴۲) صورت گرفت. همچنین اولین مورد آمبولوتراپی در سال ۱۳۸۰ (۲۰۰۱) یعنی ۲۴ سال پس از اولین آمبولوتراپی توسط پورستن^۲ [۶] در این مرکز انجام شد. پس از شروع

ریوی، VSD و عروق جانبی^۱ بزرگ فراوان بین آنورت و شرائین ریوی بود. طرح درمانی برای این بیمار شامل بستن PAVF بزرگ از طریق این عروق جانبی و سپس انجام عمل جراحی برای بیماری مادرزادی وی از نوع Rastelli Operation همراه Unifocalization می‌باشد. با توجه به مشکل بودن آمبولوتراپی در این بیمار، در اولین نوبت یک فیستول بزرگ در لوب میانی ریه راست با استفاده از یک pfm Coil با اندازه 7×8 mm بسته شد و قرار است ادامه درمان وی با فاصله صورت پذیرد.

از هفت بیماری که تحت جراحی یا آمبولیزاسیون قرار گرفته بودند، SaO_2 بعد از درمان پنج بیمار، در دسترس بود. بیمار شماره ۱۱ که فقط یک فیستول وی بسته

2 - Porstmann

1 - Collaterals

درمان در مورد بیمار شماره ۱۱ هنوز کامل نشده است. شش بیمار دیگر که تحت عمل جراحی یا آمبولیزاسیون قرار گرفته‌اند، همگی بدون سیانوز بالینی و در کلاس عملکردی یک قرار دارند.

بحث

مجموعه ارائه شده شامل یازده بیمار مبتلا به PAVF می‌باشد که از ابتدای افتتاح این مرکز تا سال ۱۳۸۲ (حدود ۳۰ سال) در آن بستری و به تشخیص رسیده‌اند. این مجموعه شاید در مقایسه با مجموعه‌های بزرگ بیماران معرفی شده در فصل دوم کوچک به نظر برسد ولی در بررسی نشریات پزشکی با استفاده از پایگاه اطلاعاتی PubMed تعداد مجموعه‌های گزارش شده از بیماران PAVF با بیش از ده مورد از بیماری طی بیست سال گذشته کمتر از بیست گزارش بوده است [۲، ۳، ۹-۷]. همچنین این مجموعه تنوع خوبی از لحاظ وجود انواع مختلف PAVF در زمینه‌های گوناگون و اشکال خاص بیماری دارد. وجود یک مورد ارتباط RPA با LA (نوع نادر PAVF)، یک مورد همراهی با تنگی دریچه میترال (از عوامل زمینه‌ساز)، پنج بیمار با بیماری HHT احتمالی (شایع‌ترین بیماری زمینه‌ای PAVF) و یک مورد PAVF متعدد از نوع میکروواسکولر (نوع

نادر دیگر PAVF) این امر را به اثبات می‌رساند.

اولین متغیری که اختلاف قابل توجهی را نشان می‌دهد، سن بیماران مجموعه حاضر است. میانگین سنی بیماران ما حدود ۱۶ سال بود. در حالی که میانگین سنی بیماران در سه مطالعه وایت^۱ و همکاران [۱۰]، سوانسون^۲ و همکاران [۳] و دینس^۳ و همکاران [۷] به ترتیب ۳۶، ۴۰ و ۴۱ سال بوده است و این اختلاف از لحاظ آماری معنی‌دار می‌باشد ($P < 0/001$). جهت یافتن علت این اختلاف، مقایسه‌ای بین سن بیماران PAVF ساکن استان تهران (۳ نفر) با بیماران ساکن سایر استان‌های کشور (۸ نفر) انجام شد. میانگین سن بیماران ساکن استان تهران $26/3 \pm 9/07$ سال و میانگین سن سایر بیماران $12/8 \pm 7/88$ سال بود و این اختلاف معنی‌دار بود ($P = 0/036$). بنابراین به نظر می‌رسد که پزشکان معالج بیماران بزرگسال خارج از استان تهران نسبت به پزشکان معالج کودکان خارج از استان تهران تعداد کم‌تری بیمار PAVF را طی ۳۰ سال گذشته به این مرکز ارجاع داده‌اند و یا بیماران بزرگسال خود کم‌تر به این مرکز مراجعه نموده‌اند و این مسأله سبب کم شدن میانگین سن بیماران ما شده است.

1 - White
2 - Swanson
3 - Dines

سردردهای مزمن در ۹٪ بیماران این مطالعه دیده شد که نسبت به مطالعه وایت و همکاران [۱۰] (۴۳٪) به شکل معنی‌داری کم‌تر است ($P = 0/023$). با توجه به این که سابقه این سردردها در تماس تلفنی از تمام بیماران به جز شماره ۵ پرسیده شده است، تنها کم بودن سن بیماران می‌تواند توجیه کننده این اختلاف باشد. شیوع پلی‌سیتمی در بین بیماران این مطالعه (۷۰٪) نسبت به مطالعات قدیمی‌تر در مورد PAVF (شیوع حدود ۶۰٪) اختلاف معنی‌داری نداشت. ولی در مقایسه با شیوع پلی‌سیتمی در مطالعات جدیدتر (۲۵٪) به شکل معنی‌داری بیش‌تر بود ($P < 0/001$) [۲].

علی‌رغم تمام محدودیت‌ها و کاستی‌ها، در این پژوهش بزرگ‌ترین مجموعه بیماران PAVF گزارش داده شده از ایران، جمع گردید و تلاش‌های انجام شده در جهت درمان و کمک به این بیماران به ثبت رسید. امید است اطلاعات به دست آمده در جهت کمک به همکاران درمانگر بیماران PAVF مفید واقع شود.



مراج

1. Grifka RG, Preminger TJ. Vascular anomalies. In: Allen HD, Gutgesell HP, Clark EB, Driscoll DJ (Eds). *Moss and Adams' heart disease in infants, children, and adolescents*. 6th ed. Philadelphia: Lippincott Williams and Wilkins. 2001; 689-706.
2. Gossage JR, Kanj G. Pulmonary arteriovenous malformations: a state of the art review. *Am J Respir Crit care Med* 1998; 158:643-661.
3. Swanson KL, Prakash UBS, Stanson AW. Pulmonary arteriovenous fistula: Mayo Clinic experience, 1982-1997. *Mayo Clin Proc* 1999; 74: 671-680.
4. Noohi F, Mohebbi A, Dehghani M, Yosefnia MY, Eftekharzadeh M, Babvei M, Abbaspour F. Pulmonary arterio-venous fistula associated with deep vein tortuosity. *Irn J Med Sci* 1996; 21: 79-79
5. Meraji M, Dalir Rooyfard M, Sayadpour Zanjani K. Multiple pulmonary arteriovenous fistulas occluded with Amplatzer and coil implantation. *Irn Heart J* 2003; 4: 75-76.
6. Porstmann W. Therapeutic embolization of arteriovenous pulmonary fistula by catheter technique. In: Kelop O, Astley R (Eds). *Current concepts in pediatric radiology*. 1st ed. Berlin: Springer. 1977; 23-31.
7. Dines DE, Arms RA, Bernatz PA, Gomes MR. Pulmonary arteriovenous fistulas. *Mayo Clin Proc* 1974; 49: 460-465.
8. Dines DE, Seward JB, Bernatz PE. Pulmonary arteriovenous fistulas. *Mayo Clin Proc* 1983; 58: 176-181.
9. Mager JJ, Overtoom TT, Blauw H, Lammers JW, Westermann CJ. Embolotherapy of pulmonary arteriovenous malformations: long-term results in 112 patients. *J Vasc Inter Radiology* 2004; 15: 451-456.
10. White RI Jr, Lutch - Nyhan A, Terry P, et al. Pulmonary arteriovenous malformations: techniques and long-term outcome of embolotherapy. *Radiology* 1988; 169: 663-669.

Archive of SID