

● گزارش موردی



معرفی یک مورد بیماری کیکوچی به عنوان علامت اولیه بیماری لوپوس اریتماتوزوس سیستمیک

چکیده

لنفادنیت نکروزان هیستئوسیتیک که در سال ۱۹۷۲ بنام بیماری کیکوچی - فوجیموتو شرح داده شده است، یک بیماری نادر خوش خیم می باشد که عمدتاً افراد جوان را مبتلا نموده و با لنفادنوپاتی دردناک یا بدون درد یک طرفه گردنی تظاهر می نماید. در بررسی های گذشته کمتر از ۲۰ بیمار مبتلا به کیکوچی و بیماری لوپوس اریتماتوزوس سیستمیک بوده اند.

بیمار ما زنی ۲۹ ساله با لنفادنوپاتی گردنی، سوپراکلاویکولار طرف راست بود که به تدریج دچار لنفادنوپاتی آگزیلاری دو طرفه و لنفادنوپاتی پارا آئورتیک و اینگوینال (ژنرالیزه) نیز گردید. در بیوپسی از غده لنفاوی، لنفادنیت نکروزان گزارش شد. این بیمار بعد از یک سال از شروع بیماری دچار علائم سرشتی به صورت تب شبانه، تعریق، کاهش وزن، خستگی و بی اشتهایی شده و به تدریج درد مفاصل کوچک دست ها و پاها نیز ایجاد گردید. در بررسی های پاراکلینیک، آنمی، لکوپنی خفیف، افزایش ESR، تست ANA مثبت و Anti DNA (ds) مثبت داشت که تشخیص SLE مطرح و به دنبال درمان با کورتیکواستروئید و آنتی مالاریا بهبود یافت.

بیمار فوق یک مورد نادر می باشد که در آن تظاهر SLE با بیماری کیکوچی بود. در مطالعات قبلی نیز بیماری کیکوچی قبل و یا همزمان و یا بعد از SLE ایجاد شده است، به همین جهت توصیه شده این بیماران چندین سال از نظر ایجاد بیماری SLE پیگیری شوند.

تاریخ پذیرش مقاله: ۱۳۸۶/۲/۲۲

تاریخ اصلاح نهایی: ۱۳۸۶/۲/۱۹

تاریخ دریافت مقاله: ۱۳۸۵/۱۱/۱۲

دکتر شمس شریعت پناهی^{۱*}

۱. استادیار بیماری های داخلی
(روماتولوژیست)، دانشگاه شاهد

*نشانی نویسنده مسئول: تهران، خیابان ایتالیا
بیمارستان شهید مصطفی خمینی،
تلفکس: ۸۸۹۶۳۱۲۲
پست الکترونیک: Shariat15@yahoo.com

مقدمه

بیماری کیکوچی یا لنفادنیت هیستوسیتیک نکروز دهنده یک بیماری شبیه لوپوس خودبخود محدود شونده است که اولین بار در سال ۱۹۷۲ در ژاپن شرح داده شد و علت شناخته شده‌ای ندارد [۱]. به نظر می‌رسد پاسخ ایمنی cell Tها و هیستوسیت‌ها به یک عامل عفونی مانند ویروس ابشتاین بار و یا ویروس تبخال انسانی نوع ۶ و ۸ یا HIV و یا پاروویروس B19 در پاتوژن بیماری دخالت داشته باشد [۲]. این بیماری در آسیا شایع‌تر از سایر نقاط دنیا دیده می‌شود [۳]. شایع‌ترین تظاهر بالینی بیماری کیکوچی، تب و لنفادنوپاتی گردنی می‌باشد. معمولاً تب خفیف بوده و به مدت یک هفته طول می‌کشد. غدد لنفاوی گردن به طور متوسط بزرگ می‌شوند. بیشتر بیماران، فرمول شمارش نرمال دارند و در ۲۰ تا ۳۲ درصد بیماران لکوپنی دیده می‌شود. گاهی ESR افزایش می‌یابد و معمولاً فاکتورهای ضد هسته‌ای و فاکتور روماتوئید و سلول LE منفی می‌باشد [۲].

بیماری در تشخیص افتراقی SLE (از نظر کلینیکی) و لنفوم بدخیم (از نظر هیستولوژیک) قرار دارد و تشخیص آن براساس تغییرات هیستولوژیک در غده لنفاوی شامل نکروز پاراکورتیکال، انفیلتراسیون سلول‌های منونوکلتر و فقدان

نوتروفیل و پلاسماسل می‌باشد که این تغییرات، گاهی با لنفادنیت لوپوسی قابل افتراق نمی‌باشد و وجود اجسام هماتوکسیلین و پلاسماسل بیشتر و رسوب DNA در جدار عروق خونی جهت افتراق لوپوس از کیکوچی کمک کننده است. در نتیجه قبل از تشخیص بیماری کیکوچی باید با تست‌های سرولوژیک SLE رد شود [۱].

به ندرت در کیکوچی، گرفتاری خارج غده لنفاوی همراه با گرفتاری پوست، مغز استخوان و میوکارد دیده می‌شود. راش پوستی بیماری کیکوچی غیراختصاصی بوده و شامل پلاک‌های منفرد و یا متعدد اریتماتوس در صورت و اندام‌ها و تنه می‌باشد که از چند هفته تا ماه‌ها طول می‌کشد و گاهی شبیه ضایعات SLE می‌باشد.

معرفی مورد

بیمار یک زن ۲۹ ساله می‌باشد که در سال ۱۳۸۴ با لنفادنوپاتی گردنی از ۱۰ ماه قبل به درمانگاه بیماری‌های داخلی بیمارستان شهیدمصطفی خمینی مراجعه نموده است. بیمار همزمان دچار لنفادنوپاتی سوپراکلاویکولار طرف راست بوده و به تدریج دچار لنفادنوپاتی آگزیلاری دو طرفه، پارائورتیک و اینگوئینال (لنفادنوپاتی ژنرالیزه) نیز شده است. در بیوپسی از غده لنفاوی لنفادنیت نکروزان فاقد اجسام هماتوکسیلین

گزارش شد که با رد بیماری SLE، لنفوم و عفونت مایکو باکتریال تشخیص کیکوچی مطرح گردید (شکل ۱).

در آزمایشات آن زمان، گلبول‌های سفید ۵۰۰۰ در میلی‌مترمکعب، هموگلوبین ۱۳ میلی‌گرم در دسی‌لیتر، پلاکت ۲۰۰۰۰۰ در میلی‌مترمکعب و ESR=۶۰ بود.

بیمار بعد از یک سال از شروع بیماری دچار علائم سرشتی به صورت تب شبانه، تعریق، کاهش وزن، بی‌اشتهایی و خستگی و به تدریج درد مفاصل کوچک دست‌ها و پاها شد. در بررسی‌های پاراکلینیک، آنمی نورموکروم و نورموسیتیک ($Hb=10/6$), لکوپنی خفیف و ($L=46\%$, $P=52\%$); ($WBC=4800$), پلاکت برابر با ۱۴۱۰۰۰، افزایش ESR ($ESR=30$) و تست ANA=۱/۶۴۰ (مثبت)، ($Anti\ DNA\ (ds)=102$) (مثبت) و کمپلمان‌های نرمال داشت که تشخیص SLE مطرح شد و با کورتیکواستروئید و آنتی‌مالاریا درمان شروع شد و بتدریج بهبود یافت.

بحث

بیمار فوق یک مورد نادر می‌باشد که تظاهر بیماری لوپوس با بیماری کیکوچی بوده است. همراهی بیماری لوپوس و بیماری کیکوچی در چندین بیمار دیده شده و ذکر شده که بیماری کیکوچی قبل، همزمان و یا

گرفتار شایع شامل گردن ۴۳٪، مزانتریک ۲۱٪، آگزیلاری ۱۸٪ و اینگوئینال ۱۷٪ بوده است که در بیمار ما نیز همین نواحی گرفتار شده بودند.

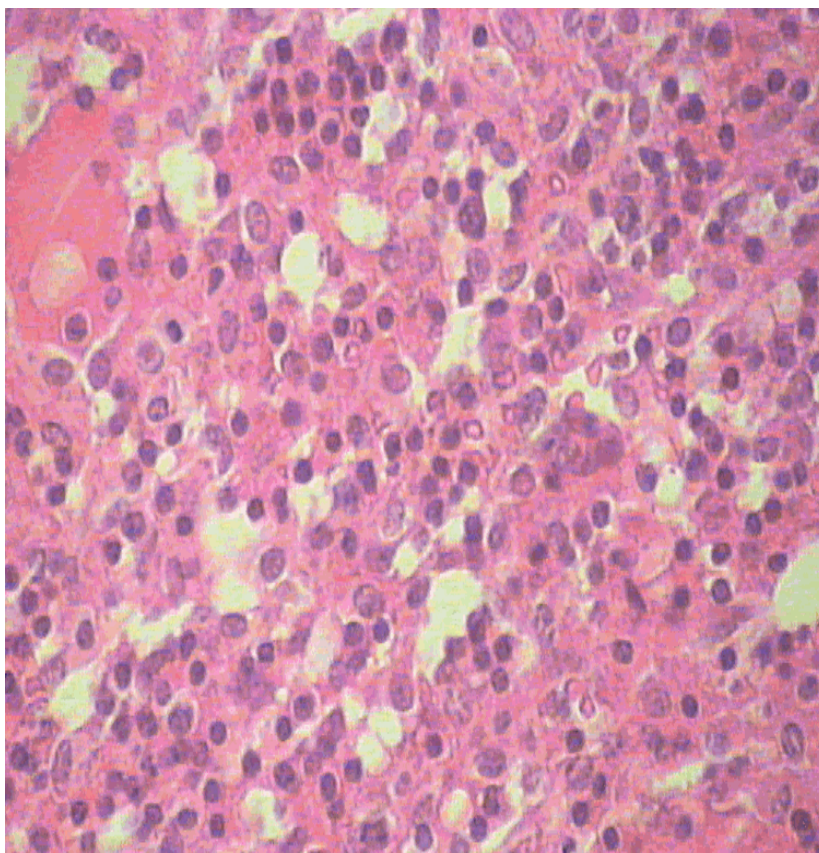
در بررسی چوآ و گلام^۵ [۷] دختر چینی ۹ ساله با لوپوس شرح داده شده که بیماری وی ابتدا با کیکوچی ظاهر شده و سپس علائم لوپوس ایجاد شده است که مشابه بیمار ما می باشد.

در مطالعه ال - راماهی^۶ [۸] در ۸ بیمار با کیکوچی، بررسی از نظر لوپوس صورت گرفته و ۲ مورد لوپوس تشخیص داده شده است. این بیماران لکوپنی و ESR افزایش یافته، داشته اند.

در بررسی دورفمن [۹] در ۱۰۸ بیمار مبتلا به کیکوچی، ۲ بیمار بعداً دچار لوپوس شده اند و توصیه شده که بیماران کیکوچی چندین سال از نظر بیماری لوپوس پیگیری شوند.

سپاسگزاری

در پایان مقاله از آقای دکتر محمدرضا جلالی، دانشیار پاتولوژی بیمارستان شهیدمصطفی خمینی که در تهیه مقاله همکاری فراوان داشتند، تشکر می نمایم.



شکل ۱ - لنفادنیت نکروزان در نمونه بیوپسی غده لنفاوی گردن بیمار

مارتینز^۳ و همکاران [۵] در بررسی خود متوجه شدند که در یک بیمار تشخیص بیماری کیکوچی، سال ها قبل از تشخیص لوپوس وجود داشته است و به همین دلیل توصیه شده است که بیماری کیکوچی طول کشیده، حتماً از نظر وجود لوپوس بررسی شود و بر عکس در موارد شعله ور شدن لوپوس و ایجاد لنفادنوپاتی، باید کیکوچی رد شود.

در بررسی اسینر^۴ و همکاران [۶] ذکر شده که شیوع لنفادنوپاتی در لوپوس بین ۱۲ الی ۵۹ درصد می باشد و محل های

بعد از بیماری لوپوس تظاهر می یابد و همچنین همراهی کیکوچی و بیماری های مختلف بافت همبندی (MCTD) نیز دیده شده است [۱].

در بررسی لن^۱ و چن^۲ در تایوان [۴] چهار مورد بیماری لوپوس و کیکوچی شرح داده شده است. در این بررسی سن بیماران بین ۲۱ الی ۳۵ سال بوده و از ۱۰ روز تا ۸ سال سابقه بیماری لوپوس داشته اند و در یک بیمار کیکوچی و لوپوس همزمان ظاهر شده است.

5 - Chua & Glam
6 - El - Ramahi

3 - Martinez
4 - Esiner

1 - Lan
2 - Chen

مراجعه

1. Quismorio F.P. Hematologic and lymphoid abnormality in systemic lupus erythematosus. In: Wallace D, Hahn B. Dobois' lupus erythematosus. 6th ed. Philadelphia: Lippincott Williams & Wilkins. 2001; 793-794.
2. CD uptodate. Kikuchi's disease [monograph on CD-ROM]. Michael J Richard, 14.3 ed; Aug 2006.
3. Spies J, et al. The histopathology of cutaneous lesion of kikuchi's disease. Am J Surg Pathol 1999; 23(9):1040-1047.
4. Chen YH, Lan JL. Kikuchi disease in systemic lupus erythematosus. J Microbiol Immunol Infect 1998; 31(3): 187-192.
5. Martinez-Vascues C, et al. Histiosytic necrotizing lymphadenitis. QJM 1997; 90(8):531-533.
6. Esiner MD, et al. Necrotizing lymphadenitis associated with SLE. Semin Arthritis Rheum 1996; 26(1):477-482.
7. Chua SH, et al. Systemic lupus erythematosus with erythema multiform like lesions. Ann Acad Med Singapour 1996; 25(14):599-601.
8. El-Ramahi KM, et al. Kikuchi disease and it's assosiation with systemic lupus erythematosus. Lups 1994; 3(5):409-411.
9. Dorfman RF, Berry GJ. Kikuchi's histiosytic necrotizing lymphadenitis. Semin Diag Oathol 1988; 5(4):329-345.

Archive of SID

