

● گزارش موردی کد مقاله: ۰۳۱



گزارش دو مورد استفاده از آلوگرافت استخوانی در درمان

شکستگی های وسیع باز استخوان ران

خلاصه

مقدمه: از مشکلات درمانی در شکستگیهای باز ران که با نقص وسیع استخوانی همراه می باشند طول درمان و خطر عفونت و محدودیت حرکتی زانو می باشد. امروزه استفاده از آلوگرافت های بزرگ استخوانی در اعمال جراحی باز سازی استخوان در حال گسترش است (۱).

این مطالعه با هدف گزارش دو مورد استفاده از آلوگرافت استخوانی در شکستگی های وسیع باز استخوان ران انجام شده است.

معرفی بیمار: آقای ۲۵ و ۲۳ ساله که دچار شکستگی باز و وسیع ران نوع III بازگاستیلو شده بودند با استفاده از آلوگرافت استخوانی تحت عمل جراحی ران قرار گرفتند. جوش استخوانی در هر دو مورد بخوبی اتفاق افتاد. دبریدمان زخم و آنتی بیوتیک مناسب تجویز گردید.

نتیجه گیری: به نظر می رسد که استفاده از آلوگرافتهای استخوانی به عنوان یک روش جدید و کم خطر می تواند بکار رود.

واژه گان کلیدی: شکستگی باز، ران، آلوگرافت.

دکتر محمد تقی پیوندی^۱ *

دکتر رضا اشراقی ایوری^۲

۱- استادیار گروه ارتوپدی

۲- دستیار تخصصی ارتوپدی

* نشانی نویسنده مسئول: مشهد-

بیمارستان سوانح شهید کامیاب-

گروه ارتوپدی- واحد آموزش

تلفن: ۰۵۱۱-۸۵۹۶۶۰۶

فاکس: ۰۵۱۱-۸۵۲۰۰۲۸

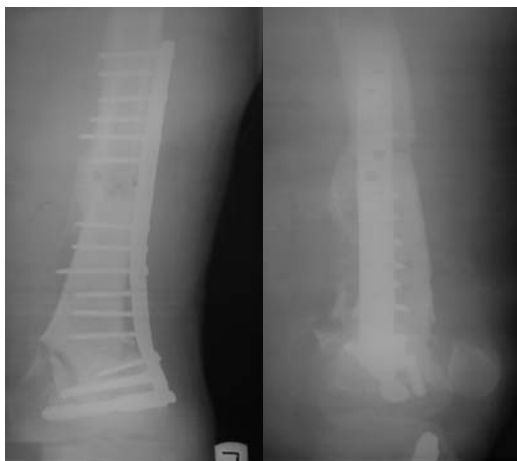Email: drpeivandy@yahoo.com

مقدمه

استخوانی مفصلی تهیه شده بود اما با توجه به حفظ سطح مفصلی کوندیلهای فمور بیمار بخش غضروفی آلوگرافت مورد استفاده قرار نگرفت و لذا مفصل از نظر رباطها پایدار بود.

دو هفته پس از عمل جراحی دامنه حرکتی زانو توسط حرکات مداوم کمکی (CPM^1) شروع شد. یکماه بعد از جراحی بیمار از بخش مرخص گردید، در این هنگام هیچگونه شواهدی از عفونت وجود نداشت. در رادیوگرافی دومه بعد بیمار نشانه های تشکیل کال استخوانی مشاهده شد. بنابراین وزن گذاری نسبی پیشرونده شروع گردید بطوری که شش ماه پس از جراحی وزن گذاری کامل انجام شد و در این هنگام دامنه حرکتی زانوی بیمار به 100° رسیده بود (شکل ۱)

1- Continuous passive motion



شکل ۱ - تصویر رخ و نیم رخ کال فراوان سه ماه بعد از عمل جراحی.

خوشبختانه طی دو سال پیگیری بیمار هیچگونه مشکلی مرتبط با آلوگرافت مانند عفونت و یا شکستگی مشاهده نشد.

۲- بیمار آقای ۲۳ ساله که به دنبال تصادف موتور در بخش سوانج بستری گردید. شکستگی باز ران چپ با نقص ۱۳ سانتیمتری استخوان و جراحی ۹ سانتیمتری ران همراه با شکستگی داخل مفصلی و شکستگی باز تیبیای همان طرف وجود داشت (شکل ۲).

امروزه استفاده از آلوگرافت های بزرگ استخوانی در اعمال جراحی بازسازی استخوان در حال گسترش است.

یکی از مزایای استفاده از آلوگرافت نسبت به مواد صناعی یکی شدن آن با بدن بیمار می باشد با وجودی که در شکستگیهای اطراف پروتز استفاده از آلوگرافت عمومی شده است اما بندرت در شکستگیهای باز مورد استفاده قرار گرفته است (۱).

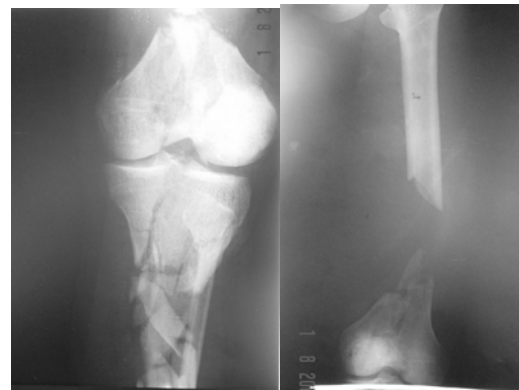
روشهای متعددی برای حفظ طول اندام و پرنمودن نقص استخوانی در صدمات با انرژی بالا وجود دارد. استفاده از روش آلوگرافت استخوانی در انواع شکستگی های وسیع دارای مزایای فراوانی است و می تواند بدون هیچ محدودیتی بکار رود. براساس مطالعات تجربی بر روی مدل های حیوانی که قابل تعمیم به انسان نیز می باشد. ایجاد عروق خونی در آلوگرافت استخوانی بدنبال جوش خوردن استخوان از محل اتصال استخوان بیمار به میزبان شروع می گردد و طی چند سال پیشرفت می نماید و با گذشت زمان استخوان محکم می گردد (۱).

این مطالعه با هدف گزارش دو مورد استفاده از آلوگرافت استخوانی در شکستگی های وسیع استخوان ران انجام شده است.

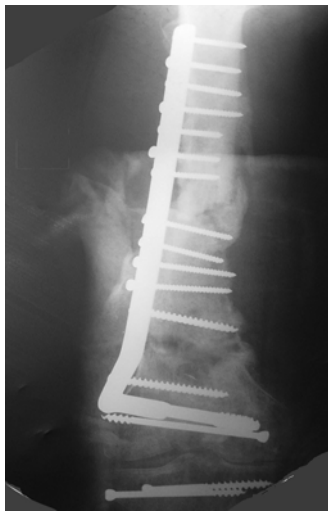معرفی بیمار

۱- آقای ۲۵ ساله بدنبال تصادف شهری با شکستگی باز ران که نقص استخوانی به طول ۱۵ سانتیمتر و جراحی پوستی به طول ۷ سانتی متر داشت در بخش سوانج بیمارستان بستری شد یکساعت پس از حادثه در حالت هوشیاری کامل و همودینامیک پایدار بیمار در بخش بود. در این لحظه ۳ آنتی بیوتیک به شرح زیر برای بیمار شروع گردید. سفازولین ۱ گرم هر ۸ ساعت وریدی، جنتامایسین ۸۰ میلی گرم هر ۸ ساعت وریدی، پنی سیلین جی ۲/۴ میلیون واحد وریدی هر ۴ ساعت. بیمار بلافاصله به اتاق عمل اورژانس منتقل شده و پس از دبریدمان اولیه تحت کشش اسکلتی قرار گرفت. شستشو و دبریدمان ۳ مرحله به فواصل ۴۸ تا ۷۲ ساعت تکرار گردید، همزمان برای بیمار آلوگرافت استخوانی از بانک استخوان تهران که به روش استاندارد تهیه شده و با گاز اتیلن اکساید استریل شده بود آماده گردید آلوگرافت مربوطه با طول مناسب برش داده شده و توسط پلاک DCS ثابت شد. آلوگرافت استخوانی بصورت


جراحی انجام شد. یکماه بعد درحالی که کلیه شواهد عفونت از بین رفته بود بیمار مرخص گردید.
دامنه حرکتی زانو دو هفته پس از جراحی شروع شد بیمار هر ماه در کلینیک معاینه و وضعیت شکستگی با رادیوگرافی ساده کنترل گردید. سه ماه پس از جراحی کال خوبی در محل شکستگی ایجاد شده بود بنابراین وزن گذاری پیشرونده نسبی شروع گردید. پس از نه ماه بیمار با 80° دامنه حرکتی زانو با تحمل کامل وزن راه می رفت (شکل ۴).



شکل ۲- بیمار ۲۳ ساله با شکستگی باز تیپ IIIa ران و نقص وسیع استخوان در سمت چپ شکستگی همزمان تیبیا. این بیمار نیز مشابه بیمار قبلی تحت آنتی بیوتیک درمانی و دبریدمانهای مکرر قرار گرفت. آلوگرافت استخوانی که به روش استاندارد یک هفته پس از بستری شکستگی تیبیا با استفاده از الیزاروف پایدار گردید (شکل ۳).



شکل ۴- تصویر شش ماه بعد از درمان جراحی و کال فراوان بعد از خارج شدن الیزاروف.



شکل ۳- تصویر یک روز بعد از عمل جراحی تثبیت داخلی و استفاده از آلوگرافت.

متاسفانه دو هفته پس از عمل جراحی ناحیه ران شواهد عفونت عمقی را نشان داد کشت و آنتی بیوگرام استاف طلائی و کلبسیلا را نشان داد. آنتی بیوتیک مناسب براساس آنتی بیوگرام توسط متخصص عفونی تجویز گردید و همچنین چندین مرحله دبریدمان

اولین گزارش بالینی استفاده از آلوگرافت استخوانی بزرگ مربوط به آقای لکسر^۱ در ۱۹۲۵ می باشد بدنبال پیشرفت در روشهای تهیه و نگهداری آلوگرافت و تحقیقات پایه، استفاده از آلوگرافت در اعمال جراحی ارتوپدی توسعه یافت (۱).

بیشتر آلوگرافتها در درمان تومورهای استخوانی و یا شکستگیهای اطراف پروتز بکار رفته اند و موارد کمی از آنها در شکستگیهای باز گزارش شده است (۲).

متاسفانه به خاطر وزن زیادی که فمور تحمل می نماید، امکان استفاده از اتوگرافت استخوانی در اندام تحتانی نمی باشد. عنوان

در دو بیمار گزارش شده فوق با توجه به باز بودن شکستگی احتمال عفونت ناحیه بالا بود و علیرغم استفاده از آنتی بیوتیک‌های وسیع طیف و دربریدمان جراحی یکی از بیماران دچار عفونت استخوان گردید. برخلاف بیماران با آلوگرافت استخوانی در زمینه تومور که تحت شیمی درمانی می باشند و جوان بودن این بیماران عفونت کنترل گردید.

میله داخل استخوانی از دیگر روشهای پایدار نمودن آلوگرافت می باشد و معلوم نیست که آیا عمل انتقال نیروی وزن به آلوگرافت موجب تحریک جوش خوردن می گردد یا خیر؟
BMP اخیراً" برای تحریک استخوان سازی مورد استفاده قرار گرفته است (۸ و ۷).

از مشکلات این روش تجربه کم و تاخیر در تهیه آلوگرافت می باشد. در هر دو بیمار فوق غضروف مفصلی و رباطهای بیمار حفظ شدند لذا دامنه حرکتی و پایداری مفصل خوب بود.
در انتها این گزارش نمی تواند توصیه به استفاده از آلوگرافت استخوانی را در بیماران مشابه بنماید اما استفاده از آن را به عنوان یک روش جدید و کم خطر توصیه می کند.

مثال استفاده از اتو گرافت استخوان فیویولا و یا گرافت کورتیکال برای بازو، ساعد و یا ساق امکانپذیر می باشد اما در نقص های وسیع استخوان ران کاربردی ندارد (۳).

استفاده از پروتزهای دست ساز در مقایسه با آلوگرافت دارای مزایا و معایبی می باشد. از نظر تنوع شکلی و قیمت پروتز محدودیت دارد و مشکلاتی مانند عفونت و محدودیت استفاده از آن به شکل اینتر کالاری وجود دارد (۴).

مزایای پروتز استفاده از آن در نقص های مفصلی و میزان پائین شکست آن می باشد (۵و۲).

البته امروزه می توان از آلوگرافتهای غضروفی استخوانی برای موارد با نقص مفصلی نیز استفاده نمود (۶).

الیزاروف یکی از روشهای درمان نقص های استخوانی وسیع می باشد. استفاده از این روش در نقش های وسیع استخوانی زمان زیادی لازم است و در ناحیه ران مشکلات متعددی ایجاد می نماید. میزان عوارضی مانند مال یونیون و اشکال در وسیله بالا می باشد (۶).

استفاده از آلوگرافت سه عارضه مهم دارد. ۱- عفونت ۲- عدم جوش خوردن ۳- شکستن آلوگرافت (۷).

مراجع

- 1- D.L.Muscolo. Distal femoral osteoarticular allograft reconstruction after grade III open fracture in pediatric patients. *J Orthop Trauma*, 2004, May-Jun, 18(5): 312-5.
- 2-Muscolo DL, Petracchi LJ, Ayerza MA, Calabrese ME. Massive femoral allografts followed for 22 to 36 years. *J Bone Joint Surg Br*. 1992 Nov; 74(6):887-92.
- 3- Emerson RH, Head WC, Malinin TI: Extensor mechanism reconstruction with an allograft after total knee arthroplasty, *Clinical Orthopedic and Related Research*.1994. 303:79.
- 4-Lietman SA, Inoue N, Rafiee B, Deitz LW, Chao EY.. The effect of recombinant human osteogenic protein- 1 on allograft incorporation. *Bone Joint Surg. [Br]* 2005; 87(9): 1292-7.
- 5-Jofe MH, Gebhardt MC, Tomford WW, Mankin HJ. Reconstruction for defects of the proximal part of the femur using allograft arthroplasty. *J Bone Joint Surg Am*. 1988 Apr;70(4):507-16
- 6-Aldyami E, Abudu A, Grimer RJ, Carter SR, Tillman RM. Endoprosthetic replacement of diaphyseal bone defects. Long term results. *Int Orthop*. 2005 Feb; 29(1): 25-9.
- 7- Boyce T, Edwards J, Scarborough N. Allograft bone: the influence of processing on safety and performance. *Orthop Clin North Am* 1999;30:571-581.
- 8-Cullinane D.M. The effect of recombinant human osteogenic protein-1(bone morphogenic protein-1)impregnation on allografts in a canine intercalary bone defects. *J Orthop Res*. 2002 Nov; 20(6): 1240-5.

