

● مقاله تحقیقی کد مقاله: ۰۵



## نتایج جراحی رزکسیون آناستوموز نای در درمان تنگی‌های بعد از لوله‌گذاری راه هوایی در ۹۰۱ بیمار

### چکیده

**زمینه:** اگر چه عمل رزکسیون آناستوموز روش مؤثر برای درمان تنگی‌های بعد از لوله‌گذاری راه هوایی شناخته شده‌است ولی روش‌های درمانی غیر از رزکسیون نظیر دیلاتاسیون تنگی، نصب T- تیوب، نصب استنت و استفاده از لیزر به عنوان جانشینی برای عمل رزکسیون آناستوموز مطرح می‌شوند. ارائه یک تجربه متمرکز در درمان این تنگی‌ها می‌تواند در مقایسه و انتخاب نوع درمان کمک‌کننده باشد.

**روش کار:** بیمارانی که در یک دوره ۱۳ ساله به علت تنگی بعد از لوله‌گذاری در نای یا در ساب‌گلوٹ به ما ارجاع شده بودند گروه مطالعه هستند. تمام بیماران تحت برونکوسکوپی قرار گرفته، جزئیات آناتومیک تنگی و فعالیت حنجره و تارهای صوتی ارزیابی می‌شد. چنانچه شرایط مناسب برای جراحی حاصل نمی‌شد درمان‌های دیگر (لیزر، استنت، T- تیوب و یا دیلاتاسیون مکرر) انجام می‌گرفت. عمل‌ها شامل: ۱- رزکسیون آناستوموز نای، ۲- رزکسیون آناستوموز نای و قوس قدامی کریکوئید، ۳- رزکسیون آناستوموز نای و قوس قدامی کریکوئید همراه با کریکوئیدوتومی خلفی و نصب یک گرفت غضروف اتولوگ در محل کریکوئیدوتومی بودند. نتایج به سه گروه، خوب، قابل قبول و شکست درجه‌بندی می‌شد. پیگیری به صورت فعال با مراجعات درمانگاهی و تماس مکرر با بیماران صورت می‌گرفت.

**یافته‌ها:** ۹۰۱ بیمار تحت درمان قرار گرفتند، ۵۷۱ نفر تحت عمل رزکسیون آناستوموز قرار گرفتند. (۴۲۰ مرد، ۱۵۱ زن، میانگین سنی ۲۵/۶ سال). عمل‌های انجام شده عبارت بود از روش ۱: ۴۵۱ بیمار، روش ۲: ۸۸ بیمار و روش ۳: ۳۲ بیمار. نتایج عبارت بود از خوب: ۴۳۴ مورد (۷۶/۰۱٪)، قابل قبول: ۷۹ مورد (۱۳/۸۴٪) و شکست ۵۳ مورد (۹/۲۸٪). در بیماران عمل شده ۱۳ مورد (۲/۳٪) مرگ دیده شد.

**نتیجه‌گیری:** در حال حاضر رزکسیون آناستوموز با یا بدون بازسازی حنجره در یک مرحله، درمانی مناسب برای اکثر موارد تنگی‌های نای و تنگی‌های لارنگوتراکتال است.

**واژگان کلیدی:** نای، تنگی بعد از لوله‌گذاری، رزکسیون، آناستوموز

دکتر عزیزالله عباسی دزفولی ۱\*

دکتر مهرداد عرب ۲

دکتر محمدبهگام شادمهر ۲

دکتر ساويز پژهان ۳

دکتر مجتبی جواهرزاده ۳

دکتر ابوالقاسم دانشور ۴

دکتر ناهید جهانشاهی ۵

دکتر رویا فرزنانگان ۵

۱- استاد گروه جراحی قفسه صدری، دانشگاه علوم پزشکی شهید بهشتی

۲- دانشیار گروه جراحی قفسه صدری، دانشگاه علوم پزشکی شهید بهشتی

۳- استادیار گروه جراحی قفسه صدری، دانشگاه علوم پزشکی شهید بهشتی

۴- استادیار گروه جراحی عمومی، دانشگاه علوم پزشکی شهید بهشتی

۵- پزشک عمومی، پژوهشگر

\* نشانی نویسنده مسؤول: تهران، نیاوران (خیابان شهید باهنر)، دارآباد

تلفن: ۰۲۱-۲۰۱۰۹۶۴۷

نماین: ۰۲۱-۲۰۱۰۹۶۸۴

نشانی الکترونیکی:

Azizollahabbasid@yahoo.com

## مقدمه

عمل رزکسیون آناستوموز نای برای درمان تنگی‌های بعد از لوله‌گذاری با گزارشات خوبی که در دهه‌های ۹۰-۸۰ میلادی از طرف گریلو ۳-۱، پیرسون ۵-۴، کوراد ۶، پرلمن ۸-۷ و دیگران ۹ ارائه شد به‌عنوان درمان انتخابی این عارضه مورد قبول واقع شد. اگر چه از چندین دهه قبل از آن مواردی از عمل رزکسیون نای گزارش شده بود ولی اکثر این گزارشات شامل ۱ یا چند بیمار بوده که از روش‌های چند مرحله‌ای و پیچیده‌ای در بازسازی نای استفاده شده بود، در حالی که تجارب دهه‌های ۸۰ و ۹۰ نشان‌دهنده اعمال یک مرحله‌ای و ساده شده‌ای است که با نتایج موفقیت‌آمیزی روی تعداد زیادی بیمار انجام گرفته است. بعد از این مطالعات برای چند دهه عمل رزکسیون آناستوموز روش قطعی و انتخابی برای درمان ضایعات خوش‌خیم و بدخیم نای بوده است، تا اینکه تولید و تکامل انواع استنت‌ها، استفاده وسیع از لیزر و سایر روش‌های اندوسکوپی که برای تخریب و برداشتن تومورها، اسکارها و نسوج گرانولیشن در داخل نای صورت می‌گیرد، باعث شده که در بعضی بیماری‌ها و پاتولوژی‌های خاص نای این روش‌ها جایگزین عمل جراحی رزکسیون آناستوموز شوند. ۱۳-۱۰ اما نقش این روش‌ها در درمان تنگی‌های بعد از لوله‌گذاری چندان موفقیت‌آمیز نبوده است. ۱۵-۱۴ از طرفی دیگر پیچیدگی درمان تنگی‌های لارنگوتراکتال به خصوص در مواقعی که این تنگی‌ها به‌ناحیه گلوت رسیده باشند نیز در انتخاب درمان مناسب ایجاد نوعی سردرگمی می‌کند. ۱۹-۱۶ لذا ارائه یک تجربه متمرکز با تعداد کافی بیمار در درمان تنگی‌های نای و تنگی‌های توأم نای و حنجره (لارنگوتراکتال) می‌تواند در حل این سردرگمی کمک‌کننده باشد و انتخاب درمان مناسب را برای بیماران ساده‌تر کند. ما در این مطالعه، در بخش جراحی قفسه صدی مرکز درمانی، پژوهشی دکتر مسیح دانشوری، عمل جراحی رزکسیون آناستوموز را بر روی تعداد زیادی بیمار مبتلا به تنگی‌های بعد از لوله‌گذاری در نای و یا در ناحیه لارنگوتراکتال انجام داده و در مواردی نیز همراه با رزکسیون آناستوموز از سایر روش‌ها کمک گرفته‌ایم و نتایج درمان را ارائه کرده‌ایم. چون اعمال جراحی به‌وسیله یک تیم جراحی و عموماً در یک مرکز انجام شده و روش مشابهی برای درمان بیماران به‌کار رفته است، بنابراین نتایج بدست آمده می‌تواند به‌عنوان مقایسه با سایر روش‌ها و کمک به انتخاب درمان مناسب در تنگی‌های بعد از لوله‌گذاری راه‌هایی مورد استفاده قرار گیرد.

## مواد و روش‌ها

بیمارانی که در یک دوره ۱۳ ساله (بهمن ۷۳ تا دی ۸۶) به علت تنگی بعد از لوله‌گذاری در نای یا ساب گلوت به ما ارجاع شده بودند، گروه مطالعه هستند. کلیه بیماران پس از بستری شدن تحت برونکوسکوپی ریژید زیر بیهوشی قرار گرفته و جزئیات تنگی نظیر طول آن، فاصله محل تنگی از تارهای صوتی، از کارینا و از استومای تراکتوستومی (در صورت انجام تراکتوستومی)، شدت تنگی (بر حسب نسبت قطر تنگی به قطر نای طبیعی)، نوع تنگی (فیروز، گرانولیشن، تخریب غضروفی) ارزیابی و ثبت می‌شد. همچنین در صورتی که بیمار لوله تراکتوستومی داشته و یا هر گونه علائمی از اختلال در فعالیت طبیعی حنجره داشت، تحت لارنگوسکوپی و برونکوسکوپی فیروپتیک با بی‌حسی موضعی قرار گرفته وضعیت تارهای صوتی و نحوه فعالیت آنها و اختلالات حرکتی حنجره بررسی می‌شد. به تنگی‌هایی «لارنگوتراکتال» اطلاق می‌شد که محل تنگی از رینگ اول نای بالاتر رفته و فاصله بین تارصوتی و رینگ اول دچار ضایعه شده بود. در صورتی که بیمار دچار علائم تنگی شدید بود (استریدور، رتراکشن سوپراسترنال موقع دم و دیسترس تنفسی) به‌صورت اورژانس برونکوسکوپی ری‌ژید و دیلاتاسیون تنگی صورت می‌گرفت. اگر بیمار قبلاً تراکتوستومی شده بود، چنانچه در ضمن بررسی‌های برونکوسکوپی امکان دیلاتاسیون موثر تنگی و «دکانولیشن» وجود داشت اقدام به این کار می‌شد. پس از دکانولیشن چندین هفته صبر می‌شد تا زخم استوما بهبودی یابد آنگاه اقدام به رزکسیون نای می‌شد. اگر بعد از دیلاتاسیون و دکانولیشن دوباره بیمار دچار علائم تنگی شدید می‌شد، عمل دیلاتاسیون تکرار می‌شد و چنانچه نیاز به دیلاتاسیون مکرر در فواصل زمانی کم (کمتر از ۲-۱ هفته) می‌شد، آنگاه مجدداً لوله تراکتوستومی از همان محل استومای قبلی گذاشته می‌شد. کلیه بیماران قبل از هر گونه رزکسیون آناستوموز تحت درمان‌های حمایتی لازم از جمله کنترل عفونت ریوی، درمان صدمات نواحی دیگر بدن، کمک‌های تغذیه‌ای، درمان‌های نورولوژیک و سایکولوژیک قرار می‌گرفتند. چنانچه وضعیت عمومی یا نورولوژیک بیمار مناسب نبود از رزکسیون خودداری می‌شد تا شرایط مناسب جهت جراحی حاصل شود. چنانچه از زمان انتوباسیون اولیه بیمار کمتر از ۳ ماه سپری شده بود حتی الامکان از اقدام به رزکسیون خودداری می‌شد تا این فاصله زمانی سپری شود و واکنش التهابی ناشی از انتوباسیون اولیه خاموش شود. همچنین در بیمارانی که التهاب واضح در مخاط نای، حنجره و یا



کریکوئیدتومی خلفی می‌شدند در بعضی موارد که علیرغم گذاشتن گرافت غضروفی باز هم مجرای گлот خوب باز نمی‌شد، (معمولاً به علت تنگ شدن قسمت قدامی گлот) یک استنت لوله‌ای از جنس سیلیکون (نظیر قطعه‌ای از یک T-تیوب) به طور موقت در داخل مجرای گлот گذاشته می‌شد و به غضروف تیروئید بخیه می‌شد، تا جابه‌جانشود (شکل ۳). ۲-۶ ماه بعد این استنت از طریق دهان با برونکوسکوپ ریژید برداشته می‌شد. در این گونه مواقع چون وجود این استنت لوله‌ای در مجرای گлот باعث آسپیراسیون مواد غذایی به داخل تراشه شد از یک لوله تراکتوستومی کوچک (قطر داخلی ۶ میلی‌متر) که در محل پایین‌تر از آناستوموز گذاشته می‌شد، برای مدت ۲-۳ هفته استفاده می‌شد. روش‌های ۱ و ۲ مشابه با روش‌هایی است که توسط گریلو بیان شده‌اند، روش ۳ ترکیبی از روش‌هایی است که توسط متخصصین لارنگولوژیست و جراحان نای به کار رفته است. [۲۰] در مورد درمان تنگی‌های مولتی سگمنتال (تنگی‌های مجزا در دو قسمت از راه‌هوایی) ما قبلاً روش کار خود را ارائه کرده‌ایم [۲۱] نتایج عمل جراحی به صورت زیر ارزیابی می‌شد:

خوب: پس از عمل وضعیت تنفسی و صدای بیمار کاملاً خوب بود و عوارض غیر مرتبط به راه‌هوایی و آناستوموز نظیر سرما، هماتوما، یا عفونت زخم و آمفیژم زیر جلدی نیز در ارزیابی نتیجه منظور نمی‌شدند. در مورد بیمارانی که به روش ۳ عمل می‌شدند وضعیت صدا در برآورد نتیجه منظور نمی‌شد.

قابل قبول: بعد از عمل گرفتگی صدا، تنگی نفس خفیف و علائم تنگی راه‌هوایی باقیمانده به طوری که نیاز به مداخلات درمانی نظیر دیلاتاسیون شده و یا به طور موقت مجبور به استفاده از لوله تراکتوستومی یا T-تیوب می‌شدیم.

شکست: تنگی راه‌هوایی بعد از عمل در حدی بود که نیاز به دیلاتاسیون مکرر و یا نیاز به گذاشتن تراکتوستومی یا T-tube برای مدت نامحدودی می‌شد. چنانچه بعد از مدتی موفق به برداشتن T-تیوب یا لوله تراکتوستومی می‌شدیم این بیماران در گروه قابل قبول قرار داده می‌شدند. بیمارانی که به علت عود تنگی تحت عمل مجدد رزکسیون آناستوموز قرار گرفتند علیرغم خوب شدن، در همان گروه شکست قرار می‌گرفتند. علاوه بر پرونده بیمارستانی، اطلاعات کلیه بیماران در پرسشنامه‌های مخصوصی جمع‌آوری می‌شد و سپس در نرم‌افزار SPSS 16.0 وارد و به وسیله این نرم‌افزار مورد تجزیه و تحلیل قرار گرفت. پس از توصیف نتایج به صورت فراوانی و فراوانی نسبی (درصد) ارتباط بین متغیرهای مورد مطالعه به وسیله آزمون کای دو مورد تجزیه و تحلیل قرار گرفت و سطح معنی‌دار ۵٪ در نظر گرفته شد.

محل تراکتوستومی داشتند عمل جراحی رزکسیون به تعویق می‌افتاد و اقدامات حمایتی نظیر تعویض لوله تراکتوستومی با لوله‌های مناسبتر و تجویز آنتی‌بیوتیک‌ها انجام می‌شد تا وضعیت مخاطی مناسب شود. علاوه بر شرایط فوق تصمیم به انجام رزکسیون آناستوموز منوط به وجود تنگی قابل ملاحظه‌ای بود که علیرغم حداقل یکبار دیلاتاسیون باز عود میکرد و بیمار نیز دارای علائم بالینی تنگی بود. در تنگی‌های خفیفی که علائم بالینی نداشتند و یا با ۱-۲ بار دیلاتاسیون بدون علامت می‌شدند عمل جراحی به مدت نامحدود به تعویق می‌افتاد. در مواردی که بیش از نیمی از نای تخریب شده بود به طوری که رزکسیون ناممکن به نظر می‌رسید نیز از درمان‌های غیر جراحی برای رفع تنگی راه‌هوایی استفاده می‌شد.

در تعدادی از بیماران تنگی باعث تخریب ساختمان حنجره شده و تارهای صوتی و غضروف‌های آریتنوئید در پروسه فیروز درگیر بودند، ولی احتمال می‌رفت که بتوان با عمل جراحی درمان کرد و یا وضعیت بهتری بدست آورد. در این بیماران فقط در صورتی اقدام به عمل جراحی رزکسیون تنگی توام با لارنگوپلاستی می‌شد که بیمار و همراهان وی احتمال استفاده طولانی مدت یا دائمی از لوله تراکتوستومی یا T-تیوب را بپذیرند. در تمام بیماران مانور آزادسازی تراشه در فضای پری تراکئال قدامی تا ناحیه کارینا انجام شد. همچنین برای آزادسازی حنجره در تمام بیماران آزاد کردن عضلات استرنوتیروئید و استرنوهیوئید در جلوی حنجره تا ناحیه هیوئید انجام می‌شد. فقط در بیمارانی که توراکتومی شدند مانور آزادسازی ناف ریه انجام می‌شد. مانورهای پیچیده‌تر نظیر قطع برونش اصلی و چپ و وصل دوباره آن به برونش واسطه در هیچ بیماری انجام نشد. به طور کلی انواع اعمال جراحی انجام شده به سه روش زیر بود

روش ۱: رزکسیون آناستوموز نای برای تنگی‌های محدود به نای، روش ۲: رزکسیون نای و قسمت قدامی غضروف کریکوئید و سپس آناستوموز نای به کریکوئید و تیروئید برای تنگی‌هایی که کریکوئید را درگیر کرده ولی بعد از برداشتن قوس قدامی آن مجرای هوایی باز و مناسب برای آناستوموز ایجاد می‌شد، روش ۳: در مواردی که بعد از رزکسیون قوس قدامی کریکوئید باز هم مجرای هوایی کافی برای انجام یک آناستوموز مناسب ایجاد نمی‌شد در این موارد پس از رزکسیون نای و قسمت قدامی کریکوئید، کریکوئیدتومی خلفی انجام می‌شد (برش کامل طولی در خط وسط در قسمت خلفی کریکوئید به طوری که دو قسمت آن از هم جدا شوند) و بعد یک گرافت اتولوگ از غضروف دنده‌ای در محل کریکوئیدتومی گذاشته و با بخیه‌های قابل جذب ثابت می‌شد. سپس آناستوموز نای به تیروئید در جلو، کریکوئید در قسمت لاترال و لبه تحتانی این گرافت غضروفی در قسمت خلفی انجام می‌شد (شکل ۲ و ۱). در بیمارانی که

آناستوموز بروز کرده بودند. در ۶ نفر مرگ به علت عوارض مستقیم عمل رزکسیون آناستوموز بود.

از مجموع ۵۵ بیمار که عمل جراحی رزکسیون آناستوموز منجر به شکست شده بود، تعداد ۱۴ بیمار تحت رزکسیون آناستوموز مجدد قرار گرفتند که هر ۱۴ نفر بهمودی پیدا کردند و تعداد ۲۳ بیمار به برونکوسکوپی- دیلاتاسیون متناوب پاسخ دادند، ۳ بیمار فوت کردند و مابقی هنوز تحت درمان می‌باشند.

بیماران عمل نشده- در بیمارانی که عمل رزکسیون نشدند نتایج به‌قرار زیر بود: تعداد ۳۳۰ بیمار عمل نشدند که شامل ۲۱۶ مرد و ۱۱۴ زن بوده و میانگین سنی ۱۷/۲۴ + ۲۸/۸ سال و محدوده ۱-۸۳ سال بود. در این بیماران میانگین طول تنگی ۱۲/۷۸ + ۲۶/۳ میلی‌متر محدوده (۳-۹۵ میلی‌متر) و میانگین زمان انتوباسیون ۱۱/۶۷ + ۱۵/۷ روز و محدوده (۱-۱۲۰ روز) بود. علل عمل نشدن در این بیماران در جدول ۳ گزارش شده است. این بیماران تحت درمان‌هایی چون دیلاتاسیون مکرر، لیزر متناوب Nd-Yag یا Co2، نصب T- تیوب، نصب استنت و یا نصب تراکتوستومی قرار می‌گرفتند. انتخاب نوع درمان غیر جراحی برحسب مورد و توسط جراح صورت می‌گرفت و در بعضی بیماران از چند روش به‌صورت متناوب استفاده می‌شد.

در بیماران عمل نشده ۲۵ مورد مرگ دیده شد. علل مرگ بیماران عمل نشده در جدول شماره ۴ گزارش شده است:

## بحث و نتیجه‌گیری

نتایج ما نسبت به نتایج گزارش گریلو و همکاران کمی ضعیف‌تر بوده است [۱]. (۷۶٪ در مقابل ۸۷/۵٪) ولی مجموع نتایج خوب و قابل قبول ما (۹۰/۷٪) و گریلو (۹۳/۷٪) مشابه بوده است. البته ما تنگی‌هایی را که بعد از عمل اول عود می‌کردند و با عمل مجدد یا روش‌های غیر جراحی برطرف می‌کردیم علیرغم بهبودی نهایی، جزء نتایج شکست منظور کرده‌ایم. همچنین ما بیمارانی را که بعد از عمل نیاز به دیلاتاسیون یا گذاشتن موقت T- تیوب یا لوله تراکتوستومی داشتند در زمره نتایج قابل قبول منظور می‌کردیم در حالی که این بیماران بعد از مدتی دارای وضعیت راه‌هوایی و صدای خوبی می‌شدند. نتایج عمل در روش ۱ با دو روش دیگر متفاوت بود که احتمالاً در روش یک چون درگیری حنجره وجود ندارد، معمولاً با رزکسیون- آناستوموز بدون اینکه هیچ مشکل صوتی ایجاد شود و یا نیاز به استفاده از استنت، T-tube، و یا تراکتوستومی باشد می‌توان عمل رزکسیون- آناستوموز را انجام داد به همین دلیل نتایج خوب در

پیگیری بالینی بیماران به صورت فعال بوده و علاوه بر حضور بیمار در درمانگاه به‌وسیله تماس‌های تلفنی در فواصل منظم از نتایج درمان بیمار اطلاع حاصل می‌شد. مدت پیگیری بیماران ۱ ماه تا ۱۴۱ ماه (میانگین ۱۲/۶ ماه) بود.

## یافته‌ها

در طی مدت ۱۳ سال (بهمن ۷۳ تا دی ۸۶) تعداد ۹۰۱ بیمار به علت تنگی نای و یا ساب گلوت در مرکز ما بستری شدند که شامل ۶۳۴ مرد و ۲۶۷ زن با میانگین سنی ۲۶/۷ سال (محدوده ۴ ماه تا ۸۳ سال) بودند. شایع‌ترین علت لوله‌گذاری در نای صدمات مغزی (۶۶٪) و سپس خودکشی (۱۶/۱٪) بود. ۵۷۱ نفر (۶۳/۴٪) از این بیماران تحت عمل جراحی رزکسیون آناستوموز قرار گرفتند (۴۲۰ مرد، ۱۵۱ زن، میانگین سنی ۱۳/۹ + ۲۵/۶ سال، محدوده ۴ ماه تا ۷۶ سال). ۴۵۱ نفر تنگی نای و ۱۲۰ نفر تنگی لارنگوتراکتال داشتند. میانگین مدت انتوباسیون در این بیماران ۱۰/۲ + ۱۶/۱ روز (۹۰-۱۹۰ روز) و میانگین طول تنگی ۱۲/۲۱ + ۲۹/۷ میلی‌متر (۹۰-۲/۵) و میانگین طول رزکسیون ۱۱/۳۲ + ۳۹/۳ میلی‌متر (۹۰-۱۰) بود. ۳۹ نفر از بیماران تنگی‌های مولتی سگمنتال داشتند. ۵۰۵ بیمار با شکاف عرضی در گردن، ۵۷ بیمار با پارشیال مدیان استرنوتومی، ۶ بیمار از طریق توراکتومی راست و ۳ بیمار با استرنوتومی میانی کامل عمل شدند. در ۱۲ بیمار ری لیزی سوپراهیوئید مونتگمری انجام شد.

نتایج عمل جراحی رزکسیون آناستوموز در سه روش انجام شده که در جدول ۱ ذکر شده است. نتایج عمل در روش ۱ با دو روش ۲ و ۳ متفاوت است که نتایج خوب در گروه ۱ بیشتر از گروه ۲ و گروه ۳ می‌باشد و از لحاظ آماری نیز معنی‌دار می‌باشد (P=0.002 در chi square test) ولی نتایج عمل در روش ۲ و روش ۳ با یکدیگر یکسان است.

در ۸۹ بیمار عوارض جدی یا غیرجدی دیده شد: از جمله ۲۸ مورد عفونت زخم، ۱۳ مورد فلج تار صوتی، ۱۳ مورد گرفتگی صدا، ۷ مورد از هم گسیختگی آناستوموز، ۲ مورد فیستول شریانی بی‌نام، ۱ مورد پارگی مری، ۱ مورد پارگی نای هنگام جراحی و عوارض متفرقه دیگر نظیر: هماتوم، پنوموتوراکس، آمفیزم زیرجلدی، سروما.

سیزده نفر از بیماران (۲/۳٪) بعد از عمل جراحی رزکسیون آناستوموز فوت کردند (جدول شماره ۲). که در یک نفر مرگ به‌علت عوارضی بود که در طی اقدامات مقدماتی قبل از انجام رزکسیون آناستوموز ایجاد شروع شده بود و در ۶ نفر مرگ به‌علت مشکلاتی بود که در طی مراقبت‌های بعد از عمل، بدون ارتباط مستقیم به خود رزکسیون

آناستوموز نداشت. بیمارانی که در اثر ادم ریه و یا مشکلات قلبی بعد از عمل فوت کردند، دارای بیماری‌های شدید قلبی-ریوی بودند و مرگ آنها نیز به‌طور مستقیم به عمل رزکسیون ارتباط نداشت. گروهی که جراحی نشده‌اند در این مطالعه گروه ناهمگنی هستند که عده‌ای از آنها تنگی‌های خفیف داشته و با اقدامات ساده‌ای چون دیلاتاسیون برونکوسکوپیک بهبودی پیدا کردند. این گروه با گروه جراحی شده قابل مقایسه نیستند ولی در هر حال میزان مرگ‌ومیر در این گروه بیشتر بوده و بیشتر مرگ‌ها به‌طور مستقیم و غیرمستقیم مربوط به گرفتاری راه‌هوایی بوده است. تجربه ما نشان‌دهنده آنست که روش جراحی درمان تنگی‌های بعد از لوله‌گذاری راه‌هوایی، در تراشه و یا در تراشه و حنجره از موفقیت بالایی برخوردار است. اغلب این تنگی‌ها حتی آنها که ساب‌گلوت و گلوت را به‌طور وسیعی درگیر کرده‌اند نیز با یک عمل جراحی قابل درمان هستند. در حالی که باقی‌گذاشتن تنگی و تلاش در بازنگه‌داشتن آن با روش‌های غیر از رزکسیون-آناستوموز، حتی در موارد تنگی‌های خفیف می‌تواند بیمار را در معرض خطرات جدی قرار دهد. مسأله قابل توجه دیگر در مطالعه ما آنست که اکثر اعمال جراحی رزکسیون آناستوموز در یک مرحله صورت گرفته است. انجام عمل ساده، کم‌عارضه و براحتی و با هزینه کم قابل آموزش به دستیاران است. نیاز به بستری و یا اعمال مجدد در اکثر بیماران وجود نداشته و در نتیجه برای بیمار نیز هزینه و دردسر کمی داشته است.

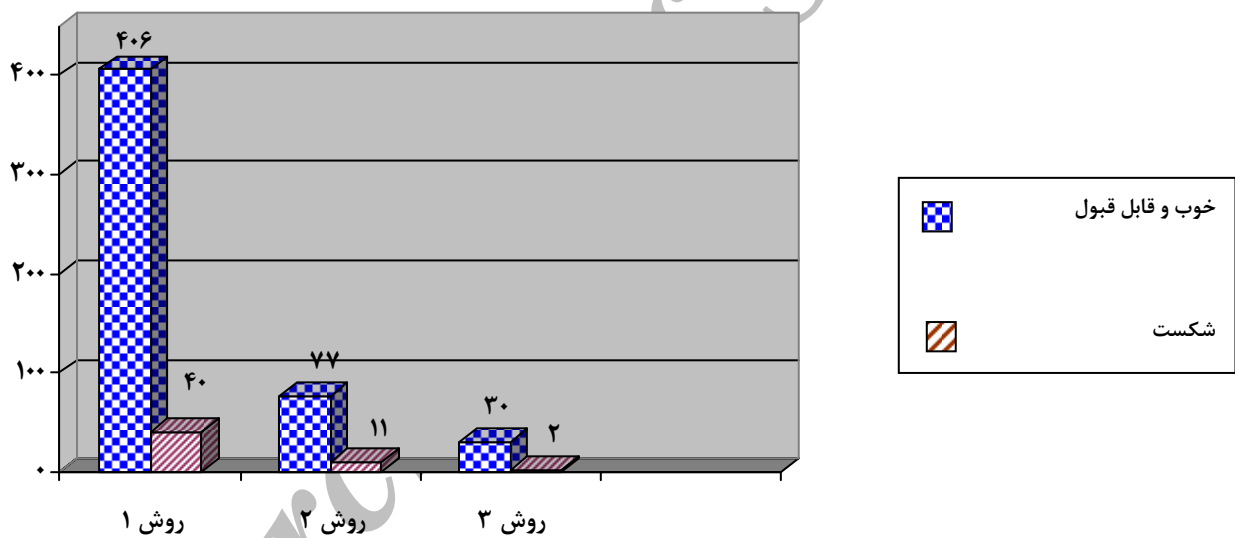
این گروه از نتایج خوب در دو گروه بعدی بهتر بوده است. نمودار ۱ نتایج نهایی را به دو قسمت شکست و سایر نتایج (خوب و قابل قبول) مقایسه کرده است. همین‌طور که در نمودار ۱ دیده می‌شود میزان کلی موفقیت (خوب و قابل قبول) در جمع بالاتر از ۹۰٪ بوده است. در مورد ۳۲ بیمار که تنگی آنها علاوه بر ساب‌گلوت ناحیه گلوت را درگیر کرده بود، با درمان جراحی یک مرحله‌ای رزکسیون آناستوموز + لارنگوپلاستی (گروه روش ۳)، در حدود ۷۰٪ موارد نتایج خوب بدست آوردیم این گروه از بیماران گروه بسیار مشکلی از تنگی‌های بعد از لوله‌گذاری هستند و خیلی از آنها قبلاً در مراکز دیگر تحت روش‌های مختلف درمانی ناموفق قرار گرفته بودند. بعضی مرگ‌های ایجاد شده مربوط به عمل رزکسیون آناستوموز نبودند از جمله دو بیمار که در اثر انسداد T- تیوب فوت کردند مبتلا به تنگی مولتی سگمنتال بودند که بعد از برداشتن یک تنگی، تنگی دوم به وسیله T- تیوب استنت شده بود. یکی دیگر از بیماران که به‌علت تنگی شدید در حالت خفگی به ما مراجعه کرده‌بود حین برونکوسکوپي و دیلاتاسیون تنگی دچار هیپوکسمی شدید مغزی شد که برای بدست آوردن راه‌هوایی مجبور به انجام شکاف گردنی و بازکردن تراشه در محل تنگی شدیم. این بیمار به ناچار در همان جلسه تحت عمل رزکسیون-آناستوموز قرار گرفت. فوت بیمار بعد از دو هفته به‌علت آسیب هیپوکسیک شدید مغزی بود در حالی که آناستوموز بیمار مشکلی نداشت و به نظر خوب ترمیم شده بود. در حقیقت مرگ این بیمار ارتباطی مستقیم به عمل رزکسیون-

## مراجع

- 1- Grillo HC, Donahue DM, Mathisen DJ, et al. Postintubation tracheal stenosis: treatment and results. *J Thorac Cardiovasc Surg* 1995; 109: 486-93.
- 2- Grillo HC. Circumferential resection and reconstruction of mediastinal and cervical trachea. *Ann Thorac Surg* 1965; 162(3):374-88.
- 3- Grillo HC. The management of tracheal stenosis following assisted respiration. *J Thorac Cardiovasc Surg* 1969; 57(1):52-71.
- 4- Pearson FC, Andrews MJ. Detection and management of tracheal stenosis following cuffed tube tracheostomy. *Ann Thorac Surg* 1971; 12(4):359-74.
- 5- Pearson FG, Cooper JD, Nelems JM, Van Nostrand AWP. Primary tracheal anastomosis after resection of the cricoid cartilage with preservation of recurrent laryngeal nerves. *J Thorac Cardiovasc Surg* 1975; 70: 806-16.
- 6- Couard L, Jougon JB, Velly JF. Surgical Treatment of Nontumoral Stenosis of the Upper Airway. *Ann Thorac Surg* 1995; 60:250-60.
- 7- Perelman MI. *Surgery of the trachea*. Moscow: Mir, 1976.
- 8- Perelman M, Koroleva N. *Surgery of the trachea*. *World J Surg* 1980; 4:583-91.
- 9- Ashiku SK, Mathisen DJ. *Tracheal Lesions in Surgery of the Chest* by Sabiston & Spencer; 2005:105-117.
- 10- Mehta AC, Dasgupta A. Airway Stents. *Clinical in Chest Medicine*; March 1999; 20(1) 139-151.
- 11- Carrasco CH, Nesbit JC, Charnsangavej C, et al: Management of tracheal and bronchial stenosis with the Gianturco stent. *Ann Thorac Surg*, 1994; 58: 1012-1017.
- 12- Strausz J: Management of postintubation tracheal stenosis with stent implanation. *Journal of Bronchology*, 1997 (4): 294-296.
- 13- Cavaliere S, Venuta F, Foccoli P, et al: Endoscopic treatmet of malignant airway obstruction in 2008 patients. *Chest* 1996; 110(6): 1536-1542.
- 14- Grillo HC. Stents and sense. *Ann Thorac Surg* 2000; 70: 1142.
- 15- Madden BP, Stamenkovic SA, Mitchell P. Covered Expandable Tracheal Stenosis in the Management of Benign Tracheal Granulation Tissue Formation. *Ann Thorac Surg* 2000; 70:1191-3.
- 16- Ciccone AM, Giacomo TD, Venuta F, Ibrahim M, et al. Operative and non – operative treatment of benign subglottic laryngoracheal stenosis. *European Journal of Cardio-thoracic Surgery* 2004; 26: 818-822.
- 17- Grillo HC. Primary reconstruction of airway after resection of subglottic laryngeal and upper tracheal stenosis. *Ann Thorac Surg* 1982; 33:3-18.
- 18- Hashizume BK, Kanamori Y, Sugiyama M, Tomonaga T, Nakanishi H. Vascular-Pediced Costal Cartilage Graft for the Treatment of Subglottic and upper Tracheal Stenosis. *Journal of Pediatric Surgery*, 2004; 39 (12): 1769-1771.
- 19- Jaquet Y, Lang F, Pilloud R, Savary M, Monnier P. Partial cricotracheal resection for pediatric subglottic stenosis: Long-term outcome in 57 patients. *The Journal of Thoracic and Cardiovascular Surgery*; September 2005: 130(3)726-732.
- 20- Sandu K, Monnier P. Cricotracheal Resection. *Otolaryngologic Clinics of North America*, October 2008; 41(5).
- 21- Abbasidezfouli A, Shadmehr MB, Arab M, Javaherzadeh M, Pejhan S, Daneshvar A, Farzanegan R. Postintubation multisegmental tracheal stenosis: treatment and results. *Ann Thorac Surg*. 2007 Jul; 84(1):211-4.

جدول ۱- نتایج عمل جراحی در بیماران مبتلا به تنگی های بعد از لوله گذاری در راه هوایی				
انواع رزکسیونها	نتایج			جمع
	خوب	قابل قبول	شکست	
روش ۱: رزکسیون آناستوموز تراشه	۳۴۰ (٪۷۶/۲)	۶۵ (٪۱۴/۶)	۴۱ (٪۹/۲)	۴۴۶ (٪۷۸/۸)
روش ۲: رزکسیون تراشه و قوس قدامی کریکوئید	۵۲ (٪۵۹/۱)	۲۴ (٪۲۷/۳)	۱۲ (٪۱۳/۶)	۸۸ (٪۱۵/۵)
روش ۳: رزکسیون تراشه و قوس قدامی همراه با کریکوئیدتومی خلفی	۲۰ (٪۶۲/۵)	۱۰ (٪۳۱/۲)	۲ (٪۶/۳)	۳۲ (٪۵/۷)
جمع	۴۱۲ (٪۷۳/۸)	۹۹ (٪۱۷/۵)	۵۵ (٪۹/۷)	۵۶۶* (٪۱۰۰)

\* ۵ نفر از بیماران در طی فالوآپ گم شدند.



نمودار ۱- مقایسه میزان شکست با مجموع سایر نتایج در انواع مختلف رزکسیون - آناستوموز در تنگی های بعد از لوله گذاری

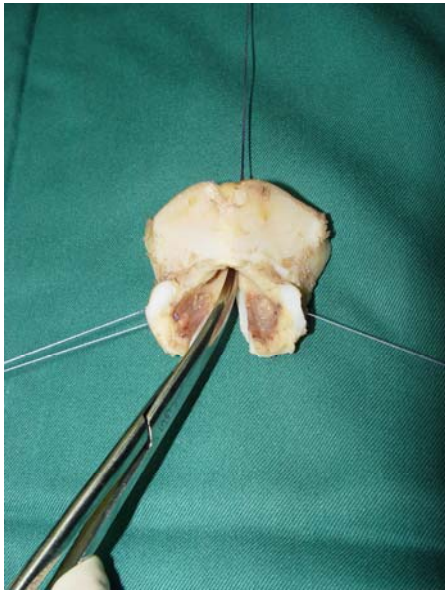از نظر آماری اختلاف معنی داری در مجموع نتایج (خوب و قابل قبول) در مقابل نتایج شکست در ۳ روش رزکسیون وجود نداشت. (نمودار ۱) (Pearson Chi Square,  $p > 0.05$ ).

جدول شماره ۲- علل مرگ بدنبال عمل جراحی	
تعداد	علل فوت
۲	فیستول نای به شریان بی نام
۲	از هم گسیختگی آناستوموز
۲	انسداد T-Tube
۱	جابجایی استنت
۱	تنش پنوموتوراکس هنگام جراحی
۱	پارگی نای هنگام جراحی
۱	جابجا شدن گرفت غضروفی در نای
۱	مرگ مغزی به علت هیپوکسمی شدید حین برونکوسکوپی و دیلاتاسیون تراشه قبل از رزکسیون
۱	نارسایی تنفسی بعد از عمل
۱	ادم ریه متعاقب فیبریلاسیون دهلیزی بعد از عمل
۱۳	کل

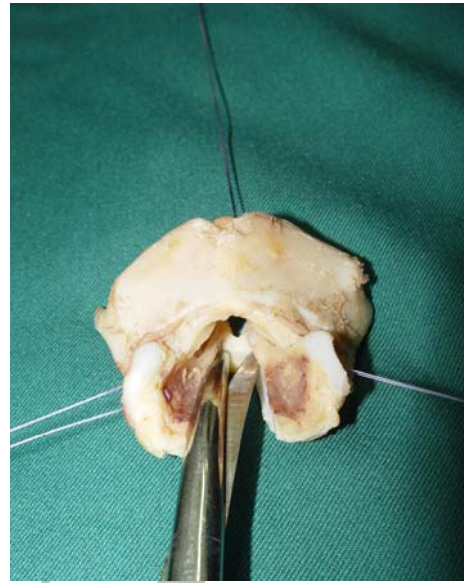
جدول ۳- علل عدم انجام عمل رزکسیون آناستوموز در ۳۳۰ بیمار		
درصد	تعداد	علت
٪۲۱	۶۹	وجود علائم بالینی خفیف علیرغم داشتن تنگی
٪۲۰	۶۶	پاسخ به دیلاتاسیون برونکوسکوپیک و درمانهای دیگر
٪۱۲/۷	۴۲	هنوز تحت درمان
٪۸/۵	۲۸	وجود صدمات نورولوژیک شدید و غیرقابل برگشت
٪۴/۶	۱۵	نیاز به مداخلات لارنگولوژیک در مراکز دیگر
٪۴/۹	۱۶	ضایعات شدید و غیرقابل علاج حنجره
٪۲۸/۳	۹۴	سایر علل (رضایت ندادن بیمار به عمل جراحی، شرایط قلبی نامناسب، بیماریهای همراه)
٪۱۰۰	۳۳۰	کل

جدول ۴- علل مرگ در بیماران عمل نشده		
درصد	تعداد	علت مرگ در بیماران جراحی نشده
٪۴۰	۱۰	سکته قلبی در زمینه هیپوکسمی ناشی از مشکلات راه هوایی
٪۲۰	۵	گرفتن لوله تراکتوستومی یا T-tube
٪۱۶	۴	صدمات اولیه نورولوژیک
٪۴	۱	خونریزی از فیستول شریان بی نام
٪۲۰	۵	سایر علل (صدمات نورولوژیک شدید، نارسایی تنفسی و پنومونی)
٪۱۰۰	۲۵	کل



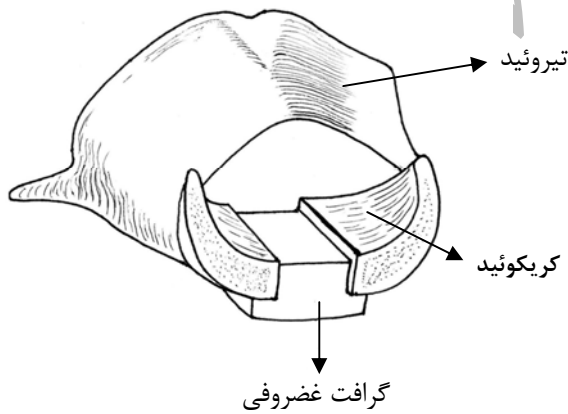


a

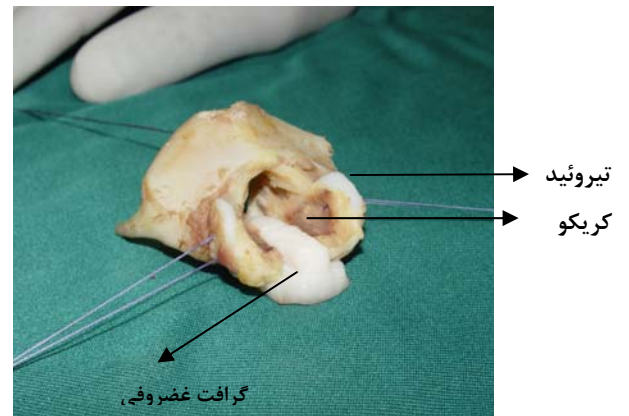


b

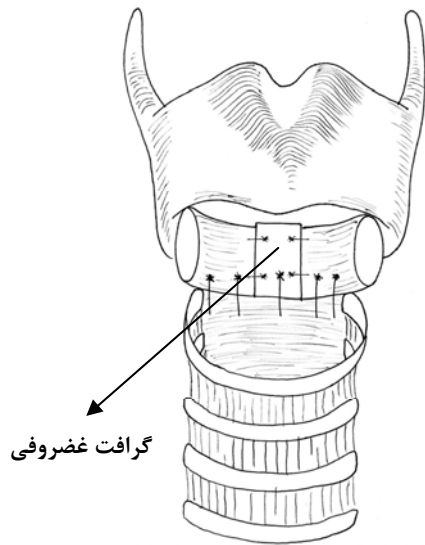
شکل ۱- رزکسیون تنگی های لارنگوتراکنال در یک مرحله a: پس از برداشتن نصف قدامی غضروف کریکوئید باز هم مجرای هوایی تنگ است برای رفع این تنگی نیمه خلفی کریکوئید در خط وسط بریده می شود. b: این برش از لبه تحتانی غضروف کریکوئید تا ناحیه بین آریتنوئیدها ادامه می یابد بطوریکه بتوان دو قطعه کریکوئید را از هم جدا کرد.



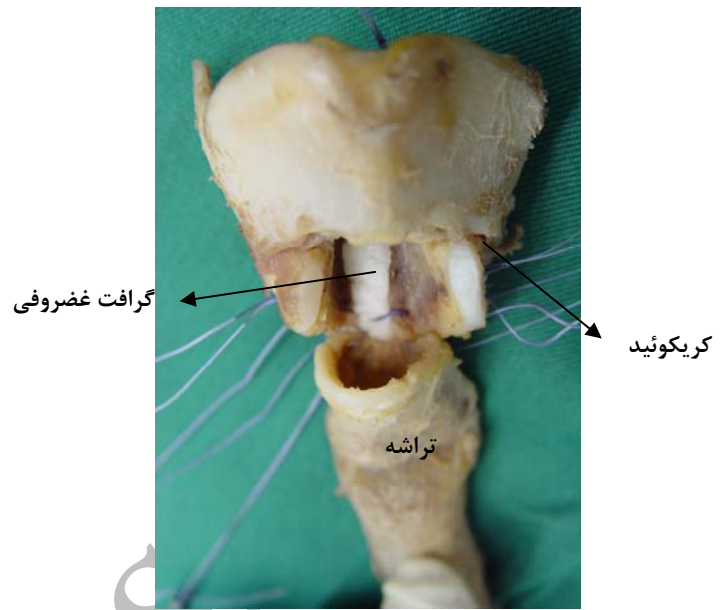
a



b



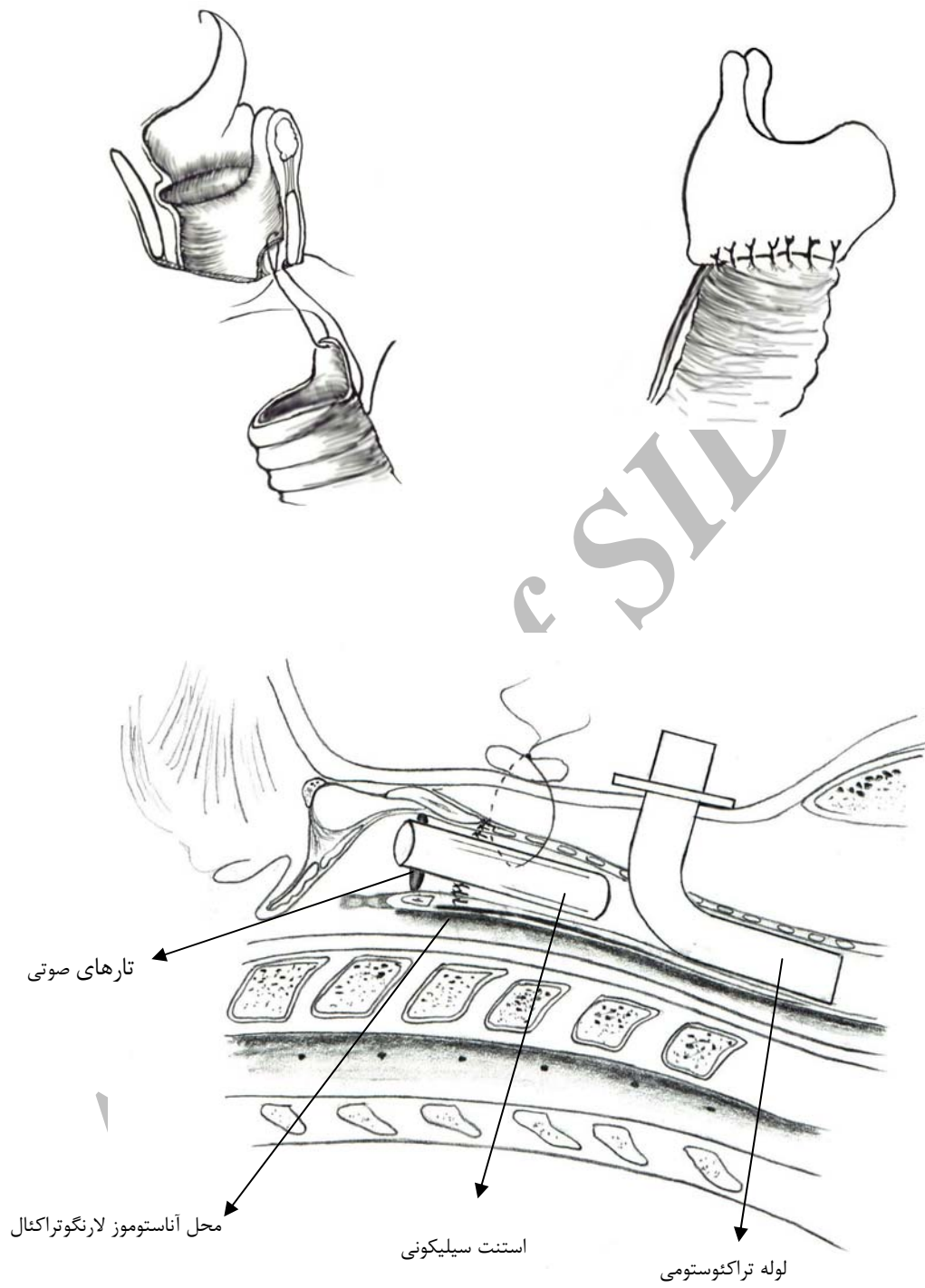
c



d

شکل ۲- a,b: یک قطعه غضروف دنده که به شکل مناسب بریده شده با چند بخیه در محل فیکس می شود. باید پری کوندر سطح غضروف که در داخل مجرای هوایی ساب گلوت قرار می گیرد حفظ شود تا به جای پوشش مخاط عمل کند c,d: تراشه سالم به حنجره آناستوموز داده می شود. آناستوموز در قسمت خلفی بین قسمت مامبرانوس تراشه و غضروف ایجاد شده است و در قسمت های طرفی بین تراشه و کریکوئید و در جلو بین تراشه و غضروف تیروئید انجام می شود. (شکل های a,c شماتیک a,b نمونه ای از جسد است)

Archive of SID



شکل ۳- استنت لوله‌ای در حنجره برای باز نگهداشتن حنجره