

مقایسه نتایج ترمیم فتق مغبنی همزمان با پروستاتکتومی از طریق برش مشترک پره پریتونئال با نتایج ترمیم فتق مغبنی با برش مستقل

دکتر داوود نوری زاده: استادیار بخش ارولوژی دانشگاه علوم پزشکی تبریز: نویسنده رابط

E-mail: davoudnourizadeh@yahoo.com

دکتر محسن امجدی: دانشیار بخش ارولوژی دانشگاه علوم پزشکی تبریز

دریافت: ۸۵/۷/۳۰ پذیرش: ۸۵/۱۲/۲۳

چکیده

زمینه و اهداف: هیپریلازی خوش خیم پروستات و فتق مغبنی در مردان دو پدیده وابسته به سن بوده و با بالا رفتن آن به طور پیوسته و یکنواخت شیوع آنها هم بالا رفته و تعداد قابل توجه مردان مسن بطور همزمان علائم هر دو بیماری فوق را دارند. ما در این مطالعه، معالجه همزمان هیپریلازی خوش خیم پروستات و فتق مغبنی را با یک برش مشترک پره پریتونئال معرفی می کنیم.

روش بررسی: در یک مطالعه مورد - شاهدهی از شهریور ماه ۱۳۷۷ لغایت شهریور ماه ۱۳۸۴ تعداد ۸۳ بیمار با علائم هیپریلازی خوش خیم پروستات و فتق مغبنی در بیمارستانهای امیرالمومنین و امام خمینی تبریز پذیرش شده بودند مورد بررسی قرار گرفتند. و پس از انجام آزمایشات روتین و سونوگرافی دستگاه ادراری، سن بیماران، یک طرفه و دو طرفه بودن فتق، مستقیم و غیر مستقیم بودن آن و سابقه ترمیم فتق ثبت گردید. در تمام بیماران برش طولی بین ناف و عانه انتخاب و ابتدا در جلوی مثانه در فضای پره پریتونئال محل فتق شناسائی و ترمیم و بعد از ثبت زمان لازم برای ترمیم فتق اقدام به پروستاتکتومی گردید (گروه ۱). در این مدت ۵۴ بیمار که فقط فتق مغبنی داشتند بعنوان گروه شاهد انتخاب (گروه ۲) و با برش اینگوئینال تحت عمل ترمیم فتق مغبنی قرار گرفتند و نتایج بدست آمده با استفاده از T-Test و آزمون مجذور کای در برنامه SPSS مورد تجزیه و تحلیل قرار گرفت.

یافته ها: از ۸۳ بیمار مورد مطالعه در گروه ۱ در زمان کنترل ۳ بیمار حذف شدند و در ۸۰ بیمار باقیمانده میانگین سنی بیماران ۷۳/۷ سال بود. در گروه ۲ تعداد ۵۴ بیمار تحت مطالعه قرار گرفتند و سن متوسط بیماران در این گروه ۴۶/۸ سال بود. تعداد کل ترمیم فتق در گروه یک ۹۵ مورد و در گروه دو ۶۶ مورد بود که از این ۹۵ مورد در ۷۵ مورد فتق اولیه و ۲۰ مورد سابقه عود فتق داشتند. و از ۶۶ مورد گروه دو در ۶۰ مورد فتق اولیه و ۶ مورد سابقه عود فتق وجود داشت. در گروه یک ۶۵ مورد فتق یک طرفه و ۱۵ مورد دو طرفه، ۵۵ مورد در سمت راست و ۴۰ مورد در سمت چپ بود. ۸۰ مورد فتق غیر مستقیم و ۱۵ مورد مستقیم بود. در گروه دو ۴۲ مورد یک طرفه و ۱۲ مورد دو طرفه، ۳۴ مورد در سمت راست و ۳۲ مورد در سمت چپ، ۴۸ مورد فتق غیر مستقیم و ۱۸ مورد مستقیم بود. متوسط زمان لازم برای ترمیم فتق در گروه یک ۱۱/۲ دقیقه و در گروه دو ۳۵ دقیقه بود. عوارض زودرس از جمله هماتوم محل عمل و عفونت زخم در گروه یک دیده نشد. حال آنکه در گروه دو یک مورد (۱/۵٪) هماتوم محل عمل مشاهده شد ولی هیچگونه عفونت محل عمل در گروه دو نیز روی نداد. بیماران گروه یک و دو به مدت ۱-۲ سال متوسط ۱۶/۲ ماه تحت کنترل قرار گرفتند. در این مدت در گروه یک درد مزمن محل عمل دیده نشد. ولی ۴ مورد (۴/۲٪) علائم عود فتق نشان دادند. و در این مدت در گروه دو درد مزمن محل عمل دیده نشد. ولی ۴ مورد (۴/۲٪) علائم عود فتق مشاهده شد.

نتیجه گیری: پروستاتکتومی باز و ترمیم فتق مغبنی به روش پره پریتونئال را می توان به طور همزمان با یک برش مشترک انجام داد بدون اینکه میزان عفونت محل عمل و میزان عود فتق بالا برود... انجام این عمل جراحی ساده بوده و بخصوص در مردان پیر با سابقه عود فتق و یا فتق های مغبنی دو طرفه به مراتب راحت تر از انجام عمل جراحی بصورت مستقل و با برش جداگانه می باشد.

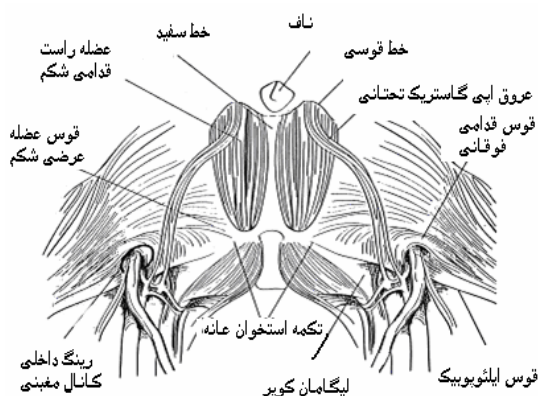
کلید واژه ها: ترمیم پره پریتونئال، فتق مغبنی، هیپریلازی خوش خیم پروستات

مقدمه

اثر افزایش سن و بزرگی پروستات بروز می کند (۱). درمانهای متفاوتی برای هیپریلازی خوش خیم پروستات مطرح می باشد که با توجه به شدت علائم ادراری، حجم پروستات، انتخاب بیمار و سایر فاکتورها یکی از این روش ها انتخاب می شود.

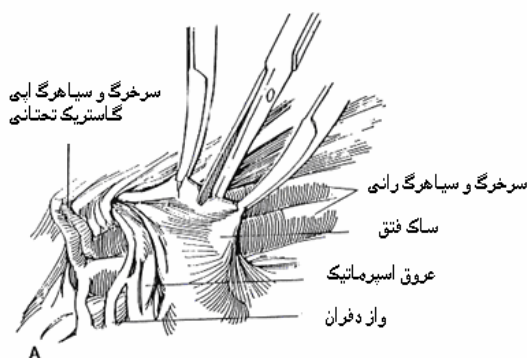
هیپریلازی خوش خیم پروستات از نقطه نظر پاتولوژیک به افزایش تعداد سلولهای اپی تلیال و استرومال در ناحیه پری یورترال مجرای پروستاتیک تلقی می شود. از نظر بالینی با علائم و نشانه های انسدادی و تحریکی مجرای ادرار تظاهر نموده و در مردان در

ایستاده و نسبت به ترمیم فتق اقدام می نمود (برای فتق طرف راست جراح در سمت چپ بیمار قرار می گرفت و بالعکس). در تمام بیماران برش طولی بین ناف و عانه انتخاب شد و پس از باز کردن فاسیای قدامی شکم و بالا زدن پریتونال از جلوی مثانه و طرفین، در فضای پره پریتونال محل فتق شناسائی می شد. در این حالت سمفیز عانه، لیگامانهای کوپر تنه استخوان ایلئوم و عانه و محل فتق به راحتی لمس شده و قابل رویت است (شکل ۱).



شکل ۱: آناتومی فضای پره پریتونال و عناصر مهم آن

عروق ایبی گاستریک تحتانی و عروق ایلپاک خارجی که مجاورت نزدیک با عناصر طناب منوی در محل رینگ داخلی دارند بعنوان عناصر راهنما در شناسائی دقیق محل فتق به جراح کمک می کند (شکل ۲).



شکل ۲: آناتومی رینگ داخلی و مجاورت ساک فتق و عناصر طناب منوی با عروق ایبی گاستریک تحتانی و ایلپاک خارجی

بعلت دوری ساک فتق مستقیم از عناصر طناب منوی آزاد کردن آن به مراتب راحت تر از ساک فتق غیر مستقیم بود و زمان کمتری صرف این عمل می شد. در اکثر موارد فتق مغربی غیر مستقیم، ساک فتق همراه با پریتونال به راحتی از عناصر طناب منوی

با ظهور روش های دارویی و روشهای کمتر تهاجمی راههای معالجه انسداد خروجی مثانه با علت هیپریپلازی خوش خیم پروستات در دو دهه اخیر بشدت توسعه یافته است. ولی این روش ها معمولاً در مردانی که علائم آنها در حد متوسط بوده و حجم پروستات آنها کوچک و یا در حد متوسط باشد کاربرد دارد. برای بیمارانی که احتباس ادراری بصورت حاد دارند و یا مکرراً دچار عفونت دستگاه ادراری می شوند و یا خون شاشی شدید در اثر هیپریپلازی خوش خیم پروستات دارند و یا سنگ مثانه داشته و یا علائم انسدادی آنها شدید بوده و به درمانهای دارویی جواب ندهند و یا نارسائی کلیه در اثر انسداد مزمن خروجی مثانه داشته باشند تراش پروستات از طریق پیشابراه و یا پروستاتکتومی باز اندیکاسیون دارد (۲). از طرف دیگر شیوع فتق مغربی در مردان یک پدیده وابسته به سن بوده و با بالا رفتن سن بطور پیوسته و یکنواخت شیوع آن نیز بالا می رود. به طوری که در مردان با سن بالای ۷۵ سال شیوع آن به حدود ۵۰٪ می رسد (۳).

تعداد قابل توجه مردان مسن بطور همزمان علائم هیپریپلازی خوش خیم پروستات و فتق مغربی را دارند و نظر بر اینکه بزرگی خوش خیم پروستات و علائم انسدادی خروجی مثانه یکی از فاکتورهای اتیولوژیک فتق مغربی می باشد لذا در صورت بروز همزمان این دو بیماری یا بایستی اول علائم انسدادی خروجی مثانه با برداشتن پروستات برطرف شود و یا هر دو بیماری بطور همزمان معالجه شوند. در معالجه همزمان هیپریپلازی خوش خیم پروستات و ترمیم فتق مغربی جراح می تواند یکی از روش های زیر را انتخاب نماید:

- ۱- تراشیدن پروستات از طریق پیشابراه و سپس ترمیم فتق مغربی با دادن برش در روی کانال مغربی.
 - ۲- پروستاتکتومی باز با برش زیر ناف و ترمیم فتق مغربی با برش دیگر در روی کانال مغربی.
- هر دو روش فوق ضمن افزایش آسیب های بافتی باعث طولانی شدن مدت زمان عمل جراحی خواهد شد. ما در این مقاله ترمیم فتق مغربی به روش پره پریتونال و پروستاتکتومی باز بطور همزمان و از طریق برش مشترک در زیر ناف را بعنوان یک تکنیک معرفی می نمائیم.

مواد و روش ها

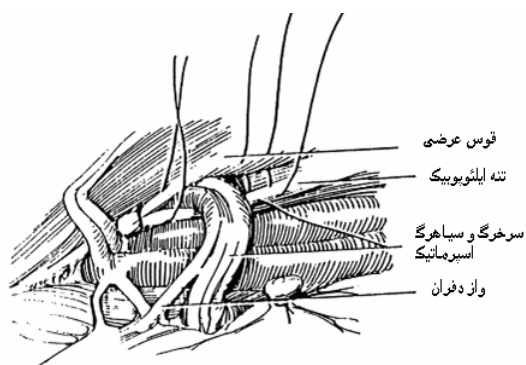
این مطالعه از نوع مشاهده ای مورد شاهدهی بوده و بصورت زیر انجام پذیرفت. از شهریور ماه ۱۳۷۷ لغایت شهریور ماه ۱۳۸۴ تعداد ۸۳ بیمار با علائم بزرگی خوش خیم پروستات و فتق مغربی همزمان در بیمارستانهای امیرالمومنین و امام خمینی تبریز پذیرش شده و پس از انجام آزمایشات روتین بیوشیمی و کشت ادرار و سونوگرافی دستگاه ادراری، سن بیماران، یک طرفه و دو طرفه بودن فتق، مستقیم و غیر مستقیم بودن آن و سابقه ترمیم فتق ثبت گردید. جهت دسترسی بهتر به محل فتق جراح در طرف مقابل

گیری قرار گرفتند و اطلاعات بدست آمده جهت آنالیز آماری به برنامه SPSS 10 وارد شد و با استفاده از T-Test برای داده های مستقل و Chi-Square Test مورد تجزیه و تحلیل قرار گرفت.

یافته ها

از ۸۳ بیمار مورد مطالعه در گروه ۱ در زمان پی گیری ۳ بیمار حذف و بررسی روی ۸۰ بیمار انجام شد. سن متوسط بیماران ۷۳/۷ سال، جوانترین بیمار ۶۲ ساله و مسن ترین ایشان ۸۳ سال بود. در گروه ۲ تعداد ۵۴ بیمار تحت مطالعه قرار گرفتند و سن متوسط بیماران در این گروه ۴۶/۶ سال، جوانترین بیمار ۲۳ ساله و مسن ترین ایشان ۷۰ ساله بود. ۹۵ مورد ترمیم فتق در گروه ۱ و ۶۶ در گروه ۲ انجام شده که از این ۹۵ مورد در ۷۵ مورد فتق اولیه و ۲۰ مورد سابقه عود فتق داشتند. و از ۶۶ مورد گروه ۲ در ۶۰ مورد فتق اولیه و ۶ مورد سابقه عود فتق وجود داشت. در گروه ۱ تعداد ۶۵ مورد فتق یک طرفه و ۱۵ مورد دو طرفه، ۵۵ مورد در سمت راست و ۴۰ مورد در سمت چپ بود، ۸۰ مورد فتق غیر مستقیم و ۱۵ مورد مستقیم بود. در گروه ۲ تعداد ۴۲ مورد یک طرفه و ۱۲ مورد دو طرفه، ۳۴ مورد در سمت راست و ۳۲ مورد در سمت چپ، ۴۸ مورد فتق غیر مستقیم و ۱۸ مورد مستقیم بود. زمان لازم برای ترمیم فتق در گروه ۱ حداقل ۳ دقیقه و حداکثر ۲۰ دقیقه (متوسط ۱۱/۲ دقیقه) بود. در صورتی که این زمان در گروه ۲ حداقل ۲۰ دقیقه و حداکثر ۶۰ دقیقه (متوسط ۳۵ دقیقه) بود. هر دو گروه به مدت ۲-۱ سال (متوسط ۱۶/۲ ماه) پیگیری شدند. نتایج بدست آمده در دو گروه از جمله زمان لازم برای ترمیم فتق، بروز عوارض زودرس از جمله هماتوم محل عمل و عفونت محل زخم و عوارض دیررس از جمله درد مزمن محل عمل و میزان عود فتق در جدول شماره یک قید شده است. میانگین سنی گروه ۱ بطور معنی داری از گروه ۲ بالاتر بود ($P < 0/001$)، $t = 17/11$ ، مدت زمان پی گیری در گروه ۱ و ۲ تفاوت معنی داری نداشت ($P = 0/97$)، $t = 0/036$ ، میانگین (انحراف معیار) مدت عمل در گروه یک (۴/۲۵) / ۱۱/۲۴ و در گروه ۲ (۹/۳۵) / ۳۵/۰۰ بود. آزمون t نشان داد که این اختلاف معنی دار می باشد ($P < 0/001$)، $t = 19/29$ ، بروز عود فتق در مدت زمان پی گیری در گروه یک (۴/۲۱) / ۱۷-۸/۲۴ : ۰/۱۷-۰/۹۵ (CI) و در گروه دو (۳/۰۳) / ۷-۰/۱۶ : ۰-۰/۹۵ (CI) بود که از نظر آماری تفاوتی در دو گروه وجود ندارد.

جدا می شد. در این حالت ساک فتق باز نشده و ساک به داخل پریتون برگردانده می شد و منتهی الیه پائین ساک (راس ساک) به طرف بالا هدایت شده و با نخ سلیک دو صفر به پریتون جداری فیکس می گردید. در صورتی که ساک فتق در مسیر کانال مغربی به بافت های مجاور چسبندگی داشت و به راحتی از عناصر طناب منوی جدا نمی شد از جمله در مواردی که ساک فتق غیر مستقیم بزرگ بوده و یا بیمار سابقه ترمیم فتق مغربی را داشت در اینصورت ساک فتق قطع شده و پس از بستن قسمت پروگزیمال ساک، قسمت دیستال آن داخل کانال مغربی بدون دستکاری حفظ می شد و در حقیقت این بافت مثل یک مش، محل فتق و داخل کانال را پر می کرد و در هر دو صورت محل فتق بسته به قطر آن با دو تا سه بخیه و با نخ نایلون صفر ترمیم می شد (شکل ۳).



شکل ۳: ترمیم محل فتق مغربی غیر مستقیم به روش پره پریتونال

پس از ثبت زمان لازم برای ترمیم فتق، عمل پروستاتکتومی ادامه می یافت و برای بیماران کاتتر مجرا، کاتتر سیستوستومی و درن محل عمل گذاشته می شد و جهت جلوگیری از عفونت احتمالی محل عمل بعلت نشت ادراری در هیچکدام از بیماران از مش استفاده نشد. هنگام ترخیص بیماران عوارض احتمالی زودرس بعد از عمل ثبت شده و از نظر عوارض دیررس بخصوص عود فتق و درد مزمن محل عمل، بیماران تحت پی گیری قرار می گرفتند. در این مدت تعداد ۵۴ بیمار که فقط فتق مغربی داشتند بعنوان گروه شاهد انتخاب (گروه ۲) و با برش در روی کانال مغربی به روش باسینی تحت ترمیم فتق قرار گرفتند. در ۶ مورد از مش مرسلن استفاده شد و پس از ثبت زمان لازم برای ترمیم فتق، بیماران از نظر عوارض زودرس و دیررس تحت پی

جدول ۱: مقایسه نتایج در گروه ۱ و ۲

سن متوسط بیماران	متوسط زمان عمل ترمیم فتق به دقیقه	عفونت محل عمل	هماتوم محل عمل	درد مزمن محل عمل	عود فتق بعد از عمل
۷۳/۷	۱۱/۲	-	-	-	۴/۲
۴۶/۸	۳۵	-	۱/۵	۱/۵	۳
P value	$P < 0/001$	$P < 0/001$	$P < 0/005$	$P < 0/005$	$P < 0/005$

بحث

شیوع فتق مغبنی در جنس مذکر بطور روشن وابسته به سن بوده و در مردان بزرگسال با بالا رفتن سن بطور پیوسته و آرام شیوع فتق نیز زیاد شده بطوری که در ۷۵ سالگی به مرز ۵۰٪ می رسد (۳). از طرف دیگر انسداد خروجی مجرای ادرار در زمینه بزرگی خوش خیم پروستات که خود یک پدیده وابسته به سن است یکی از عوامل شناخته شده در ایجاد فتق مغبنی می باشد (۳) و شیوع آن نیز با افزایش سن بالا می رود. ۱۴٪ مردان ۴۰ ساله و ۴۳٪ مردان ۶۰ ساله علائم بزرگی خوش خیم پروستات دارند و با بالا رفتن سن شدت علائم انسدادی که خود زمینه ساز ایجاد فتق مغبنی در مردان مستعد می باشد افزایش می یابد (۲). لذا تعداد قابل ملاحظه ای از مردان مسن هر دو بیماری را بطور همزمان دارند. اگر معالجه این دو بیماری بطور غیر همزمان صورت گیرد معمولاً اولویت با عمل پروستاتکتومی خواهد بود چون علائم انسدادی مجرای ادرار در زمینه بزرگی خوش خیم پروستات یکی از عوامل ایجاد کننده فتق مغبنی بوده و در صورت ترمیم فتق قبل از پروستاتکتومی احتمال عود فتق بعلت بزرگی خوش خیم پروستات بالا خواهد بود. پذیرش بیمارستانی این بیماران در دو زمان متفاوت جهت عمل جراحی ضمن بالابردن هزینه بستری مستلزم دو بار بیهوشی یا بی حسی نخاعی بوده و عملاً دوره نقاهت نیز طولانی می شود. برای معالجه این بیماران می توان با دو برش جداگانه ولی به طور همزمان اقدام نمود که علی رغم صرفه جوئی در هزینه بیمارستانی و تعداد دفعات بیهوشی، درد محل عمل و دوره نقاهت و مدت زمان بیهوشی زیاد خواهد بود.

Gonzalez-Ojeda و همکاران در یک مطالعه مقایسه ای ۴۱ بیمار را به طور همزمان تحت TURP و ترمیم فتق با برش در ناحیه مغبنی قرار دادند (گروه ۱) و نتایج بدست آمده را در یک مطالعه گذشته نگر با نتایج دو گروه ۱۰۰ نفری که TURP تنها (گروه ۲) و ترمیم فتق مغبنی تنها (گروه ۳) داشتند مقایسه کرده و در پایان نتیجه گیری نمودند که مدت زمان بستری این بیماران مشابه دو گروه ۲ و ۳ بوده و انجام این دو عمل جراحی بطور همزمان یک تکنیک عملی، سالم و موثر می باشد و مزیت های آن را نیاز به یک جلسه بیهوشی، نیاز به یکبار بستری شدن در بیمارستان و دوره نقاهت کوتاه گزارش کردند (۴).

در یک مطالعه دیگر Gonzalez-Ojeda و همکاران تعداد ۳۱ بیمار را بطور همزمان تحت عمل TURP و ترمیم فتق مغبنی با استفاده از مش قرار دادند و این روش را بعنوان یک روش معالجه سالم و مورد اعتماد برای بیماران با بزرگی خوش خیم پروستات و فتق مغبنی معرفی کردند (۵).

Hulecki در ۱۰ بیمار اقدام به TURP و ترمیم فتق مغبنی همزمان نمود و در این ۱۰ مورد عود فتق و عفونت محل عمل مشاهده نمود (۶). در یک مطالعه دیگر Weid و همکاران ۲۱ بیمار را که علائم فتق مغبنی و هیپرتروفی خوش خیم پروستات داشتند بطور همزمان و با برش مشترک فاننشیل تحت عمل

جراحی قرار دادند. ایشان در ۴ مورد از بیماران که فتق بزرگ داشتند از مش پلی پروپیلن استفاده نمودند و دو مورد عود (۹/۵٪) داشته و عوارض دیگر و مرگ و میر نداشتند. در نهایت نتیجه گیری کردند که پروستاتکتومی باز همزمان با ترمیم فتق مغبنی به روش پره پریوتنال یک عمل ساده بوده و بخصوص در مردان مسن یک عمل جراحی موثر می باشد و این دو بیماری را می توان در یک جلسه و با برش مشترک معالجه نمود بدون اینکه میزان عفونت محل عمل و عود فتق افزایش یابد (۷).

Kursh و همکاران ۳۸ بیمار را به طور همزمان تحت عمل پروستاتکتومی باز و ترمیم فتق مغبنی به روش پره پریوتنال قرار دادند فقط ۳ مورد عود فتق گزارش کردند (۸).

بررسی مقالات نشان داد که در بین مقالات منتشر شده دو مورد بررسی مشابه با بررسی ما گزارش شده است. Weid و همکاران ترمیم همزمان فتق مغبنی و پروستاتکتومی باز را با برش واحد فاننشیل روی ۲۱ بیمار انجام دادند و دو مورد عود (۹/۵٪) داشتند و Kursh و همکاران این عمل را روی ۲۸ بیمار بطور همزمان انجام دادند و میزان عود آنها ۷/۹٪ (۳ مورد) بود.

ما این مطالعه را روی ۸۰ بیمار انجام دادیم (گروه ۱) و در کنترل دراز مدت ۴ مورد عود داشتیم (۴/۲٪). که در مقایسه با بررسی های قبلی کمتر بود. عفونت و همتوم محل عمل و نیز درد مزمن محل عمل در این گروه دیده نشد. در گروه کنترل که تحت عمل ترمیم فتق مغبنی به روش باسینی قرار گرفته بودند یک مورد (۱/۵٪) همتوم محل عمل، یک مورد (۱/۵٪) درد مزمن محل عمل و دو مورد (۳٪) عود دیده شد. در گروه اول که تحت عمل پروستاتکتومی و ترمیم فتق مغبنی به طور همزمان به روش پره پریوتنال قرار گرفته بودند علیرغم اینکه سن متوسط بیماران بیش از گروه کنترل بود (۷۳/۷ در مقابل ۴۶/۸ سال) میزان عود فتق در دو گروه تفاوت معنی دار نداشته در حالی که مدت زمان ترمیم فتق در گروه اول به مراتب کمتر از گروه کنترل بود (به ترتیب ۱۱/۲ دقیقه و ۳۵ دقیقه). در ترمیم فتق مغبنی و پروستاتکتومی همزمان با برش های جداگانه طول مدت عمل جراحی و طول مدت بیهوشی زیاد بوده و در نتیجه درد محل عمل و دوره نقاهت نیز طولانی تر می باشد. بخصوص در بیمارانی که فتق مغبنی دو طرفه داشته باشند جهت معالجه این بیماران نیاز به ۳ برش جداگانه خواهد بود. در صورتی که در روش معرفی شده، ترمیم فتق دو طرفه و پروستاتکتومی با یک برش مشترک قابل اجرا می باشد و در نتیجه آسیب بافتی وارده و دردهای بعد از عمل و دوره نقاهت به مراتب کمتر از مواردی خواهد بود که بیمار ۳ برش جداگانه را محتمل می شود. در بیمارانی که سابقه عود فتق مغبنی داشته باشند عمل مجدد جهت ترمیم فتق عود کرده از محل برش قبلی بعلت سابقه عمل و چسبندگی محل عمل به مراتب مشکل و وقت گیر می باشد. در صورتی که در ترمیم فتق مغبنی همزمان با پروستاتکتومی به روش پره پریوتنال نظر به اینکه ترمیم فتق در یک میدان عمل دست نخورده صورت می گیرد چسبندگی عمل

ترمیم ۹۵ مورد فتق مغبنی به روش فوق هیچگونه آسیب به این عروق نداشتیم.

نتیجه گیری

پروستاتکتومی باز و ترمیم فتق مغبنی به روش پره پریتونال را می توان بطور همزمان با یک برش مشترک انجام داد بدون اینکه میزان عفونت محل عمل و میزان عود فتق بالا برود. انجام این عمل جراحی ساده بوده و بخصوص در مردان پیر با سابقه عود فتق و یا فتق های مغبنی دو طرفه به مراتب راحت تر از انجام این عمل جراحی بصورت مستقل و با برش جداگانه می باشد.

قبلی مشکل آفرین نبوده و انجام ترمیم فتق راحت و مدت زمان لازم برای ترمیم به مراتب کمتر خواهد بود.

چنانکه قبلاً اشاره شد عروق ایلیاک خارجی و بخصوص عروق اپی گاستریک تحتانی جهت شناسائی محل دقیق، رینگ داخلی و در نتیجه ساک فتق بعنوان نقاط نشانه عمل می کنند. ولی حین ترمیم فتق بایستی دقت کافی نمود که سوزن بخیه به این عروق که مجاورت نزدیک با عناصر طناب منوی و رینگ داخلی دارند آسیب وارد ننماید و حین زدن بخیه بایستی این عروق را دید و لمس کرد تا از آسیب جدی به این عروق اجتناب شود. ما در

References

۱. ایرانی د، قاسم خانی ا، دستوری پ و خضری ع. حفظ انزال طبیعی منی بعد از تراشیدن پروستات از طریق پیشابراه، مجله ارولوزی ایران ۱۳۸۱، سال نهم، شماره ۳۴، صص ۳۷ تا ۴۰.
2. Misop Han, Harold J, Alan W. Retropubic and suprapubic open prostatectomy. In: Walsh, P.C, Retik A.B, Vaughan E.D, Wein A.J: *Campbell's Urology*, 8th ed. Baltimore, Saunders 2002; 1424-1434.
3. Robert J, Fitzgibbons Jr, Charles J, Thomas H. Inguinal hernias. In: Charles F. *Brunnicardi Schwartz's Principles of surgery*, 8th ed. New York, McGraw-Hill Medical Publishing Division 2005; 1353-13.
4. Gonzalez-Ojeda A, Marquina M, Calva J, Mendoza A. Combined inguinal herniorrhaphy and transurethral prostatectomy. *Br J Surg* 1991; **78**(12): 1443-5.
5. Gonzalez-Ojeda A, Anava-Prado R, Fuentes-Orozco C, Portilla- de- Buen E, Mucino-Hernandez MI, Medina- Meza Co. Combined transurethral prostatectomy and mesh-based tensia-free inguinal hernia repair. *Hernia* 2003; **7**(3): 141-5.
6. Hulecki SJ. Combined transurethral resection of the prostate and inguinal herniorrhaphy, *South Med J* 1989; **82**(7): 845-8.
7. Weid, Wan B, Huang M, Lu C, Na y, Zou E. Combined open prostatectomy and preperitoneal inguinal herniarrhaphy *zhonghua Nan Xue* 2004; **10**(2): 119-21.
8. Kursh ED, Persky L. Preperitoneneal herniorrhaphy adjunct to prostatic surgery, *Urology* 1975; **50**(3): 322-5.