

بررسی تغییرات مورفولوژیک سمفیز متعاقب درمان با chin cup در بیماران CI III اسکلتی

دکتر طاهره حسین‌زاده نیک⁺ - دکتر مریم حبیبی** - دکتر بنفشه گلستان*** - دکتر حمیدرضا باریکانی***

*دانشیار گروه آموزشی ارتودنسی دانشکده دندانپزشکی و عضو مرکز تحقیقات دندانپزشکی دانشگاه علوم پزشکی و خدمات بهداشتی، درمانی تهران

**ارتودنتیست

***استادیار گروه اپیدمیولوژی و آمار زیستی دانشکده بهداشت دانشگاه علوم پزشکی و خدمات بهداشتی، درمانی تهران

****دندانپزشک

Title: Evaluation of morphologic changes of mandibular symphysis after chin cup therapy in skeletally CI III patients.

Authors: Hosseinzadeh Nik T. Associate Professor*, Habibi M. Orthodontist, Golestan B. Assistant professor**, Barikani HR. Dentist

Address: *Department of Orthodontics, School of Dentistry, Medical Sciences/ University of Tehran

**Department of Epidemiology and Biostatistics, School of Public Health, Medical Sciences/ University of Tehran

Background and Aim: Chin cup is an orthopedic appliance for treating growing skeletally CI III patients. The amount of chin forward movement in addition to morphologic changes in bony structure, determines the final profile of treated patients. The aim of this study was to evaluate the amount of morphologic changes of symphysis after chin cup therapy in skeletally CI III patients.

Materials and Methods: In this clinical trial, twenty eight cephalometries before and after chin cup therapy of 14 skeletally CI III patients were analyzed. Landmarks introduced by Ricketts were determined to evaluate the symphysis and describe its relation to mandible. Also four additional measurements regarding the symphysis individually were evaluated and analyzed. Data were analyzed by paired t and pearson tests with $P < 0.05$ as the level of significance.

Results: The results showed that the height of symphysis increased after treatment ($P=0.02$), but its depth decreased ($P=0.04$). The symphysis turned down and back.

Conclusion: These findings suggest that in CI III malocclusions with a prognathic mandible, chin cup therapy creates changes in the horizontal dimension of symphysis morphology, which improves the CI III profile. If the patient isn't a vertical grower, vertical changes of symphysis would be desirable. In addition, changes in the vertical dimension of the mandible (body and ramus) could be observed as a backward and downward rotation.

Key Words: Mandibular symphysis; CI III malocclusion; Chin cup

چکیده

زمینه و هدف: chin cup به عنوان یک وسیله ارتوپدیک در درمان بیماران CI III اسکلتی به کار می‌رود. میزان حرکت چانه به سمت جلو و تغییرات استخوانی این ناحیه در بهبود نمای صورتی بیماران CI III اهمیت زیادی دارد. هدف از این مطالعه تعیین میزان تغییرات مورفولوژیک سمفیز به دنبال درمان با chin cup در بیماران CI III اسکلتی می‌باشد.

روش بررسی: این کارآزمایی بالینی به منظور ارزیابی تاثیر chin cup بر روی مورفولوژی سمفیز، بر روی ۱۴ بیمار CI III اسکلتی تحت درمان با chin cup انجام شد و در کل ۲۸ سفالومتری قبل و بعد از درمان این بیماران مورد بررسی قرار گرفت. ۷ شاخص جهت توصیف مندیبل و رابطه آن با سمفیز در حین درمان، توسط آنالیز Ricketts تعیین شد و ۴ شاخص دیگر که سمفیز را به تنهایی در نظر می‌گرفت اندازه‌گیری و آنالیز آماری شد. کلیه متغیرها قبل و بعد از درمان توسط paired t test مقایسه شدند و جهت بررسی میزان همبستگی بین متغیرها از ضریب همبستگی Pearson استفاده شد. در این مطالعه سطح

⁺ مؤلف مسؤول: نشانی: خیابان انقلاب اسلامی - خیابان قدس - دانشگاه علوم پزشکی تهران - دانشکده دندانپزشکی - گروه آموزشی ارتودنسی

تلفن: ۸۹۸۶۶۷۷ نشانی الکترونیک: Hoseinit@tums.ac.ir

معنی‌داری α برابر ۰/۰۵ در نظر گرفته شد.

یافته‌ها: نتایج حاصل از این آنالیز داده‌ها نشان داد که ارتفاع سمفیز پس از درمان افزایش یافت ($P=۰/۰۲$)، عمق سمفیز پس از درمان کاهش می‌یافت ($P=۰/۰۴$) و چرخش سمفیز در جهت پایین و عقب بود.

نتیجه‌گیری: نتایج این تحقیق بیانگر این است که در بیماران CI III که از نظر اسکلتی مبتلا به پروگناتیسم مندیبل می‌باشند، با استفاده از chin cup تغییراتی در مورفولوژی سمفیز در جهت عرضی ایجاد می‌شود که در بهبود پروفایل بیماران موثر می‌باشد. همچنین در بیمارانی که مشکل افزایش رشد ورتیکالی نداشته باشند، تغییرات عمودی سمفیز متعاقب درمان با این وسیله مطلوب است. در ضمن علاوه بر سمفیز، مندیبل و راموس هم تغییرات ابعادی در جهت پایین و عقب دارند.

کلید واژه‌ها: سمفیز فک پایین؛ ناهنجاری CI III؛ Chin cup

وصول: ۸۵/۰۸/۱۶ اصلاح نهایی: ۸۶/۰۹/۲۷ تأیید چاپ: ۸۶/۱۰/۰۵

مقدمه

دانشمندان علم ارتودنتیکس مدت‌هاست که علاوه بر ردیف کردن دندان‌ها و ایجاد اکلوژن دندانی مناسب، به مباحث رشد و نمو و تاثیر آن در ایجاد روابط دندانی نرمال در بیماران توجه نشان می‌دهند (۱). داشتن اطلاعات از نحوه رشد و نمو سیستم دندانی صورتی و چگونگی تکامل آن، دندانپزشکان را قادر خواهد ساخت که در صورت لزوم در طرح درمان از روند رشد به نفع بیماران استفاده نمایند. یکی از مباحث مورد علاقه در این رشته، تحقیق بر روی میزان رشد مندیبل و تغییرات آن در روند رشد است.

تحقیقات وسیعی بر روی محل‌های رشد و نمو در مندیبل، کندیل‌ها، راموس، زاویه راموس (گونیون)، تنه مندیبل، نقطه B و تغییرات آن در مسیر رشد انجام شده و در این زمینه نتایج مهمی هم بدست آمده است (۲). همچنین تعدادی از محققین بر روی دستگاه‌های مورد استفاده در دندانپزشکی و تاثیر آن بر روی کمپلکس کرانیوفاسیال تحقیق کرده‌اند که نتایج آن هم اکنون به صورت مقالات و کتب در اختیار ما قرار دارد. مال اکلوژن CI III اسکلتی یکی از انواع دفرمیتی‌های صورتی است. از چند طرح درمانی برای تصحیح مال اکلوژن‌های CI III استفاده می‌شود.

برای درمان CI III اسکلتی می‌توان به صورت پروتراکشن ماگزینا همراه با اکسپانشن کام در سنین پایین اقدام کرد (۳). یک راه متداول‌تر استفاده از chin cup است. chin cup یک وسیله ارتوپدیک است که به گونه‌ای طراحی شده که روی مفصل گیجگاهی- فکی فشار وارد می‌کند تا جهت رشد مندیبل را تغییر دهد (۴). اما آنچه از مقالات و کتب حاضر بر می‌آید سمفیز و تغییرات آن در روند رشد و یا تغییرات مورفولوژیک آن طی درمان با

chin cup کمتر مورد بررسی محققان قرار گرفته است. لذا با توجه به اهمیت این جزء دندانی صورتی، این تحقیق با هدف ارزیابی تغییرات مورفولوژیک سمفیز متعاقب درمان با chin cup در بیماران CI III اسکلتی انجام شد.

روش بررسی

در این کارآزمایی بالینی ۱۴ بیمار CI III اسکلتی که رشد عمودی آنها نرمال یا با یک SD فاصله از نرمال بود به طور تصادفی از بین مراجعه‌کنندگان به دانشکده دندانپزشکی دانشگاه تهران و کلینیک دندانپزشکی فلسطین انتخاب شدند که معیارهای انتخاب عبارت بود از:

- ۱- بیمار هنگام شروع درمان بین ۱۰-۶ ساله و هنگام پایان درمان بین ۱۳-۱۱ ساله باشد.
- ۲- به سندرم‌های کرانیوفاسیال یا بیماری سیستمیکی که در روند رشد تاثیر داشته باشد مبتلا نباشد.
- ۳- دندان اضافه یا کمبود دندانی در کلیشه رادیوگرافی مشاهده نشود.
- ۴- سابقه تروما به فک نداشته باشد.
- ۵- استفاده از chin cup در طرح درمان بیمار گنجانده شده باشد.

قبل از شروع مطالعه از بیماران رضایت‌نامه آگاهانه جهت انجام تحقیق و انتشار نتایج گرفته شد. سپس برای تمام بیماران chin cup نوع hard با ۴۰۰ گرم نیرو تجویز شد. به علاوه برای تمام بیماران یک پلاک post bite plate همراه chin cup استفاده شد و تمام case از این پلاک استفاده می‌کردند. سفالومتری لترال بیماران

سمفیز مورد استفاده قرار گرفتند عبارت بودند از (۶):

۱- facial axis: زاویه خلفی-تحتانی بین پلان‌های Ba-Na و

PT-Gn

۲- facial (depth) angle: زاویه خلفی-تحتانی بین پلان‌های

N-Pog و FH

۳- mandibular angle: زاویه بین پلان‌های FH و Gn-Me

۴- facial taper: زاویه خلفی-فوقانی بین پلان‌های N-Pog و

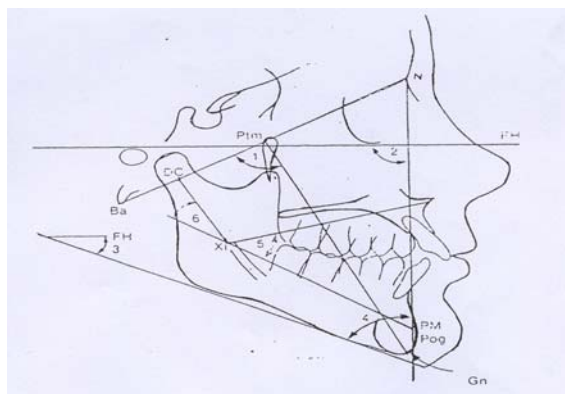
Gn-Me

۵- lower facial height: زاویه قدامی بین پلان‌های Xi-PM

و ANS-Xi

۶- mandibular arc: زاویه خلفی-فوقانی (یا قدامی-تحتانی)

بین پلان‌های Xi-PM و Dc-Xi (شکل ۲).



شکل ۲- پلان‌ها و زوایای توصیف کننده تغییر جهت چرخش مندیبل نسبت به سمفیز

کلیه متغیرها قبل و بعد از درمان توسط paired t test مقایسه شدند و جهت بررسی میزان همبستگی بین متغیرها از ضریب همبستگی pearson استفاده شد. در این مطالعه سطح معنی‌داری α برابر ۰/۰۵ در نظر گرفته شد.

یافته‌ها

ارتفاع سمفیز پس از درمان افزایش معنی‌داری نشان داد ($P=۰/۰۲$) و در عین حال عمق سمفیز پس از درمان به طور معنی‌داری کاهش یافت ($P=۰/۰۴$). همچنین نسبت سمفیز پس از درمان افزایش معنی‌داری پیدا نمود ($P=۰/۰۴$). زاویه facial axis نیز پس از درمان کاهش معنی‌داری نشان داد ($P=۰/۰۴$)

قبل و بعد از درمان مورد ارزیابی قرار گرفت. آنالیز سفالومتری انجام شده در این تحقیق آنالیز Ricketts و Nanda-Aki بود که توسط این دو آنالیز می‌توان محل استقرار چانه در فضا و تغییرات آن در حین رشد را تعیین کرد (۱). جهت توصیف مورفولوژی سمفیز متغیرهای زیر تعریف شدند (۵):

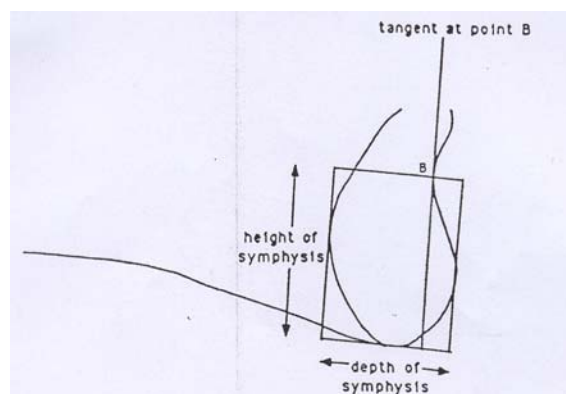
۱- ارتفاع سمفیز: طولی است برابر فاصله نقطه B تا خطی که از تحتانی‌ترین نقطه سمفیز بر روی محور اصلی آن عمود شده است.

۲- عرض (عمق) سمفیز: طولی است برابر فاصله دو خط موازی محور اصلی سمفیز که بر قدامی‌ترین و خلفی‌ترین نقاط کانتور آن مماس شده است.

۳- نسبت سمفیز: از تقسیم ارتفاع سمفیز بر عرض سمفیز بدست می‌آید.

۴- زاویه سمفیز: زاویه خلفی فوقانی بین خط B-Me و پلان مندیبل می‌باشد.

محور طولی سمفیز با رسم خطی مماس بر عمیق‌ترین نقطه در کانتور خارجی آن (نقطه B) بدست آمد. سپس یک چهار ضلعی با اضلاع موازی و عمود بر این خط مماس رسم شد (۵). حد فوقانی سمفیز، نقطه B و حد تحتانی، قدامی و خلفی آن به ترتیب در تحتانی‌ترین، قدامی‌ترین و خلفی‌ترین حواشی پیرامون سمفیز در نظر گرفته شد. ارتفاع سمفیز برابر فاصله بین فوقانی‌ترین و تحتانی‌ترین حد چهارضلعی (برابر طولی از چهار ضلعی که موازی محور اصلی سمفیز است) تعریف شد و عرض سمفیز حد فاصل بین حد قدامی و خلفی چهار ضلعی بود (شکل ۱).



شکل ۱- ارتفاع و عمق سمفیز

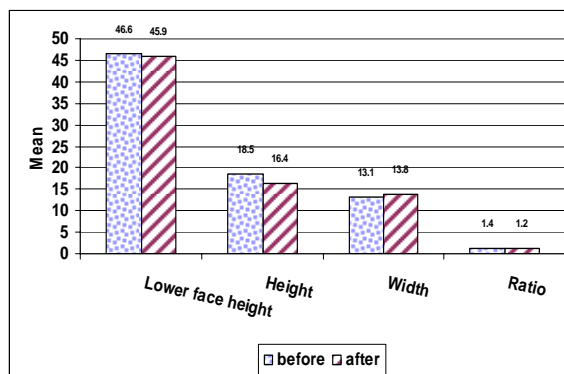
متغیرهایی که برای تعیین تغییر جهت چرخش مندیبل نسبت به

(نمودارهای ۱، ۲).

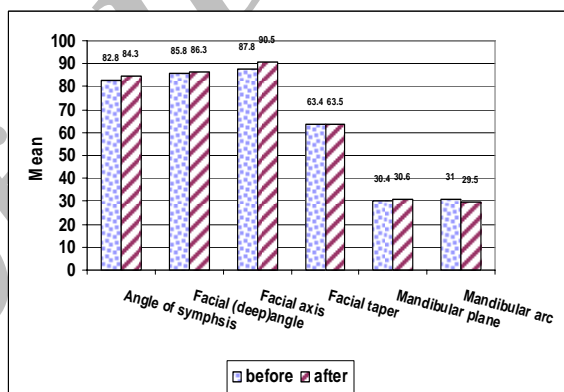
نتایج آنالیز همبستگی ساده نشان داد که بین زاویه mandibular arc با زوایای سمفیز و facial taper رابطه معنی‌دار مستقیمی وجود دارد (به ترتیب $P=0/008$ و $P=0/02$) (جدول ۱).

بحث و نتیجه‌گیری

بهبود رابطه افقی فکین اهمیت قابل توجهی در درمان CI III اسکلتی دارد و chin cup به عنوان یک وسیله ارتوپدیک شناخته شده است که باعث تغییر جهت کندیل می‌شود (۴). اما این وسیله دارای اثرات دیگری هم بر روی سایر نقاط مندیبل می‌باشد. در این تحقیق مشخص شد که این وسیله باعث افزایش معنی‌دار ارتفاع سمفیز و کاهش معنی‌دار عمق آن می‌شود. Gokalp و Kurt در مطالعه‌ای که با استفاده از chin cup بر روی ۲۰ کودک انجام دادند به این نتیجه رسیدند که در این کودکان در ناحیه زاویه گونیال تحلیل و در زیر سمفیز رسوب استخوان دیده می‌شود و در کل، بدنه (body) مندیبل افزایش طول نشان می‌دهد (۴). Liu و همکاران به این نتیجه رسیدند که استفاده از chin cup باعث تمرکز فشار در ناحیه قدامی-تحتانی سمفیز می‌شود که به صورت محدودیت رشد سازیتالی در ناحیه سمفیز دیده می‌شود (۲). این مسئله با نتیجه حاصل از تحقیق ما مطابقت دارد. ایشان معتقدند در صورتی که این بیماران، درمان نشده رها شوند رشد به سمت جلو و پایین در سمفیز



نمودار ۱- مقایسه میانگین تغییرات ارتفاع، عرض و نسبت سمفیز قبل و پس از درمان با chin cup در هر ۱۴ بیمار



نمودار ۲- مقایسه میانگین تغییرات سمفیز قبل و پس از درمان با chin cup در هر ۱۴ بیمار

جدول ۱- ماتریس همبستگی بین متغیرهای تعیین‌کننده جهت چرخش مندیبل نسبت به سمفیز

	Angle of symphysis	Facial axis	Facial depth angle	Facial Taper	Lower Face height	Mandibular Arc
Angle of symphysis	۱					
Facial axis	$r=-0/56$ $p=0/03$	۱				
Facial depth angle	$r=-0/18$ $p=0/51$	$r=0/51$ $p=0/06$	۱			
Facial Taper	$r=0/23$ $p=0/41$	$r=0/28$ $p=0/32$	$r=0/17$ $p=0/53$	۱		
Lower Face height	$r=-0/06$ $p=0/82$	$r=-0/38$ $p=0/17$	$r=-0/54$ $p=0/04$	$r=-0/14$ $p=0/63$	۱	
Mandibular Arc	$r=0/67$ $p=0/008$	$r=0/03$ $p=0/91$	$r=0/07$ $p=0/79$	$r=0/59$ $p=0/02$	$r=-0/51$ $p=0/06$	۱

ملاحظه‌ای علاوه بر تاثیر مستقیم بر روی سمفیز با تاثیر بر تنه مندیبل و راموس باعث تغییر روند رشدی مندیبل در جهت پایین و عقب می‌شود که حاصل نتایج آماری در این زمینه را می‌توان در تغییر روابط فکی و اکلوزنی بیمار بعد از درمان مشاهده نمود.

در همین زمینه و طی بررسی زوایایی که تحذب صورت را نشان می‌دهند Uner و همکاران دریافتند که ANB اولیه $2/18$ - درجه در آغاز درمان به $0/09$ درجه در پایان درمان رسیده و چهار سال پس از پایان درمان به $0/04$ - درجه تغییر یافت (۷). Kitsugi و Deguchi هم به این نتیجه رسیدند که میزان منفی بودن ANB بدنال درمان کاهش می‌یابد ولی پس از درمان بدون تغییر باقی می‌ماند (۸).

Sugawara و همکاران گزارش کردند کودکان ۹-۷ ساله که با chin cup درمان شده بودند بهبود کلینیکی مناسبی در پروفایل نشان دادند (۹). Deguchi و همکاران در تحقیق دیگری به این نتیجه رسیدند که استفاده از chin cup در گروه درمان شده نسبت به گروه درمان نشده باعث چرخش رو به عقب مندیبل می‌شود (۱۰).

در پایان اشاره به این نکته لازم است که اثرات ارتوپدیک حاصل از کاربرد chin cup علاوه بر خصوصیات رشدی به بزرگی نیرو، سن بیمار طی درمان و مدت زمانی که وسیله پوشیده می‌شود بستگی دارد (۱۱). کاربرد chin cup در بیماران CI III اسکلتی باعث تغییر موقعیت چانه به سمت عقب و پایین می‌شود که قسمتی از آن در اثر کاهش عمق و افزایش ارتفاع سمفیز و بخشی دیگر بدلیل چرخش مندیبل به سمت پایین و عقب می‌باشد. هر دو مکانیسم باعث کاهش نمود برجستگی چانه و بهبود ظاهر کلینیکی بیمار می‌گردند.

دیده می‌شود که باعث افزایش عمق سمفیز می‌شود.

با توجه به اینکه میزان تغییر بعد از درمان زاویه facial axis در جهت کاهش از نظر آماری معنی‌دار بوده و همچنین رابطه بین این زاویه و facial (depth) angle نیز در جهت مستقیم مشخص شده است پس می‌توان نتیجه گرفت که در طی درمان دو زاویه facial axis و facial (depth) angle رو به کاهش می‌باشند و به همین صورت با توجه به میزان کم شدن عمق سمفیز و رابطه معنی‌دار آن با زاویه سمفیز در جهت معکوس می‌توان این گونه نتیجه گرفت که زاویه سمفیز هم نسبت به facial axis و عمق سمفیز افزایش پیدا کرده است. از سوی دیگر با توجه به همبستگی lower face height و زاویه facial (depth) angle در جهت معکوس چنین بر می‌آید که نیروی وارده از طرف دستگاه chin cup به سمفیز به طور مستقل سمفیز را به سمت پایین و عقب remodel کرده است که نتیجه فوق حاکی از آن است که قسمت تحتانی تا کنار قدامی سمفیز محل ثقلات PM و Pog و Me در طی درمان به سمت پایین و عقب می‌چرخد و تنها به علت نیروی وارده از طرف chin cup در خلاف جهت رشد سمفیز، کاهش عرض سمفیز را در طی درمان مشاهده می‌کنیم.

از وجود رابطه مستقیم بین قوس مندیبل با زاویه سمفیز و facial taper و رابطه معکوس بین facial angle و قوس مندیبل، facial taper و پلن مندیبل، و نیز قوس مندیبل با پلن مندیبل می‌توان این گونه نتیجه گرفت که علاوه بر سمفیز، راموس و کنار تحتانی مندیبل نیز جهت پایین و عقب چرخیده است و در این دو جزء نیز تغییرات معنی‌داری در طی درمان صورت می‌پذیرد. بنابراین می‌توان این گونه نتیجه گرفت که دستگاه ارتوپدیک chin cup به طور قابل

منابع

- 1- Proffit WR. Contemporary Orthodontics. 2nded Mosby. 1993, Ch 2.
- 2- Liu PH, Chang CH, Chang HP, Chang HF. Treatment effects of chin cup appliance on mandible in Class III malocclusion: strain tensor analysis. A pilot study. Quintessence Int. 2004 Sep;35(8):621-9.
- 3- Lida Y, Deguchi T, Kageyama T. Chin cup treatment outcomes in skeletal Class III dolicho- versus nondolichofacial patients. Angle Ortho. 2005; 75: 576-83.
- 4- Gokalp H, Kurt G. Magnetic resonance imaging of the condylar growth pattern and Disk position after chin cup Therapy: A Preliminary Study. Angle Ortho. 2005; 75: 568-575.
- 5- Aki T, Nanda RS, Currier GF, Nanda SK. Assessment of

- symphysis morphology as a predictor of the direction of mandibular growth. Am J Orthod Dentofacial Orthop. 1994 Jul;106(1):60-9.
- 6- Jacobson A, Caufield PW. Introduction to Radiographic Cephalometry. USA: Lee and Febiger;1985;P 32-40.
- 7- Uner O, Yuksel S, Ucuncu N. Long- term evaluation after chin cup treatment. Eur J Orthod. 1995 Apr; 17(2): 135-41.
- 8- Deguchi T, Kitsugi A. Stability of changes associated with chin cup treatment. Angle Orthod. 1996;66(2):139-45.
- 9- Sugawara J, Asano T, Endo N, Mitani H. Long-term effects of chin cup therapy on skeletal profile in mandibular prognathism Am J Orthod Dentofacial Orthop. 1990; 98: 127-33.
- 10- Deguchi T, Kuroda T, Minoshima Y, Graber

TM. Craniofacial features of patients with Class III abnormalities: growth-related changes and effects of short-term and long-term chin cup therapy. Am J Orthod Dentofacial Orthop. 2002 Jan;121(1):84-92.

11- Ishikawa H, Nakamura S, Kim C, Iwasaki H, Satoh Y, Yoshida S. Individual growth in Class III malocclusions and its relationship to the chin cap effects. Am J Orthod Dentofacial Orthop. 1998 Sep;114(3):337-46.

Archive of SID