Archive of SID

مجله پزشکی دانشگاه علوم پزشکی تبریز
دوره ۳۰ شماره ۳ پاییز ۱۳۸۷ صفحات ۱۴۴- ۱۴۳

گزارش مورد

گزارش یک مورد تومور بدخیم غلاف اعصاب محیطی با منشا قلب

دکتر زهره صناعت: استادیار خون و انکولوژی، مرکز تحقیقات خون و انکولوژی، دانشکده پزشکی، دانشگاه علوم پزشکی تبریز: نویسنده رابط
E-mail: sanaatz2000@yahoo.com
دکتر مسعود پزشکیان: دانشیار جراحی قلب و عروق، دانشکده پزشکی، دانشگاه علوم پزشکی تبریز
دکتر حیدر اسماعیلی: استادیار پاتولوژی، دانشکده پزشکی، دانشگاه علوم پزشکی تبریز

دریافت: ۸۶/۵/۱۴، **پذیرش**: ۸۶/۷/۲۳

چکیده

تومورهای اولیه قلب بسیار نادر بوده و پیش آگهی بدی دارند . بیمار معرفی شده آقای ۴۸ ساله ای با تنگی نفس درد و سوزش قفسه سینه و سرفه که تحت عمل جراحی استرنوتومی و جراحی قلب باز قرار گرفت گزارش پاتولوژی تومور بدخیم غلاف اعصاب محیطی Malignant Peripheral (Nerve Sheath Tumor, MPNS) بامنشا قلب را نشان داد.

کلید واژه ها: تومور قلب، سارکوم، سوزش قفسه سینه

مقدمه

تومورهای اولیه قلب بسیار نادر می باشند. انسیدانس ۰/۰۰۱۷٪ - ۰/۱۹٪ گزارش شده است (۱). این تومور ها پیش آگهی بسیار بدی دارند (۲). شایعترین تومور اولیه میکزوم قلبی می باشد(۳). البته شیوع این تومورها به سن بیمارنیز بستگی دارد. در بین جوانان میکزوم از همه شایع تر است (۳). سارکوم ها تومورهای بدخیم ، هتروژن وغیر شایع می باشند که از بافت همبند منشا می گیرند (۴). شایعترین سارکوم قلب، آنژیوسارکوم با ۳۲ مورد در فاصله سالهای ۱۹۸۹-۱۹۶۴ و تومور بدخیم غلاف اعصاب محیطی با یک مورد نادرترین آنها میباشد(۵).

گزارش مورد

بیمار آقای ۴۸ ساله ای است که از ۱۲ ماه پیش دچار تنگی نفس فعالیتی ،تپش قلب، درد و سوزش قفسه سینه و سرفه شده و به پزشکان مختلف مراجعه کرده است. در نهایت جهت بیمار اکوکاردیو گرافی انجام وتوده ای در دهلیز چپ بیمار گزارش شده است. در نهایت ۴ ماه بعد به علت تنگی نفس شدید وتپش قلب و سرفه زیاد تحت اکو کاردیو گرافی اورژانسی قرار گرفته که توده بزرگ تومورال در دهلیز سمت چپ با منشا وریدریوی فوقانی چپ گزارش شده است. سایز تومور ۴/۳۶ ×۴ سانتی متر بدون چسبندگی به اطراف، شریان ریوی سمت راست نرمال و پلورال افیوژن سمت چپ نیزگزارش شده است. آنژیوگرافی عروق کرونر نرمال و در سی تی اسکن ریه قبل از عمل اندازه ونمای حفرات قلب در حد عادی بوده و آدنوپاتی مدیاستینال گزارش نشده ولی پلورال افیوژن دو طرفه گزارش شده است. بیمار تحت عمل جراحی استرنوتومی و جراحی قلب باز اورژانسی قرار گرفته. تومورباسطح صاف بزرگ از داخل ورید ریوی فوقانی به داخل دهلیز چپ کشیده شده بود. توده از داخل دهلیز چپ وورید ریوی فوقانی بطور کامل در آورده شده و با ابعاد ۵× ۴ سانتی متر کرمی رنگ وقوام سفت جهت بررسی به بخش پاتولوژی ارسال شد. در بررسی میکروسکوپی پرولیفراسیون سلولهای دوکی شکل پاتولوژی پرولیفراسیون آتیپیک که بعضا هسته موجدار داشتند دیده شد. آرایش سلولهای تومورال بصورت دستجات کوتاه و یا اتفاقی بوده و در اکثر نواحی انفیلتراسیون سلولهای التهابی تک هسته ای دیده میشد. پلئومورفیسم هسته ها متوسط ولی بعضا هسته های ژانت با پلئومورفیسم شدید قابل رویت بود. ۳-۴ میتوز در هر درشت نمائی۴۰ و بندرت میتوز

www.SID.ir

Archive of SID

آتیپک وجود داشت. در بررسی ایمونوهیستوشیمی اس- ۱۰۰ مثبت و دسمین و CD34 منفی بود که جهت بیمار تومور بدخیم غلاف اعصاب محیطی(MPNST) دهلیز چپ مطرح شده است(شکل ۱).

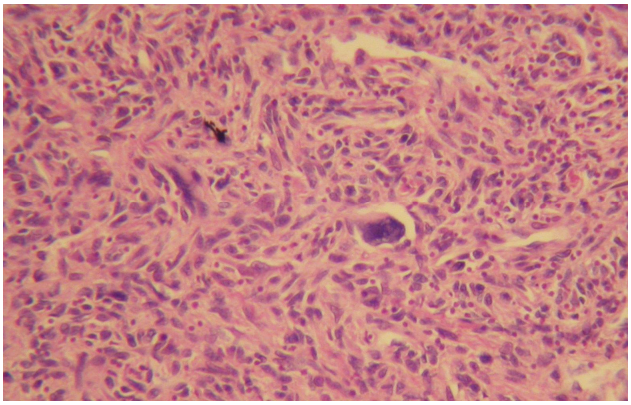

شکل ۱: پرولیفراسیون سلولهای دوکی دربررسی میکروسکوپی توده قلبی رنگ آمیزی رایت -گیمسا

بحث

تومورهای اولیه قلب بسیار نادر میباشند. و پیش آگهی این تومورها بسیار ناگوار است ولی خوشبختانه نادر هستند. MPNST جزو تومورهای بدخیم بافت عصبی میباشند. در اکثریت موارد این تومور با درجه شدید۴ میباشدو در رنگ آمیزی اختصاص اس- ۱۰۰ مثبت است. شایعترین محل بـــروز اندام تحتانی ورتروپریتوئن میباشد(۶) درمان اختصاصی تومورهای بافت نرم جراحی میباشد. رادیوتراپی و کموتراپی اثرات حاشیه دارند (۷) بسیاری ازبیماران مبتلا به تومورهای قلبی بدون علامت هستند. در بیمار معرفی شده به دلیل درد قفسه سینه و تنگی نفس پیشرونده تحت عمل جراحی قرار گرفته است. سایز تومور۴/۳×۴ سانتی متر بوده است که با توجه به اندازه کمتر از ۵ سانتی متر درمان اختصاصی جراحی بوده است. در آخرین معاینه، حال عمومی بیمار خوب است وتحت پیگیری میباشد.

Reference

1. Reynen K.Cardiac Myxomas.*N Engl J Med*, 1995; **333**: 1610-7.
2. Sophia G, Pardeep V, Shobhana P, Shubhada K,Jagdish k. Malignant small round cell of the heart: a diagnostic dilemma. *Cardiovascular phatology*, 2007; **16**: 56-58.
3. Kathleen C.m. Primary tumors of the heart: experience of the University Hospital of the West Indies. *Cardiovascular Pathology*, 2007; **16**: 98-103.
4. Ashok S, Hilary B, Adam SC. An unusual cause of chest pain: case report ,International Seminars in surgical oncology :*Cal oncology*, 2007; **3**: 4-11.
5. Pawels P, dalcin P, Sciot R, Lammensm M.Primary malignat nerve sheath tumor of the heart: *Histopathology* 1999; **34**: 56-59.
6. Brennan M, singer S, Maki R. sarcoma of the soft tissue and bone.in: Devita VT, Hellman S, Rosenberg SA. Cancer. principal & practice of oncology.7 th ed. Lippincott: Williams & Wilkins, 2005; 1584-1596.
7. Forscher CA. Kampel CE, Eilber FR. Soft tissue Srcoma. In: Haskell CM. Cancer Treatment .5 th ed.W.B Saunders 2001; 1268-1274.

www.SID.ir