

گزارش یک مورد انواژیناسیون آپاندیس ملتهب به داخل سکوم همراه با انواژیناسیون ایلئوکولیک ثانوی به آن

دکتر سعید راد: گروه رادیولوژی، دانشکده پزشکی، دانشگاه علوم پزشکی تبریز
دکتر مسعود نعمتی: گروه رادیولوژی، دانشکده پزشکی، دانشگاه علوم پزشکی تبریز
دکتر سعید اصلان آبادی: گروه جراحی، دانشکده پزشکی، دانشگاه علوم پزشکی تبریز
دکتر خاطره سورتجی: گروه رادیولوژی، دانشکده پزشکی، دانشگاه علوم پزشکی تبریز

E-mail: dr_sourteji@yahoo.com

دریافت: ۸۶/۵/۲۹، پذیرش: ۸۶/۱۲/۱

چکیده

انواژیناسیون آپاندیس یکی از انواع ناشایع انواژیناسیون با شیوعی حدود ۰/۱ درصد بوده و علتی ناشایع و غیر معمول برای انواژیناسیون ایلئوکولیک محسوب می‌گردد. گروه سنی اطفال بیشتر از همه به انواژیناسیون آپاندیس دچار می‌شوند در حالیکه این امر در بزرگسالان یک واقعه نادر محسوب می‌شود. تشخیص قبل از عمل آن نیز بندرت داده می‌شود. در اینجا ما یک مورد انواژیناسیون آپاندیس در پسر ۱۲ ساله را که قبل از عمل، انواژیناسیون ایلئوکولیک به همراه آپاندیس ملتهب در آن با استفاده از سونوگرافی تشخیص داده شده بود معرفی می‌کنیم. سپس انواع انواژیناسیون آپاندیس و روش‌های تشخیصی و درمانی آنرا مورد بحث قرار خواهیم داد.

کلید واژه‌ها: انواژیناسیون، آپاندیس، ایلئوکولیک، سونوگرافی

مقدمه

تشخیص داده شده و در صورت خارج‌سازی اندوسکوپی منجر به پرتونیت شود (۵۱). حساسیت سونوگرافی شکمی برای تشخیص انواژیناسیون در مراکز دارای تجربه کافی در سونوگرافی اطفال ۱۰۰ درصد بوده و اختصاصی بودن آن در محدوده ۷۸ درصد الی ۱۰۰ درصد می‌باشد. ارزش پیش‌گویی منفی سونوگرافی در تشخیص انواژیناسیون ۹۸ درصد گزارش شده است (۹).

معرفی بیمار

بیمار پسر ۱۲ ساله اهل و ساکن تبریز بود که از ۲ روز قبل از بستری دچار درد شکمی شده بود درد ابتدا از اطراف ناف شروع شده و سپس در روز بستری در ربع تحتانی راست شکم لوکالیزه و تشدید شده بود. تهوع و استفراغ و بی‌اشتهایی نیز از روز سوم به سایر علائم اضافه شده بود. بیمار با تشخیص احتمالی آپاندیسیت

انواژیناسیون آپاندیس^۱ یکی از انواع نادر انواژیناسیون محسوب می‌شود و شیوع آن حدود ۰/۱ درصد در بین ۷۱ هزار نمونه آپاندکتومی، گزارش شده است. تنها در حدود ۲۰۰ مورد IA در مقالات و متون گزارش گردیده است که فقط ۲ مورد آن باعث ایجاد انواژیناسیون ثانوی ایلئوکولیک شده است (۴-۱).

شیوع IA در گروه سنی اطفال بیشتر است و در بالغین یک مورد نادر محسوب می‌شود. IA می‌تواند بصورت یک انواژیناسیون اولیه و بدون عامل زمینه‌ساز و یا ثانوی به عوامل تشریحی یا پاتولوژیک مثل تومورها ایجاد شود و خود باعث انواژیناسیون ثانوی ایلئوکولیک شود که یک مورد ناشایع محسوب می‌شود. IA اغلب از نظر بالینی بیماریهای شکمی حاد یا مزمن شایعتر را تقلید می‌کند (۲) و تشخیص آن قبل از عمل بندرت داده می‌شود (۸-۴). تشخیص IA قبل از عمل اهمیت بیشتری پیدا می‌کند چرا که ممکن است به عنوان توده یا پولیپ یا نئوپلاسم سکوم

انواژیناسیون ایلئوکولیک نیز ایجاد شده است. بعد از جا انداختن اقدام به آپاندکتومی شد. حین عمل توده‌ای در وسط آپاندیس لمس می‌شد.

نتیجه بررسی پاتوبیولوژیک نمونه شامل فولیکولار هایپرپلازی، آپاندیسیت مزمن و وجود تعدادی میکروآبسه در داخل فولیکول‌ها بود و احتمال عفونت یرسینیایی مطرح گردید. در نهایت بیمار ۲ روز پس از جراحی و درمان طبی با حال عمومی خوب مرخص گردید.

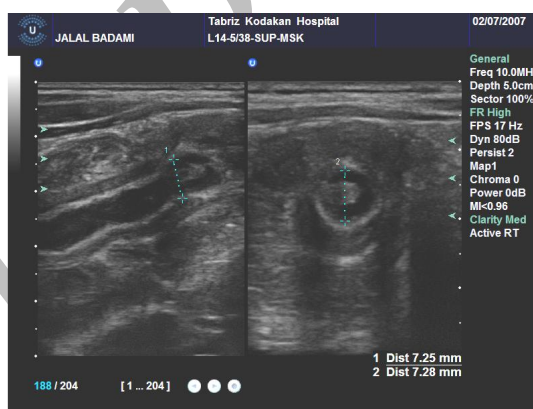
بحث

IA یک عارضه نادر بوده و تشخیص قبل از عمل آن دشوار است. اولین بار در سال ۱۸۵۸ Mc Kid یک مورد انواژیناسیون کامل آپاندیس به داخل سکوم را در یک پسر بچه ۷ ساله گزارش نمود. در سال ۱۸۹۰ اولین جراحی روی IA در یک پسر بچه ۱۳ ماهه صورت گرفت (۱). در سال ۱۹۶۴ Collins (۲) نتیجه یک مطالعه ۴۰ ساله که روی ۷۱ هزار مورد آپاندکتومی حاصل از جراحی یا موارد اتوئیدی صورت گرفته بود ارائه نمود و شیوع IA را ۰/۰۱ درصد گزارش کرد. تاکنون حدود ۲۰۰ مورد انواژیناسیون از نوع IA در متون و مقالات گزارش شده است (۳). IA در هر گروه سنی ممکن است رخ دهد، با این حال Fink و همکاران متوسط سن بروز آن را ۱۶ سال گزارش نموده‌اند. میزان بروز IA همانند سایر انواع انواژیناسیون در جنس مذکر ۴-۵ مرتبه بیشتر است. گرچه در برخی مقالات میزان بروز IA در بالغین، در هر دو جنس برابر دانسته شده است. اتیولوژی اغلب موارد IA ناشناخته است، ولی تصور می‌شود که برخی عوامل که بتوانند باعث تحریک موضعی آپاندیس شده و پریستالتیسم غیر عادی را در آن ایجاد کنند باعث زمینه سازی آن می‌شوند (۴-۱). پاتوفیزیولوژی IA را به دو گروه تقسیم می‌کنند: آناتومیک و پاتولوژیک.

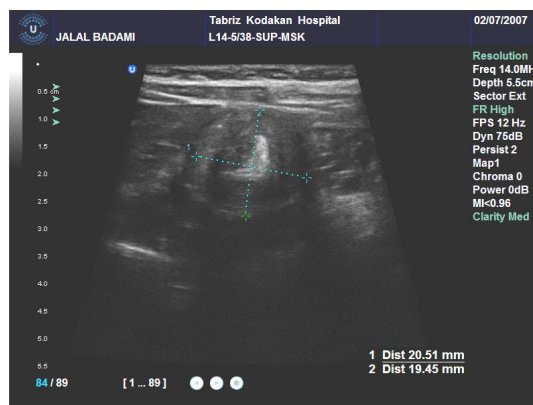
شرایط آناتومیک که باعث زمینه‌سازی IA می‌شوند شامل سکوم جنینی مخروطی شکلی است که در آن آپاندیس از نوک سکوم منشاء می‌گیرد، گشاد بودن لومن آپاندیس بطوریکه قطر لومن بخش پروگزیمال بزرگتر از بخش دیستال باشد، مزوسالپنکس نازک و فاقد چربی با قاعده باریک، متحرک بودن دیواره آپاندیس و ایجاد پریستالتیسم فعال در آن و آپاندیس آزاد و بدون چسبندگی‌ها و چین‌های صفاقی مادرزادی. شرایط پاتولوژیک که باعث پریستالتیسم فعال در آپاندیس می‌شوند شامل فکالیت، جسم خارجی، انگل‌ها، نئوپلاسم‌های آپاندیس (پولیپ‌ها، آدنوکارسینوم، موکوسل، کارسینوئید)، فولیکول‌های لنفاوی و بافت کاشته شده اندومتر در اندومتر یویس می‌باشند (۳-۱، ۳-۶، ۵). گاهی IA بدون وجود پاتولوژی واضح در آپاندیس رخ می‌دهد (۶-۱).

Mc Swain (۳) IA را به ۵ نوع آناتومیک طبقه‌بندی کرده است: (تصویر ۳)

در بیمارستان آموزشی و درمانی کودکان فرمانفرمایان بستری شد. در معاینه علائم حیاتی طبیعی بود و تندرns و ریباند تندرns در ربع تحتانی راست شکم وجود داشت. در بررسی‌های پاراکلینیکال انجام شده در شمارش کامل خون شمارش گلبول‌های سفید ۱۲۰۰۰ بود که شامل ۵۰٪ پولی‌نوکلتر ۴۵ درصد لنفوسیت و ۲ درصد اتوزینوفیل بود. در سونوگرافی انجام شده (تصویر ۱) نشانه هدف در ناحیه راست شکم و در محاذات ناف مشاهده گردید که تا ناحیه خم کبدی کولون امتداد یافته و مطرح کننده انواژیناسیون بود در داخل intussusceptum آپاندیس مشاهده شد که دیامتر آن ۷/۲۵ میلی‌متر و دیواره آن ضخیم بود. همچنین در ربع تحتانی راست شکم چند عقده لنفاوی به طول ۱۰-۱۵ میلی‌متر دیده می‌شد.



تصویر ۱: نمای انواژیناسیون آپاندیس به داخل سکوم در برش طولی (راست) و عرضی (چپ) در سونوگرافی انجام شده از بیمار. حلقه‌های هایپراکو و هیپواکو متعدد، در اطراف آپاندیس برگشته به داخل سکوم مشاهده می‌شوند.



تصویر ۲: توده با نمای Doughnut sign و Pseudokidney در سونوگرافی عرضی مربوط به انواژیناسیون همزمان ایلئوکولیک

در بررسی ضمنی همچنین مشخص گردید که کلیه چپ بصورت اکویی مقاطع در قطب تحتانی کلیه راست قرار دارد. بیمار تحت عمل جراحی قرار گرفت. در طی جراحی مشخص گردید که آپاندیس ملتهب و به داخل سکوم انواژینه شده و

می خورد. گاهی یبوست، اسهال و ملنا هم بروز می کند. این علائم معمولاً با انواژیناسیون مرکب دیده می شوند و IA تنها موقعی کشف می شود که انواژیناسیون اصلی حین جراحی یا بوسیله باریوم انما جا انداخته شود.

گروه سوم شرح حال دردهای حمله ای عود کننده در ربع تحتانی راست شکم را می دهند گاهی استفراغ و ملنا نیز ایجاد می شود. معاینات بین حمله ها طبیعی است. درد حاد شکم هنگامی که انواژیناسیون ثانوی به IA اضافه می شود بروز می کند. به همین دلیل مناسب است برای کودکی که شرح حالی از دردهای حمله ای متناوب و عود کننده در شکم دارد، حتی اگر کاملاً طبیعی به نظر برسد، باریوم انما انجام شود و IA در تشخیص های افتراقی گنجانده شود.

در گروه چهارم بیمار مبتلا به IA بی علامت است.

Brewer و Wangenstein گروه پنجمی را معرفی کرده اند که دچار خونریزی های گوارشی متناوب بدون هیچ علامت دیگر می شوند. تشخیص IA قبل از عمل اغلب دشوار است چرا که یکی از موارد نادر بالینی محسوب می شود. تنها موارد اندکی بوسیله باریوم انما و کولونوسکوپی تشخیص داده شده اند. بسیاری از موارد IA به عنوان نقص پرشدگی و تومورهای پولیپوئید مربوط به سکوم دانسته شده اند (۱۰-۴).

روش های تشخیصی که برای IA وجود دارند شامل رادیوگرافی ساده، باریوم انما، سونوگرافی، CT اسکن و کولونوسکوپی می باشند.

یافته های رادیولوژیک IA (۲):

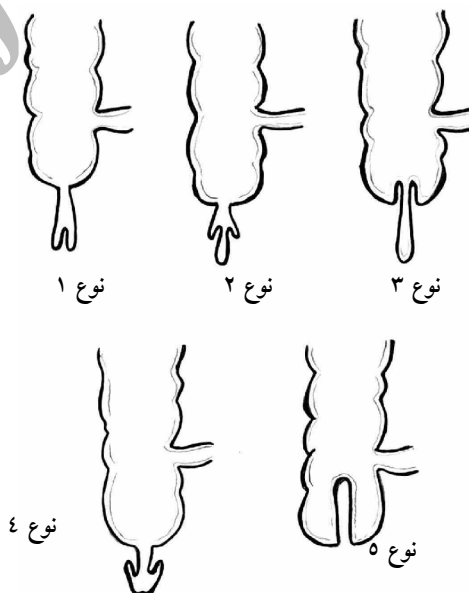
در رادیوگرافی ساده شکم با مشخص شدن آپاندیکولیت در ناحیه آپاندیس و قوس های پرگاز روده

الف - در باریوم انما عدم رویت مورد غیر عادی در ناحیه سکوم بدون در نظر گرفتن آپاندیس ب - نقص پرشدگی گرد یا بیضی شکل داخل دیواره ای، معمولاً در دیواره داخلی سکوم بدون رویت آپاندیس ج - نقص پرشدگی انگشت مانند داخل دیواره ای سکوم، معمولاً در دیواره داخلی سکوم همزمان با پر نشدن آپاندیس. د - جا انداخته شدن نقص پرشدگی به بیرون از سکوم در ضمن فلئوروسکوپی. در طول ۱۰ سال گذشته سونوگرافی شکمی بطور فزاینده ای برای تشخیص موارد مشکوک به انواژیناسیون در نوزادان و کودکان مورد استفاده قرار گرفته است (۹). سونوگرافی حساسیت ثابت شده ای در تشخیص انواژیناسیون داشته و تظاهرات تیبیک انواژیناسیون در سونوگرافی نیز بخوبی شرح داده شده اند. با این حال تعداد کمی از مقالات در مورد تظاهرات سونوگرافیک IA توضیح داده اند (۱۰ و ۱۱).

انواژیناسیون دارای یک تظاهر اختصاصی در سونوگرافی است این یافته بصورت یک توده شکمی به شکل علامت هدف یا حلقه های هم مرکز یا دونات شکل در برش عرضی و علامت کلیه کاذب یا ساندویچ در برش طولی شرح داده شده است. حساسیت سونوگرافی شکمی در تشخیص انواژیناسیون در مراکز دارای

نوع اول: نوک آپاندیس به بخش پروگزیمال آن انواژینه می شود. نوع دوم: بخش میانی آپاندیس به داخل بخش پروگزیمال آن انواژینه می شود. نوع سوم: قاعده آپاندیس به داخل سکوم انواژینه می شود. نوع چهارم: بخش پروگزیمال آپاندیس Intussusceptum را تشکیل داده و به داخل بخش دیستال آن انواژینه می شود. نوع پنجم: انواژیناسیون کامل و برگردانده شدن کامل آپاندیس به داخل سکوم با یا بدون انواژیناسیون ایلئوسکال یا سکوسکال همزمان، IA به ۲ گروه اولیه و ثانویه یا مرکب نیز قابل تقسیم است (۴۵).

تمام انواع IA اولیه بجز نوع چهارم می توانند باعث شروع نوع ثانوی یا مرکب شوند که در آن انواژیناسیون ایلئوسکال یا سکوسکال نیز به انواژیناسیون اولیه اضافه می شود. انواژیناسیون نسبی قاعده آپاندیس به داخل سکوم فراوانترین نوع محسوب می شود. از ۵ نوع IA اولیه فقط انواژیناسیون نسبی قاعده آپاندیس به سکوم و انواژیناسیون کامل آپاندیس به سکوم از طریق رادیوگرافی قابل تشخیص بوده اند. ایجاد انواژیناسیون ثانوی بستگی به شدت تحریک سکوم توسط آپاندیس انواژینه شده و آناتومی سکوم دارد سکوم متحرک و بی ثبات بیشتر امکان انواژینه شدن دارد (۴-۱).



تصویر ۳: طبقه بندی IA بر اساس تقسیم بندی Mc Swain (۳)

علائم بالینی IA به ۴ دسته تقسیم می شود:

در گروه اول شروع علائم حاد است و مثل آپاندیسیت حاد تظاهر می یابد. این گروه اغلب با تشخیص آپاندیسیت حاد تحت جراحی قرار می گیرند و حین جراحی انواژیناسیون کامل یا نسبی آپاندیس مشخص می شود.

در گروه دوم علائم با انواژیناسیون مطابقت دارد. درد شکم و استفراغ معمولاً برای چندین روز وجود دارد. حرکات روده ممکن است طبیعی باشد. در معاینات مکرر یک توده شکمی به دست

تومور پولیپوئید قارچ شکلی با یک فرورفتگی کوچک در نوک آن یا ظاهر شدن شکلی شبیه glans و Prepuce. اندوسکوپیست باید بخاطر داشته باشد که IA می‌تواند بصورت یک پولیپ در سکوم تظاهر کند (۲). در این موارد پیدا کردن سوراخ مدخل آپاندیس مهم است و احتمال IA باید در نظر گرفته شود تا از عوارض عمل توده جلوگیری شود. در صورت بروز مشکل در گذاشتن تشخیص افتراقی حین اندوسکوپی، CT اسکن یا سونوگرافی مفیدتر از کولونوسکوپی هستند (۵۷). درمان IA با استفاده از باریوم انما در موارد انواژینه شدن ساده آپاندیس گزارش شده است (۱۰).

درمان IA اغلب با جراحی صورت می‌گیرد (۵ و ۱۰). گرچه جا افتادن خودبه‌خودی IA نیز گزارش شده است (۳). در موارد ساده IA، ابتدا آپاندیس جا افتاده و سپس آپاندکتومی صورت می‌گیرد. در صورت غیر قابل جا افتادن آپاندیس، سکوم باید در امتداد تیناکولی باز شده و سپس آپاندکتومی ساده صورت گیرد. در صورتی که قبل یا حین جراحی کارسینوم آپاندیس تشخیص داده شود، همی‌کولکتومی راست یا رزکشن ایلئوسکال همراه دیسکسیون غدد لنفاوی ناحیه صورت می‌گیرد (۱۰ و ۶۰).

در دهه اخیر جراحی لاپاروسکوپی برای درمان بیماریهای کولون مورد استفاده قرار گرفته است. همانگونه که Schmidt و همکاران گزارش نموده‌اند جراحی لاپاروسکوپی IA به علت صدمات کمتر و کم‌تهاجمی بودن آن مفیدتر است (۵).

نتیجه‌گیری

تشخیص IA به عنوان یکی از موارد نادر بالینی قبل از عمل اغلب دشوار است و تنها موارد اندکی بوسیله باریوم انما و کولونوسکوپی تشخیص داده شده‌اند و به علت عدم تشخیص صحیح IA در صورت عمل اندوسکوپی آپاندیسیت عوارض غیر قابل پیش‌بینی مثل پریتونیت بروز می‌کند. از سوی دیگر سونوگرافی حساسیت ثابت شده‌ای در تشخیص انواژیناسیون داشته و تظاهرات تبیک انواژیناسیون در سونوگرافی نیز بخوبی شرح داده شده‌اند. لذا مناسب است برای کودک مبتلا به درد شکم و با توجه به شواهد بالینی اشاره شده، IA در تشخیص افتراقی قرار داده شود و اولین اقدام تشخیصی سونوگرافی شکم باشد.

تجربه کافی در سونوگرافی اطفال ۱۰۰ درصد بوده و اختصاصی بودن آن در محدود ۷۸ درصد - ۱۰۰ درصد می‌باشد. ارزش پیش‌گویی منفی سونوگرافی در تشخیص انواژیناسیون ۹۸ درصد گزارش شده است (۳ و ۹). سونوگرافی شکمی همچنین قادر به تشخیص نقطه راهنمای پاتولوژیک در داخل علامت هدف چند حلقه‌ای می‌باشد (۴ و ۹). در یک مطالعه کوچک گزارش شده که سونوگرافی کالرداپلر می‌تواند برای پیش‌گویی قابلیت جا اندازی انواژیناسیون بوسیله انما مایع یا هوا، مورد استفاده قرار گیرد. با این حال در یک کودک در حال گریه کردن که دچار دیستانسیون گازی متوسط باشد یا در بیماری که دچار انسداد روده کوچک شده باشد، بررسی سونوگرافیک از نظر تکنیکی دچار مشکل می‌شود (۹ و ۱۱).

یافته‌های اختصاصی IA در سونوگرافی به این شرح است:

در سونوگرافی محوری IA ممکن است بصورت حلقه‌های هم‌مرکز ثابتی تظاهر کند یا به شکل نشانه هدف ظاهر شود. سونوگرافی طولی آپاندیس وارونه شده‌ای را نشان می‌دهد که به داخل سکوم پیش رفته است (۳ و ۱). در مورد بیمار معرفی شده علائم سونوگرافیک IA به شرح زیر بود:

در سونوگرافی محوری علامت هدف و حلقه‌های هم‌مرکز، در محاذات ناف در سمت راست شکم دیده می‌شد. قطر بخش داخلی آن ۷/۲۵ میلی‌متر بود و در برش طولی تا خم کبدی کولون امتداد یافته بود. اطراف آن عقده‌های لنفاوی متعدد مشاهده می‌شد. اطراف لوپ وارونه آپاندیس در برش طولی نیز لایه‌های متعدد هایپراکو و هایپواکو بصورت متناوب مشهود بود که مطرح کننده انواژیناسیون بود.

یافته مشخص کننده IA در CT اسکن شکم، مشاهده آپاندیس انواژینه شده در داخل سکوم است (۵). همچنین گاهی IA بصورت حلقه‌های هم‌مرکز متعدد، در ناحیه ایلئوسکال در CT اسکن مشاهده می‌شود (۳). در بررسی کولونوسکوپی IA اغلب با پولیپ یا نئوپلاسم اشتباه گرفته می‌شود (۲ و ۷). خطر عمده هنگامی است که به علت عدم تشخیص صحیح IA عمل اندوسکوپی آپاندیسیت صورت گیرد که در اینصورت عوارض غیر قابل پیش‌بینی مثل پریتونیت بروز می‌کند (۸ و ۱۰).

یافته‌های اختصاصی IA در کولونوسکوپی به شرح زیر است (۵ و ۳):

References

- Ryu BY, Kim TH, Jeon JY, Kim HK, Choi YH, Baik GH. Colonoscopic diagnosis of appendiceal Intussusception: a case report. *J Korean med sci* 2005; **20**: 680-2.
- Collins DC. Seventy-one thousand human appendix specimens; a final report summarizing 40 year study. *Am J proctol* 1963; **14**: 365-81.
- Komine N, Yasunaga C, Nakamoto M, Yasunori I, Shima I, Takeda Y et al. Intussusception of the Appendix that Reduced Spontaneously during Follow-up in a Patient on Hemodialysis Therapy. *Internal medicine* 2004; **43**(6): 479-483.

4. Atkinson Go, Gay BB, Nafis D. Intussusception of the appendix in children. *Am J Roentgenol* 1976; **126**: 1164-1168.
5. Takahashi M, Sawada T, Fukuda T, Furugori: T, Kuwano H. Complete appendiceal intussusception induced by primary appendiceal adenocarcinoma in tubular adenoma: a case report. *Jpn J clin oncol* 2003; **33**(8): 413-415.
6. Nycum LR, Moss H, Adam JQ. Asymptomatic intussusception of the appendix due to endometriosis. *South Med* 1999; **92**(5): 524-5.
7. Heithold DL, Tucker JG, Lucas GW. Appendiceal intussusception as a manifestation of mucinous cystadenoma: an interesting clinical entity. *Am Surg* 1997; **63**(5): 390-1.
8. Fazio RA, Wickremesinghe PC, Arsura EL, Rando J. Endoscopic removal of an intussuscepted appendix mimicking a polyp-an endoscopic hazard. *Am J Gastroenterol* 1982; **77**: 556-8.
9. Bines JE, Ivanoff B. Acute Intussusception In infant and children, Incidence, clinical presentation and management: a global perspective. *World Health Organization* 2002, <http://who.int/vaccines-documents/>.
10. Schmidt FR, Mc Carthy JD. Intussusception of the appendix with endometriosis presenting as a cecal tumor. *Arch surg* 1971; **103**: 515-517.
11. Lim HK, Bae SH, Lee KH, Seo GS, Yoon GS. Assessment of reducibility of ileocolic intussusception in children: usefulness of Color Doppler Sonography. *Radiology* 1994; **191**: 781-5.

Archive of SID