

تظاهر دیررس یک سوزن خیاطی در قلب

پریسا حاج علی اوغلی: دانشکده پزشکی، دانشگاه علوم پزشکی تبریز
محمد کاظم طرزمنی: گروه رادیولوژی دانشکده پزشکی، دانشگاه علوم پزشکی تبریز
بابک نصیری: گروه جراحی قلب دانشکده پزشکی، دانشگاه علوم پزشکی تبریز
پریسا رضائی فر: دانشکده پزشکی، دانشگاه علوم پزشکی تبریز: نویسنده رابط

Email: prezaeifar@gmail.com

دریافت: ۸۷/۲/۳۱، پذیرش: ۸۷/۲/۳۱

چکیده

بیمار مورد معرفی، آقای ۴۴ ساله، مورد نادری از آسیب نافذ داخل قلبی با سوزن خیاطی می باشد که سوزن در دیواره بین بطنی قلب و بطن چپ جای گرفته و نوک آن اندکی به سمت دهلیز راست برآمده بود. وجود جسم خارجی در قلب پس از یک دوره بی علامت ۲۴ ساله با درد سینه وضعیتی تشخیص داده شد.

کلید واژه ها: جسم خارجی، سپتوم بین بطنی، آسیب نافذ


مقدمه

پهلوی چپ و خم کردن بدن به سمت جلو ایجاد و با تغییر وضعیت بهبود می یافته است. درد بیمار به جایی انتشار نداشت و با تب، تنگی نفس و طپش قلب همراه نبود. همچنین درد سینه بیمار ارتباطی به فعالیت و راه رفتن نیز نداشت. بیمار سابقه ای از تروما، جراحی قلبی و بیماری روانی را نمی داد و معتاد به تزریق مواد داخل وریدی نبود. در معاینه بالینی، علائم حیاتی بیمار طبیعی و شواهدی از تامپوناد قلبی، افیوژن پریکاردی یا خونریزی فعال وجود نداشت و مطالعات آزمایشگاهی و نوار قلبی نرمال بود. در عکس ساده خلفی - قدامی انجام شده از سینه، تصویر رادیوپاک خطی بر روی سایه قلب رویت، سپس موقعیت داخل قلبی آن با انجام رادیوگرافی لترال تائید و CT Scan جهت بررسی بیشتر انجام گردید. CT Scan، تصویر جسم خطی هیپردنس با آرتفکت های متالیک را در وضعیت داخل قلبی نشان داد که در سپتوم بین بطنی و حفره بطن چپ قرار گرفته بود. (شکل ۱). اکوکاردیوگرافی جهت تائید محل جسم خارجی انجام شد که

اجسام خارجی در قلب معمولاً به دنبال تروما یا علل یا تروژنیک ایجاد شده و می توانند در نواحی مختلف قلب قرار داشته باشند. (۱) قسمت قدامی قلب، به طور عمده بطن راست، شایع ترین محل آسیب است اگرچه آسیب همراه در ساختمانها و حفرات دیگر نیز ناشایع نمی باشد. (۲) تا کنون اجسام خارجی داخل قلبی به جامانده، مانند ترکش، گلوله، تیرچوبی، شیشه، سوزن و فنر گزارش شده است که اکثریت آنها در بطن راست قرار داشته اند (۶-۲). ما مورد نادری از وجود سوزن خیاطی در سپتوم بین بطنی و بطن چپ قلب را گزارش کرده ایم که بعد از بیست و چهار سال تشخیص داده شده و تظاهر آن فقط درد سینه وضعیتی از ۲ سال قبل از مراجعه می باشد.

گزارش مورد

بیمار مورد معرفی آقای ۴۴ ساله ای هستند که از ۲ سال قبل دچار درد سینه وضعیتی بوده اند، درد بیمار هنگام خوابیدن به



شکل ۲: اکو کاردیو گرافی قبل از عمل که وجود جسم خارجی در بطن چپ را نشان می دهد.



شکل ۳: سوزن خیاطی خارج شده از دهلیز راست پس از عمل جراحی باز قلب

جسم خطی شدیداً اکورفلکتیو مانند یک سوزن بزرگ را در حفره بطن چپ نشان داد که در قاعده سپتوم بین بطنی به آپکس چسبیده بود (شکل ۲).

آنژیوگرافی انجام شده به روش فلوروسکوپی ساده، جسم خارجی مربوط به سوزن را در داخل سپتوم مشخص کرد، نوک سوزن در قاعده سپتوم در مجاورت قسمت تحتانی دیواره داخلی دهلیز و انتهای آن در آپکس قرار داشت.

سایز بطن چپ طبیعی بوده و هیپرتروفی دیواره بطنی یا اختلال حرکت دیواره ای رویت نشد.

بیمار تحت عمل جراحی قلب جهت درآوردن جسم خارجی قرار گرفت. چسبندگی فولکال پریکارد به آپکس قلب (محل ورود احتمالی سوزن) مشاهده شد. چسبندگی آزاد شد شکاف طولی (درد هلیز راست و چپ) داده شد و برآمدگی نوک سوزن همراه با نسج نرم روی آن به اندازه ۳ میلیمتر از دیواره داخلی تحتانی دهلیز راست مشاهده شد.

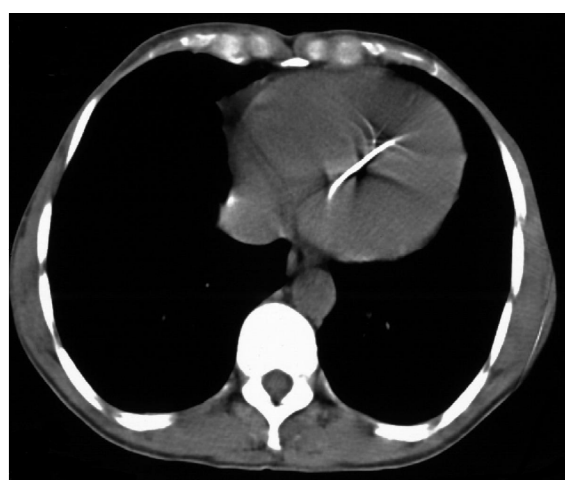
پس از اکسیزیون بافت اطراف، سوزنی به طول ۸ سانتیمتر به آرامی خارج (شکل ۳)، سپس ASD^۱ یا تروژنیک ایجاد شده ترمیم نسجی گردید.

پس از عمل جراحی، با توجه به محل چسبندگی پریکارد به آپکس بطن چپ که مطرح کننده احتمال ورود سوزن از این محل بود و با توجه به عدم وجود سابقه بیماری روانی از جمله افسردگی، اسکیزوفرنی و اختلالات خود آزاری مصاحبه ی مجدد با بیمار از نظر وجود سابقه تروما به جدار قدامی سینه انجام گرفت که بیمار احتمال ورود سوزن را در حین سینه خیز رفتن در زمان سربازی مطرح کرد. پس از عمل جراحی وضعیت بیمار رضایت بخش بوده و در اکوکاردیوگرافی انجام شده نیز عملکرد سیستمی خوب ارزیابی شد.

بحث

وجود جسم خارجی در قلب می تواند مربوط به آسیب های نافذ مستقیم و مهاجرت به قلب راست از سایر قسمت های بدن پس از نفوذ به سیستم وریدی باشد. در بیشتر مقالات، جسم خارجی داخل قلبی عمدتاً در بطن راست گزارش شده که بیشتر در معتادان تزریقی داخل وریدی و بیماران عقب مانده ذهنی بوده است. ورود مستقیم جسم خارجی به قلب نادر بوده و بیشتر به علت تلاش برای خودکشی گزارش شده است. (۵،۷)

تظاهرات فوری و دیررس اجسام خارجی در قلب به اندازه و محل آنها بستگی داشته و شامل تامپوناد قلبی، نقص سپتال، هماتوم دیواره بطنی، سودوآنوریسم، ترومبوز، آمبولی، اختلالات هدایتی قلبی، اختلالات دریچه ای و اندوکاردیت باکتریال می باشد. اجسام خارجی در مراحل حاد بیشتر باعث عوارض عفونی و در مراحل بعدی منجر به اختلال عملکرد قلبی می شوند. اجسام خارجی از جمله سوزن که کاملاً به بافت قلبی چسبیده باشد می تواند برای مدت طولانی بی خطر و بی علامت باشد. (۸) در یک بررسی توسط Schechter و Gilbert در سال ۱۹۶۹، ۴۶٪ از



شکل ۱: وجود جسم خارجی در CT scan آگزریال قفسه سینه

اندیکاسیون های عمل جراحی برای خارج کردن جسم خارجی از قلب بر اساس خطرات احتمالی بنا شده اند. عموماً پذیرفته شده است که اجسام خارجی شناور و یا بزرگ در حفرات قلبی و یا اجسام خارجی قرار گرفته در وضعیت های خطرناک با احتمال آمبولی، اندوکاردیت باکتریایی، افیوژن پریکاردی یا آسیب میوکاردی مناسب عمل جراحی هستند همچنین بیماران علامت دار و بیماران دچار نوروژ قلبی - تظاهرات عصبی که مربوط به اطلاع بیمار از وجود جسم خارجی در مهمترین قسمت بدنش می باشد - اندیکاسیون های دیگری برای خارج کردن جراحی جسم خارجی از قلب هستند. هرچند که در بیماران تحمل کننده نتایج خوبی از بررسی های کنسرواتو بدست آمده است (۲).

آسیبهای وارده به قلب در بطن راست، ۳۲٪ در بطن چپ، ۱۰٪ در سپتوم بین بطنی، ۹٪ دهلیز راست و ۵٪ دهلیز چپ بوده است. همچنین در این مقاله طولانی ترین دوره بی علامت پس از ورود جسم خارجی به قلب تا تشخیص ۳۷ سال ذکر شده است. (۹)

CXR^۱ مدالیته اولیه و ساده ای جهت بررسی احتمال وجود جسم خارجی در قلب می باشد ولی CT scan، اکوکاردیوگرافی و آنژیوگرافی روش های مفیدی برای اثبات تشخیص و بررسی محل دقیق جسم خارجی می باشند.

بسیاری از مولفان معتقدند که اجسام خارجی بدون علامت که بطور کامل در داخل میوکارد یا پریکارد فرورفته اند می توانند به صورت کنسرواتو با پیگیری دقیق، مصرف آنتی کو آگلانت ها و پروفیلاکسی با آنتی بیوتیک ها درمان شوند (۱۰، ۱).

References

- Zhang C, Hu J, Ni Y, Xu H. Successful salvage of post-traumatic metallic foreign body partially retained in the posterior papillary muscle of the left ventricle. *Interactive Cardiovascular and Thoracic Surgery* 2006; **5**: 507-508.
- Rana SS, Jha NK, Gangadhar TB. Retained Intracardiac Spring: An Unusual Foreign Body. *Indian J Chest Dis Allied Sci* 2005; **47**(3): 205-207.
- Breeding JM, Smith RS, Dort JM. Bullet Embolus to the Heart after Gunshot Wound to the Neck: A Case Report. *Am Surg* 2007; **73**(12): 1245-1246.
- Fingleton LJ. Arrow wounds to the heart and mediastinum. *Br J Surg* 1987; **74**(2): 126-128.
- Ngaage D, Cowen M. Right ventricular needle embolus in an injecting drug user: the need for early removal. *Emerg Med J* 2001; **18**(6): 500-501.
- Yang X, Shen X. A Piece of Glass in the Heart. *Ann Thorac Surg* 2006; **81**(1):335-336.
- Dwivedi SK, Gupta LC, Narain VS. Self inserted needle in heart, localization by cross-sectional echocardiography. *Eur Heart J* 1991; **12**(2):286-287.
- Hagemeijer F, Mechelen R van. Needle in the heart. *Chest* 1993; **104**(1): 326.
- Schechter DC, Gilbert L. Injuries of the heart and great vessels due to pins and needles. *Thorax* 1969; **24**(2): 246-253.
- LeMaire SA, Wall MJ Jr, Mattox KL. Needle embolus causing cardiac puncture and chronic constrictive pericarditis. *Ann Thorac Surg* 1998; **65**(6):1786-1787.