

Review article

Cancer and Kidney New Concepts and Views

Elmira Mostafidi^{1,2}, Bahareh Mehramuz^{1,2}, Mohammad Reza Ardalan^{2*}

¹Department of Pathology, Imam Reza Hospital, Tabriz University of Medical Sciences, Tabriz, Iran

²Kidney Research Center, Tabriz University of Medical Sciences, Tabriz, Iran

Received: 1 Sep, 2014 Accepted: 5 Nov, 2014

Abstract

Kidney involvement in cancer patients is an increasing problem that needs more complex, collaborative and specialized care. Increasing number of patients are treated with new classes of medications that predispose them to kidney injury. With increasing the population age of cancer patients who are already at increased risk for kidney disease, emerging kidney toxicities associated with drugs targeting VEGF and other signaling pathways are problems that nowadays we are facing for management of these patients. Myeloma- associated kidney disease, cancer and treatment-related microangiopathies and glomerulonephritis, stem cell transplant-associated kidney injuries, all are exciting and expanding horizons in this field.

Keywords: Malignancy, Kidney, Glomerulonephritis

*Corresponding author:

E-mail: Ardalan34@yahoo.com

مقاله مروری

بدخیمی‌ها و کلیه، دیدگاه‌ها و نظرات جدید

المیرا مستفیدی^۱، بهاره مهرآموز^۲، محمد رضا اردلان^{۳*}

^۱بخش آسیب شناسی، بیمارستان امام رضا (ع)، دانشگاه علوم پزشکی تبریز، تبریز، ایران
^۲مرکز تحقیقات کلیه، بیمارستان امام رضا (ع)، دانشگاه علوم پزشکی تبریز، تبریز، ایران

دریافت: ۹۳/۶/۱۰ پذیرش: ۹۳/۸/۱۴

چکیده

درگیری کلیه در بیماران کانسر یک مشکل پیچیده و رو به افزایش می باشد. این بیماران به مراقبت های هماهنگ، پیچیده و تخصصی نیاز دارند. تعداد زیادی از بیماران برای درمان بدخیمی، گروه‌های جدیدی از داروها رادریافت می کنند که آنها را مستعد آسیب کلیوی میکند. با افزایش سن جمعیت بیماران کانسری که خود در معرض خطر بالای بیماری‌های کلیوی قرار دارند، مسمومیت های کلیوی ناشی از داروهای ضد VEGF و سایر مسیره‌های پیام رسانی، همگی جزو مشکلاتی هستند که ما امروزه در درمان این بیماران با آنها مواجه هستیم. اختلالات کلیوی در میلوم مولتیپل، میکرو آنژیوپاتی‌ها و گلومرولونفریت های مرتبط با تومور یا درمان آن و آسیب‌های حاد و مزمن کلیوی مرتبط با پیوند سلول بنیادی، همگی افق‌های جدید و در حال گسترش در این زمینه می باشند.

کلید واژه‌ها: بدخیمی، کلیه، گلومرولونفریت

ایمیل نویسنده رابط: Ardalan34@yahoo.com

مقدمه

رسوب زنجیره سبک"، "پیوند سلول بنیادی خونساز"، " داروهای آنتی آنژیوژنیک"، "بیماری های گلومرولی و بدخیمی" و "سندرم لیز تومور" در سیستم‌های جستجوگر Google Scholar و Pubmed جستجو کرده‌ایم. همچنین ما مقالات مرتبط با موضوع را نیز جستجو کرده‌ایم. در اینجا نفروتوکسیسیتی داروهای ضد کانسر به طور کلی مورد بررسی قرار نگرفته است.

۱. شرایط همراه با نارسایی حاد کلیه

بیماران کانسر به دلایل مختلف مستعد آسیب کلیوی حاد هستند. ریسک فاکتورهای کلیوی عمومی و مرتبط با کانسر در ایجاد چنین آسیبی با یکدیگر همکاری دارند. مطالعات در زمینه آسیب حاد کلیوی در این بیماران به دلیل کم بودن تعداد موارد، واریاسیون‌های موجود در تعاریف یا محدود بودن به نوع خاصی از کانسر، محدود

درگیری کلیه در بیماران کانسر یک مشکل پیچیده و رو به افزایش می باشد. این بیماران به مراقبت‌های هماهنگ، پیچیده و تخصصی نیاز دارند. تعداد زیادی از بیماران برای درمان بدخیمی، گروه‌های جدیدی از داروها رادریافت می کنند که آنها را مستعد آسیب حاد کلیوی، اختلالات الکترولیتی، نارسایی مزمن کلیه (ESRD)، پروتیینوری و هیپرتانسیون می کند. مسمومیت‌های کلیوی مرتبط با داروهای موثر بر فاکتور رشد اندوتلیال عروقی (VEGF) و سایر مسیره‌های انتقال پیام، اختلالات کلیوی در میلوم مولتیپل، میکرو آنژیوپاتی‌ها و گلومرولونفریت های مرتبط با تومور یا درمان آن و آسیب‌های حاد و مزمن کلیوی مرتبط با پیوند سلول بنیادی، همگی افق‌های جدید و در حال گسترش در این زمینه می باشند (۱و۲). در این مطالعه ما مقالات انگلیسی زبان را از طریق جستجوی کلمات کلیدی "آسیب کلیوی حاد و مزمن"، کلیه میلومایی"، "بیماری

نیازمند وجود دو اختلال آزمایشگاهی از این موارد می باشد. غلظت بالای فسفر میتواند با مکانیسم رسوب کلسیم -فسفات در توبولهای کلیوی سبب AKI شود. درمان شامل ترکیبی از rasburicase و به دنبال آن آلپورینول که در کنترل افزایش حاد اسید اوریک کمک کننده است می باشد. Febuxostat یک مهار کننده غیر پورینی گزانتین اکسیداز جدید می باشد که ارجحیت آن بر آلپورینول دفع کبدی آن میباشد (۱۰ و ۱۱).

ج) میکروآنژیوپاتی ترومبوتیک (TMA)

TMA به دنبال HCT ناشی از آسیب اندوتلیال می باشد. برخلاف (Thrombotic Thrombocytopenic Purpura) TTP) TMA ناشی از HCT محدود به کلیه می باشد که نفروپاتی ناشی از پیوند مغز استخوان یا نفروپاتی رادیاسیون نیز نامیده می شود. هیپرتانسیون، کم خونی نامتناسب با بیماری، ادم، درجات متغیری از پرو تینوری، همولیز میکرو آنژیوپاتیک با افزایش لاکتات دهیدروژناز (LDH)، ترومبوسیتونی و وجود شیتوسیت در خون محیطی تظاهرات بارز این بیماری می باشند. تستهای انعقادی عملکرد کمپلمان و فعالیت متالوپروتیناز ADAMTS13 معمولاً در TMA ناشی از HCT نرمال میباشد (۱۴-۱۲). Sirolimus در ترکیب با مهار کننده کلسی نورین برای پروفیلاکسی GVHD نیز همراه با بروز بالای TMA میباشد. تظاهرات کلیوی میکروسکوپی TMA شامل ترومبوز فیبرینی در مویرگهای گلوبولری، اندوتلیوزیس، مزانژیولیزیس و دوپلیکاسیون غشای پایه توبولی همراه با فیبروز بافت بینایی میباشد. نقش تعویض پلاسما در درمان TMA ناشی از HCT هنوز مورد بحث میباشد (۱۶ و ۱۵).

د) ارتشاح کلیه توسط لوسمی/لنفوم (LIK)

بروز LIK در لنفوم هوچکین و غیر هوچکین به ترتیب ۱۳٪ و ۶۰٪ گزارش شده است. درگیری کلیه همچنین در همراهی با سایر متاستازهای دوردست رخ می دهد (۱۷). تظاهر LIK معمولاً تدریجی بوده و نیاز به شک بالینی قوی دارد. اکثر بیماران دچار نارسایی پیشرونده کلیه شده و پروتینوری در حد نفروتیک یا کمتر و همآچوری ممکن است وجود داشته باشند. برخی از بیماران LIK دچار درگیری گلوبولری میشوند که شایعترین فرم آن گلوبولونفریت ممبرانوپرولیفراتیو میباشد. مکانیسم درگیری گلوبولری رسوب کمپلکس ایمنی و اختلال تنظیم ایمنی می باشد. در بیماران بدون درگیری گلوبولری انفیلتراسیون نسج بینایی سبب ایجاد ایسکمی و آسیب توبولی میشود (۱۷). تشخیص نهایی بر اساس بیوپسی کلیه میباشد گرچه مطالعه اولتراسوند نیز می تواند مفید باشد. Positron Emission Tomography (PET) نیز ممکن است یک روش بسیار حساس تشخیصی باشد (۱۷ و ۱۸). شکل ۱:

می باشد. موارد شدیدتر آسیب حاد کلیوی در کانسر کلیه، میلوم مولتیپل، کانسر کبد، بیماران با متاستاز دور دست و درگیری ارگان‌های متعدد رخ می دهد. بیماران با لوسمی حاد یا لنفوم که تحت شیمی درمانی القایی قرار می گیرند نیز در خطر بالای بروز آسیب حاد کلیوی قرار دارند (۳ و ۴). امروزه با بالا رفتن متوسط سن جمعیت، کانسر اغلب در بیماران مسن تر که شیوع بیماری کلیوی در این بیماران به نوبه خود بالا می باشد تشخیص داده می شود و درمان بدخیمی خود سبب افزایش بیماری های کلیه در این بیماران خواهد شد. در این قسمت برخی از موارد خاص نارسایی حاد کلیه در بیماران با بیماری بدخیم مورد بررسی قرار می گیرد.

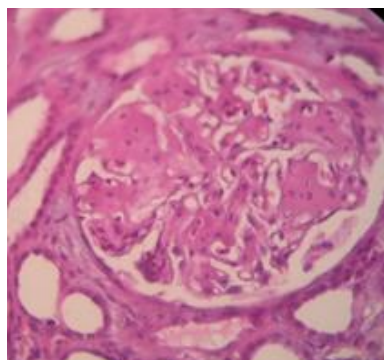
الف) بیماری انسداد سینوزویدال کبدی

VOD یک عارضه جدی به دنبال Hematopoietic Cell Transplantation (HCT) می باشد که می تواند سبب آسیب حاد کلیه بشود. VOD یک سندرم انسداد سینوزویدال می باشد که به دنبال درمان conditionin، اغلب سیکلوفسفامید و بوسولفان و رادیاسیون کل بدن حاصل میشود. علائم بالینی شامل احتباس آب و نمک، بزرگی دردناک کبد و زردی می باشد که اغلب در طی ۳۰ روز اول به دنبال HCT رخ میدهد. آسیب حاد کلیوی به آهستگی رخ داده و اغلب همراه با ادم سیستمیک می باشد. موارد بارز VOD در ۱۵٪ موارد رخ میدهد که ۱/۳ از آنها تظاهرات شدید بیماری را بروز می دهند. تشخیص های افتراقی این بیماری شامل sepsis، acute hepatic graft versus host disease و کلستاز دارویی ناشی از مهار کننده های کلسی نورین می باشند. بیماری های کیسه صفرا و عفونت های ویرال نیز باید در تشخیص های افتراقی مد نظر قرار گیرند. ارزیابی با سونوگرافی داپلر ممکن است نشان دهنده معکوس شدن جریان خون در سیستم سینوزویدال کبدی باشد (۵-۶). یافته های بیوپسی کبدی شامل احتقان مرکز لبولی، نکروز هپاتوسیت ها، خونریزی دور ونولی / سینوزویدال و کاهش فضاهای پورتال می باشد. از نظر بالینی نارسایی حاد کلیوی ناشی از VOD غیرقابل افتراق از سندرم هپاتورنال می باشد. به طور کلی فشار خون در این بیماران کم بوده و هیپوناترمی شایع می باشد. درمان نارسایی حاد کلیه ناشی از VOD شامل دریافت مایعات داخل عروقی، دیورتیک و داروی defibrotide می باشد که یک polydisperse, single-stranded polydeoxyribonucleotide با ویژگی های فیبرینولیتیک و آنتی ترومبوتیک بوده و کاربردهای درمانی و پروفیلاکتیک در VOD دارد. نکته جالب درمانی این است که از آلبومین تزریقی به دلیل خروج آن از فضای داخل عروقی و ورود به فضای خارج عروقی نباید در درمان استفاده شود (۷ و ۸).

ب) سندرم لیز تومورال (TLS)

TLS می تواند به طور خود به خود رخ دهد ولی اغلب به دنبال شیمی درمانی و یا رادیوتراپی تومورهای با رشد سریع ایجاد می شود. اختلالات اصلی متابولیک TLS شامل هیپر اوریمی هیپرفسفاتی هیپوکلسمی و هیپرکالمی میباشد. تشخیص TLS

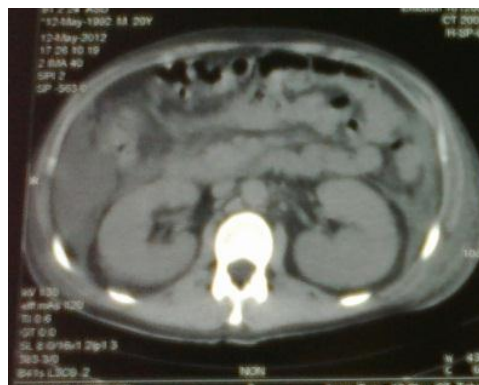می باشد (۲۲ و ۲۱). اخیراً یک فرم از گلوبولونفریت پرولیفراتیو ناشی از رسوب Ig های مونوکلونال (IgA و IgM، IgG) و گاهی کمپلمان توضیح داده شده است. زمانی که MIDD همزمان با میلوم مولتیپل وجود دارد بیماران باید با شیمی درمانی علیه میلوم مولتیپل درمان شوند (۲۳). شکل (۲):



شکل ۲: بیوپسی کلیه در یک خانم ۵۳ ساله با پروتیینوری ماسیو و کاهش کارکرد کلیه ها، رنگ آمیزی H&E (۴۰×) نشان دهنده رسوب یکدست صورتی کم رنگ در فضای مزانژیال می باشد. رنگ آمیزی Congo red نشان دهنده apple green birefringence می باشد (از آرشیو خصوصی نویسندگان).

ب) درگیری غیر اختصاصی گلوبرولی

بیشتر بیماران با نفروپاتی ممبرانوس (MN) ناشی از HCT، در زمان تشخیص بیماری، GVHD فعال دارند. نفروپاتی ممبرانوس می تواند نشانه ای از یک GVHD محدود به کلیه باشد. IgG4 به طور تبیین در فرم اولیه MN غالب می باشد، در حالی که IgG3، IgG2، در انواع ثانویه آن غالب هستند. سایر بیماری های مرتبط با GVHD شامل Minimal Change Disease (MCD) و میکروآنژیوپاتی ترومبوتیک می باشد. درمان نفروپاتی ممبرانوس ناشی از HCT باید در جهت GVHD مزمن باشد که گتوکورتیکوئید درمان خط اول آن می باشد (۲۴ و ۲۵). میزان بروز پروتیینوری در حد نفروتیک در بیماران دریافت کننده HCT بین ۸-۳۰٪ می باشد. در بیماران دریافت کننده nonmyeloablative HCT، نفروپاتی ممبرانوس شایع می باشد. nonmyeloablative HCT موجب بروز بالایی از cGVHD و persistent mixed chimerism میشود که که ممکن است سبب افزایش حساسیت به سندرم نفروتیک شود. رژیم های متفاوت conditioning بروز سندرم نفروتیک را تحت تاثیر قرار می دهند. در کل ارتباط بین بد خیمی ها و بیماری های گلوبرولی طی چندین دهه شناخته شده و مکانیسم های پاتوژنتیک متعددی در آن دخیل می باشد (۲۶-۲۷). این بیماری های گلوبرولی شامل: Minimal Change (MCD) Disease، Focal Segmental Glomerulosclerosis (FSGS)، Membranoproliferative Glomerulonephritis (MPGN) و Membranous Nephropathy (MN) نفروپاتی IgA و Crescentic Glomerulonephritis می باشد (۲۸). جالب است که نفروپاتی ممبرانوس میتواند حتی بدون وجود GVHD به دنبال پیوند سلولهای رخ دهد (۲۹ و ۲۸). شکل ۳:



شکل ۱: CT اسکن کلیه نشان دهنده بزرگی یکنواخت دو طرفه کلیه ها در یک مرد ۲۳ ساله با لنفوم non-Hodgkin. بیوپسی کلیه نشان دهنده انقیتراسیون لنفوسیت ها در نسج بینابینی بود (از آرشیو خصوصی نویسندگان)

۲. درگیری کلیوی در آمیلوئیدوزیس

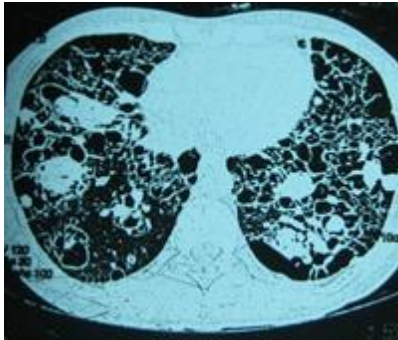
پروتئین های آمیلوئید خانواده ای از مولکولهای فیبریلاری غیر محلول هستند که از ۲۰ نوع پروتئین مختلف منشأ می گیرند. نه ویژگی های فراساختاری و نه رنگ پذیری در تکنیکهای رنگ آمیزی (کنگو رد و تیوفلاوین T) نمی توانند انواع اختصاصی آمیلوئید را از هم افتراق دهند (۱۹). بلکه شناسایی جهش های ژنتیک یا افزایش تولید یک پروتئین پیش ساز آمیلوئیدوزیک مثل Serum Amyloid A یا Immunoglobulin Free Light Chain (Ig FLC) برای افتراق مورد نیاز می باشد. ترکیبی از الکتروفورز ایمونوفیکساسیون (IFE) ادرار و سرم، FLC آمیلوئیدوزیک را در ۹۶٪ بیماران شناسایی میکند. روش های نفلومتریکی در دسترس که مقادیر کمی کاپا و لاندای سرم را اندازه گیری می کنند، FLC اینرمال را در ۷۶٪ بیماران شناسایی می کنند. ترکیبی از این سه روش می تواند این پروتئین ها را با حساسیت ۱۰۰٪ شناسایی کند (۲۰).

۳. درگیری عمدتاً گلوبرولی

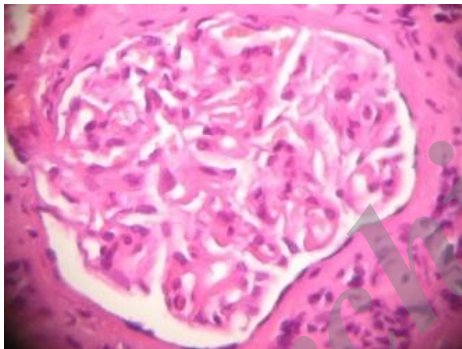
الف) بیماری رسوب ایمونوگلوبولین مونوکلونال (MIDD)

MIDD با رسوب قطعات ایمونوگلوبولین مونوکلونال به صورت رسوبات الکترون دنس در غشای پایه توبولی و گلوبرولی مشخص می شود. MIDD شامل Light Chain Deposition (LCCD) Disease، Heavy Chain Light Chain Deposition Disease (HCLD)، و Heavy Chain Deposition Disease (HCDD) می باشد. پروتیینوری، هماچوری و نارسایی کلیه تظاهرات بالینی غالب در MIDD می باشد. lymphoplasmacytic malignancy در بیش از ۵۰٪ بیماران LCDD و LHCDD و ۲۵٪ بیماران HCDD یافت می شود (۶). ترکیب الکتروفورزس ایمونوفیکساسیون پروتئین های سرم و ادرار در فقط ۸۶٪ بیماران مثبت است، در حالی که بررسی کمی FLC با نفلومتری برای یافتن قطعات کاپا و لاندای سرم در تمام بیماران اینرمال می باشد. در بیماران با LHCDD احتمال یافتن ایمونوگلوبولین های دست نخورده قابل شناسایی در خون بیشتر است. کاپا، ایزوتایپ غالب FLC در بیماری های LCDD و LHCDD می باشد. تحریک سلولهای مزانژیال توسط FLC برای تولید TGF-B مکانیسم پاتوژنتیک کلیدی برای تشکیل رسوبات

کرد کلیه حتی در بیماران با توبولوپاتی ناشی از میلوم مولتیپل و cast nephropathy می شود. میلوم مولتیپل همچنین می تواند با مکانیسم نفرت بینابینی سبب نارسایی حاد کلیه شود (۳۶-۳۴). شایعترین درگیری کلیه ناشی از پاراپروتین، myeloma cast nephropathy (MCN) می باشد. سایر موارد شامل رسوب ایمنوگلوبولین مونوکلونال غیر آمیلویدی و آمیلویدوزیس AL می باشد. نسبت ترشح آلبومین ادراری به پروتیین ادراری کمتر از ۲۵٪ شدیداً بیانگر myeloma multiple cast nephropathy با حساسیت ۹۴٪ و اختصاصیت ۹۴٪ می باشد. شکل ۵و:



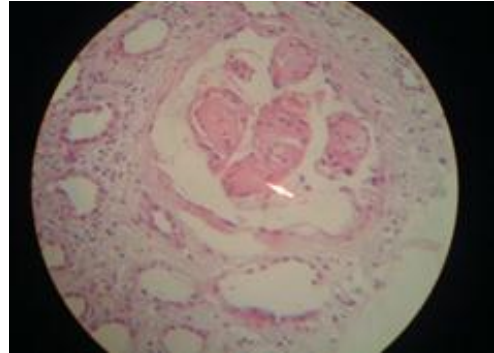
شکل ۵: سی تی اسکن از قفسه سینه مرد ۴۵ ساله تنگی نفس پیشرونده و کاهش وزن و سرفه های خلط دار. درگیری نسج بینابینی ریه با نمای ندولار واضح می باشد. بررسی میکروسکوپی نسج ریه با آمیلویدوز مطابقت داشت. بررسی های بعدی نشان دهنده افزایش رده پلاسما سل های بدخیم در مغز استخوان بود (از آرشیو خصوصی نویسندهگان).



شکل ۶: بیوپسی کلیه در یک مرد ۴۸ ساله با سابقه قبلی لنفوم non-Hodgkin درمان شده که با پروتئینوری شدید مراجع کرده بودند. رنگ آمیزی H&E (۴۰×) نشان دهنده ضخامت یکدست مویرگهای گلومرولی، و غشاء پایه بدون ارتشاح سلولی می باشد (از آرشیو خصوصی نویسندهگان).

۵. درمان های آنتی آنژیوژنیک

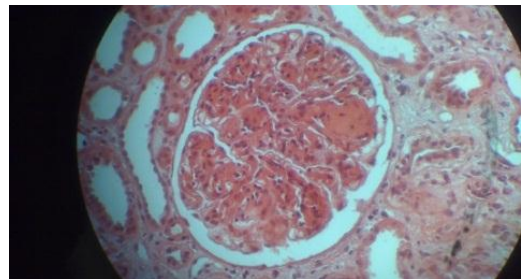
الف) سندرم افزایش فشارخون ناشی از درمان آنتی آنژیوژنیک شیمی درمانی های آنتی آنژیوژنیک، VEGF را که عامل اصلی رگزایی و متاستاز در بدخیمی ها می باشد مورد هدف قرار میدهند. به زودی مشخص شد که افزایش فشارخون عارضه جانبی اصلی این داروها میباشد (۳۸). مهار پیام رسانی VEGF باعث کاهش NO bioavailability می گردد. مهار VEGF به طور اولیه سبب کاهش NO اندوتلیال و افزایش اندوتلین - ۱ و بنابراین انقباض عروقی سیستمیک و افزایش فشار خون می شود. نقش کاهش مویرگهای ناشی از VEGF و انحراف در منحنی pressure_natriuresis نیز از ریسک فاکتور های احتمالی هستند (۳۹). شواهد قوی بر نقش اندوتلین-۱ (ET-1) به عنوان یک



شکل ۳: بیوپسی کلیه در یک مرد ۶۲ ساله با پروتئینوری نفروتیک و کاهش کارکرد کلیه ها، رنگ آمیزی H&E (۴۰×) نشان دهنده رسوب ندولار یکدست در فضای مزانزیال می باشد. که باعث بهم ریختگی انسجام گلومرولی شده است.

ج) گلومرولونفریت فیبریلاری

گلومرولونفریت فیبریلاری (FGN) و گلومرولونفریت ایمنوتاکنوئید (ITGN) دو بیماری مرتبط با هم هستند که ویژگی مشترک آنها عدم رنگ پذیری با رنگ آمیزی کنگو رد و وجود ساختمان فیبریلاری در مطالعه میکروسکوپ الکترونی میباشد. FGN ناشیابوده و همراه با رسوب ایمنوگلوبولین اولیگوکلونال IgG4 بوده و معمولا هیچ گونه اختلال پارا پروتئینمیک یا بیماری نیوپلاستیک واضح وجود ندارد. در حالی که ITGN اغلب همراه با بدخیمی های هماتولوژیک به ویژه لنفوما می باشد. کاهش سطوح کمپلمان و یک M- spike در ITGN شایع هستند. یافته های میکروسکوپ نوری در این دو بیماری از MPGN و MN تا یک فرم کرسستیک از درگیری گلومرولی متغیر می باشد (۳۱ و ۳۰). شکل ۴:



شکل ۴: بیوپسی کلیه در یک مرد ۶۸ ساله با سندرم نفروتیک و کاهش کارکرد کلیه. رنگ آمیزی Congo red (۴۰×) نشان دهنده رسوب ندولار یکدست در فضای مزانشیم بود. ولی در بررسی با نور پلاریزه درخشش سبز مشاهده نشد. مطالعات بعدی نشان دهنده زنجیره سبک ایمنوگلوبولین در سرم بود ولی بررسی مغز استخوان وجود میلوم مولتیپل را رد کرد (از آرشیو خصوصی نویسندهگان).

۴. میلوم مولتیپل

میلوم مولتیپل در کلیه با cast nephropathy مشخص میشود، ولی تشخیص آن زمانی که بیمار با نارسایی حاد کلیه مراجعه کرده و هنوز بیماری زمینه ای میلومای خود را نشان نداده است دشوار می باشد. اگر بررسی FLC سرم نشان دهنده وجود پروتیین مونوکلونال بیش از ۵۰۰ mg/dl باشد باید به توبولوپاتی ناشی از FLC به ویژه cast nephropathy شک کرد. وقتی روش ارزیابی کمی در دسترس نباشد، بررسی IFE سرم و ادرار تست غربالگری مناسب برای شناسایی FLC مونوکلونال می باشد (۳۲ و ۳۳). استفاده از رژیم های کموتراپی بر اساس bortezomib (bortezomib, doxorubicin, dexamethasone) باعث بهبود کار

را نشان دهد. سطوح کمپلمان به طور تیبیک نرمال بوده و اندوتلیویزیس بارز ترین تظاهر میکروسکوپی می باشد (۴۷-۴۵). کنترل فشارخون درمان اساسی آن می باشد و تاثیر درمانی چشمگیری در تعویض پلاسما در این بیماران مشاهده نشده است (۴۹-۴۸).

ج) درمان های آنتی آنژیوژنیک، شباهت به پره اکلامپسی

نقش VEGF در ایجاد پره اکلامپسی مشخص شده است که در این حالت Flt1 محلول با اتصال به VEGF خارج سلولی و پوشاندن رسپتورهای VEGF در سطح اندوتلیوم، حالتی کاملاً مشابه با درمان آنتی آنژیوژنیک ایجاد می کند (۵۰). درمان آنتی آنژیوژنیک با مهار کردن اثرات VEGF پودوسیت ها بر روی سلول های اندوتلیال گلومرولی مجاور می تواند سبب متلاشی شدن سد فیلتراسیون گلومرولی و پروتینوری گردد که مکانیسمی مشابه با مکانیسم پره اکلامپسی می باشد (۵۲ و ۵۱).

نتیجه گیری

درگیری کلیوی در بدخیمی ها متنوع و گمراه کننده بوده و می تواند تظاهرات متفاوتی داشته باشد. این علایم می توانند با علایم اولیه خود بیماری ترکیب شده و سبب بیشتر شدن پیچیدگی تصویر بالینی بیماری شوند. آگاهی در مورد درگیری های اختصاصی بسیار با اهمیت بوده و نیازمند همکاری مشترک بین متخصصین مختلف در این زمینه می باشد.

References

- Berns JS, Rosner MH. Onco-nephrology: What the nephrologist needs to know about cancer and the kidney. *Clin J Am Soc Nephrol* 2012; **7**(10): 1691.
- Lam AQ, Humphreys BD. Onco-nephrology: AKI in the cancer patient. *Clin J Am Soc Nephrol* 2012; **7**(10): 1692-1700.
- Christiansen CF, Johansen MB, Langeberg WJ, Fryzek JP, Sørensen HT. Incidence of acute kidney injury in cancer patients: A Danish populationbased cohort study. *Eur J Intern Med* 2011; **22**: 399-406.
- Lahoti A, Kantarjian H, Salahudeen AK, Ravandi F, Cortes JE. Predictors and outcome of acute kidney injury in patients with acute myelogenous leukemia or high-risk myelodysplastic syndrome. *Cancer* 2010; **116**: 4063-4068.
- Coppell JA, Richardson PG, Soiffer R, Martin PL, Kernan NA. Hepatic veno-occlusive disease following stem cell transplantation: Incidence, clinical course, and outcome. *Biol Blood Marrow Transplant* 2010; **16**: 157-168.
- Wadleigh M, Ho V, Momtaz P, Richardson P: Hepatic veno-occlusive disease: Pathogenesis, diagnosis and treatment. *Curr Opin Hematol* 2003; **10**: 451-462.
- Ho VT, Linden E, Revta C, Richardson PG: Hepatic veno-occlusive disease after hematopoietic stem cell transplantation: Review and update on the use of

منقبض کننده عروقی قوی در ایجاد هیپرتانسیون ناشی از درمان های آنتی آنژیوژنیک تاکید دارند، Calcium Channel Blockers (CCBs)، Angiotensin Converting Enzyme Inhibitors (ACEi) و یا Angiotensin Receptor Blockers (ARBs) درمان های انتخابی مناسب می باشند. داروهای مسدودکننده کانال کلسیمی غیر دی هیدرو پیریدینی باعث مهار CYP3A4 شده و در بیماران دریافت کننده sunitinib و sorafenib نباید از این داروها استفاده شود. (۳۹ و ۴۰). جالب است که افزایش فشار خون بیانگر مهار کافی VEGF و اثرات مناسب آنتی آنژیوژنیک و پیشگویی کننده اثرات آنتی تومورال خوب میباشد و این اثرات درمانی با مهار کننده های رسپتور اندوتلین مهار میگردد. (۴۱-۴۳). Reversible (Posterior Leukoencephalopathy Syndrome) (RPLS) عارضه نادر درمان آنتی آنژیوژنیک می باشد که با سردرد، گیجی، تشنج و کاهش بینایی تظاهر یافته و تشخیص آن با MRI می باشد که مشخصه آن ادم مغزی در ماده سفید پارینتو اکسی پیتال بوده که به صورت Diffuse Hyperintensity در T2 MRI تظاهر می یابد (۴۴).

ب) TMA مرتبط با درمان آنتی آنژیوژنیک

TMA کلیوی یک عارضه شناخته شده gemcitabine و درمان های آنتی آنژیوژنیک مثل bevacizumab و sunitinib می باشد. Gemcitabine سبب TMA کلیوی در حدود ۵/۰٪ بیماران میشود. میزان TMA در درمان های ضد VEGF بالاتر بوده و بیشتر محدود به کلیه می باشد، اما می تواند با افزایش فشارخون، همولیز میکروآنژیوپاتیکی، نارسایی کلیه و پروتینوری ساب نفروتیک خود

- defibrotide. *Semin Thromb Hemost* 2007; **33**(4): 373-388.
- Fink JC, Cooper MA, Burkhart KM, McDonald GB, Zager RA. Marked enzymuria after bone marrow transplantation: A correlate of venoocclusive disease-induced "hepatorenal syndrome". *J Am Soc Nephrol* 1995; **6**(6): 1655-1660.
- Darmon M, Guichard I, Vincent F, Schlemmer B, Azoulay E. Prognostic significance of acute renal injury in acute tumor lysis syndrome. *Leuk Lymphoma* 2010; **51**: 221-227.
- Vadhan-Raj S, Fayad LE, Fanale MA, Pro B, Rodriguez A. A randomized trial of a single-dose rasburicase versus five-daily doses in patients at risk for tumor lysis syndrome. *Ann Oncol* 2012; **23**(6): 1640-1645.
- Becker MA, Schumacher HR Jr, Wortmann RL, MacDonald PA, Eustace D. Febuxostat compared with allopurinol in patients with hyperuricemia and gout. *N Engl J Med* 2005; **353**: 2450-2461.
- Kentouche K, Zintl F, Angerhaus D, Fuchs D, Hermann J, Schneppenheim R, et.al. Von Willebrand factor-cleaving protease (ADAMTS13) in the course of stem cell transplantation. *Semin Thromb Hemost* 2006; **32**: 98-104.

13. Ardalan MR. Review of thrombotic microangiopathy (TMA), and post-renal transplant TMA. *Saudi J Kidney Dis Transpl* 2006; **17**(2): 235-244.
14. Ardalan MR, Shoja MM, Tubbs RS, Esmaili H, Keyvani H. Postrenal transplant hemophagocytic lymphohistiocytosis and thrombotic microangiopathy associated with parvovirus b19 infection. *Am J Transplant* 2008; **8**(6): 1340-1344.
15. Laskin BL, Goebel J, Davies SM, Jodele S. Small vessels, big trouble in the kidneys and beyond: Hematopoietic stem cell transplantation-associated thrombotic microangiopathy. *Blood* 2011; **118**: 1452-1462.
16. Peyvandi F, Siboni SM, Lambertenghi Deliliers D, Lavoretano S, DeFazio N. Prospective study on the behavior of the metalloprotease ADAMTS13 and of von Willebrand factor after bone marrow transplantation. *Br J Haematol* 2006; **134**(2): 187-195.
17. Buyukpamukcu M, Varan A, Aydin B, Kale G, Akata D, Yalçin B, et.al. Renal involvement of non-Hodgkin's lymphoma and its prognostic effect in childhood. *Nephron Clin Pract* 2005; **100**: c86-c91.
18. Bach AG, Behrmann C, Holzhausen HJ, Katzer M, Arnold D, Spielmann RP, et.al. Prevalence and patterns of renal involvement in imaging of malignant lymphoproliferative diseases. *Acta Radiol* 2012; **53**: 343-348.
19. Makin OS, Atkins E, Sikorski P, Johansson J, Serpell LC. Molecular basis for amyloid fibril formation and stability. *Proc Natl Acad Sci USA* 2005; **102**: 315-320.
20. Palladini G, Russo P, Bosoni T, Verga L, Sarais G. Identification of amyloidogenic light chains requires the combination of serum-free light chain assay with immunofixation of serum and urine. *Clin Chem* 2009; **55**: 499-504.
21. Nasr SH, Valeri AM, Cornell LD, Fidler ME, Sethi S, D'Agati VD, et.al. Renal monoclonal immunoglobulin deposition disease: A report of 64 patients from a single institution. *Clin J Am Soc Nephrol* 2012; **7**: 231-239.
22. Ronco P, Plaisier E, Mougenot B, Aucouturier P. Immunoglobulin light (heavy)-chain deposition disease: From molecular medicine to pathophysiology-driven therapy. *Clin J Am Soc Nephrol* 2006; **1**: 1342-1350.
23. Nasr SH, Markowitz GS, Stokes MB, Seshan SV, Valderrama E, Appel GB, et.al. Proliferative glomerulonephritis with monoclonal IgG deposits: A distinct entity mimicking immune-complex glomerulonephritis. *Kidney Int* 2004; **65**: 85-96.
24. Hu SL. The role of graft-versus-host disease in hematopoietic cell transplantation-associated glomerular disease. *Nephrol Dial Transplant* 2011; **26**: 2025-2031.
25. Chang A, Hingorani S, Kowalewska J, Flowers ME, Aneja T, Smith KD, et.al. Spectrum of renal pathology in hematopoietic cell transplantation: A series of 20 patients and review of the literature. *Clin J Am Soc Nephrol* 2007; **2**: 1014-1023.
26. Ruiz-Arguelles GJ, Gomez-Almaguer D. Nephrotic syndrome after non-myeloablative stem cell transplantation. *Br J Haematol* 2006; **132**: 801-802, author reply 802-803.
27. Troxell ML, Pilapil M, Miklos DB, Higgins JP, Kambham N. Renal pathology in hematopoietic cell transplantation recipients. *Mod Pathol* 2008; **21**: 396-406.
28. Cambier JF, Ronco P. Onco-nephrology: Glomerular diseases with cancer. *Clin J Am Soc Nephrol* 2012; **7**: 1701-1712.
29. Numata A, Morishita Y, Mori M, Saito O, Takemoto F, Ando Y, et.al. De novo postallogeic hematopoietic stem cell transplant membranous nephropathy. *Exp Clin Transplant* 2013; **11**: 75-78.
30. Sharma P, Kuperman M, Racusen L, Geetha D. Fibrillary glomerulonephritis presenting as rapidly progressive glomerulonephritis. *Am J Kidney Dis* 2012; **60**: 157-159.
31. Javaugue V, Karras A, Glowacki F, McGregor B, Lacombe C, Goujon JM, et.al. Long-term kidney disease outcomes in fibrillary glomerulonephritis: A case series of 27 patients. *Am J Kidney Dis* 2013; **62**: 679-690.
32. Hutchison CA, Batuman V, Behrens J, Bridoux F, Sirac C, Dispenziera A, Herrera GA. International Kidney and Monoclonal Gammopathy Research Group: The pathogenesis and diagnosis of acute kidney injury in multiple myeloma. *Nat Rev Nephrol* 2012; **8**: 43-51.
33. Hutchison CA, Cockwell P, Stringer S, Bradwell A, Cook M, Gertz MA, et.al. Early reduction of serum-free light chains associates with renal recovery in myeloma kidney. *J Am Soc Nephrol* 2011; **22**: 1129-1136.
34. Moreau P, Richardson PG, Cavo M, Orłowski RZ, San Miguel JF, Palumbo A, et.al. Proteasome inhibitors in multiple myeloma: 10 years later. *Blood* 2012; **120**: 947-959.
35. Ardalan MR, Shoja MM. Multiple myeloma presented as acute interstitial nephritis and rheumatoid arthritis-like polyarthritis. *Am J Hematol* 2007; **82**(4): 309-313.
36. Hutchison CA, Batuman V, Behrens J, Bridoux F, Sirac C. International Kidney and Monoclonal Gammopathy Research Group: The pathogenesis and diagnosis of acute kidney injury in multiple myeloma. *Nat Rev Nephrol* 2012; **8**: 43-51.
37. Leung N, Gertz M, Kyle RA, Fervenza FC, Irazabal MV. Urinary albumin excretion patterns of patients with cast nephropathy and other monoclonal gammopathy-related kidney diseases. *Clin J Am Soc Nephrol* 2012; **7**: 1964-1968.
38. Zhu X, Wu S, Dahut WL, Parikh CR. Risks of proteinuria and hypertension with bevacizumab, an antibody against vascular endothelial growth factor: Systematic review and meta-analysis. *Am J Kidney Dis* 2007; **49**: 186-193.
39. Facemire CS, Nixon AB, Griffiths R, Hurwitz H, Coffman TM. Vascular endothelial growth factor receptor 2 controls blood pressure by regulating nitric oxide synthase expression. *Hypertension* 2009; **54**: 652-658.
40. Izzedine H, Ederhy S, Goldwasser F, Soria JC, Milano G, Cohen A, et.al. Management of hypertension in

- angiogenesis inhibitor-treated patients. *Ann Oncol* 2009; **20**: 807-815.
41. Humphreys BD, Atkins MB. Rapid development of hypertension by sorafenib: Toxicity or target? *Clin Cancer Res* 2009; **15**: 5947-5949.
 42. Robinson ES, Khankin EV, Karumanchi SA, Humphreys BD. Hypertension induced by vascular endothelial growth factor signaling pathway inhibition: Mechanisms and potential use as a biomarker. *Semin Nephrol* 2010; **30**: 591-601.
 43. Robinson ES, Matulonis UA, Ivy P, Berlin ST, Tyburski K. Rapid development of hypertension and proteinuria with cediranib, an oral vascular endothelial growth factor receptor inhibitor. *Clin J Am Soc Nephrol* 2010; **5**: 477-483.
 44. Kappers MH, Smedts FM, Horn T, Van Esch JH, Sleijfer S. The vascular endothelial growth factor receptor inhibitor sunitinib causes a preeclampsia-like syndrome with activation of the endothelin system. *Hypertension* 2011; **58**: 295-302.
 45. Bollée G, Patey N, Cazajous G, Robert C, Goujon JM, Fakhouri F, et.al Thrombotic microangiopathy secondary to VEGF pathway inhibition by sunitinib. *Nephrol Dial Transplant* 2009; **24**: 682-685.
 46. Eremina V, Jefferson JA, Kowalewska J, Hochster H, Haas M. VEGF inhibition and renal thrombotic microangiopathy. *N Engl J Med* 2008; **358**: 1129-1136.
 47. Robinson ES, Matulonis UA, Ivy P, Berlin ST, Tyburski K, Penson RT, et.al. Rapid development of hypertension and proteinuria with cediranib, an oral vascular endothelial growth factor receptor inhibitor. *Clin J Am Soc Nephrol* 2011; **5**: 477-483.
 48. de Jesus-Gonzalez N, Robinson E, Moslehi J, Humphreys BD. Management of antiangiogenic therapy-induced hypertension. *Hypertension* 2012; **60**: 607-615, 649.
 49. Ardalan M, Rezaeifar P. Von Willebrand factor-cleaving protease activity in thrombotic microangiopathy: first report from iran. *Nephrourol Mon* 2014; **11**: 6.
 50. Maynard S, Epstein FH, Karumanchi SA. Preeclampsia and angiogenic imbalance. *Annu Rev Med* 2008; **59**: 61-78.
 51. Wu S, Kim C, Baer L, Zhu X. Bevacizumab increases risk for severe proteinuria in cancer patients. *J Am Soc Nephrol* 2010; **21**: 1381-1389.
 52. Eremina V, Quaggin SE. Biology of anti-angiogenic therapy-induced thrombotic microangiopathy. *Semin Nephrol* 2010; **30**: 582-590.

Archive of SID