

## Original Article

### Biomechanical characteristics changes with ocular response analyzer in keratoconic eyes after intrastromal corneal ring segment (keraring) implantation

Afshin Lotfi Sadigh, Mohammad Veshagh\*, Sayesdeh Zahra Poursayed Lazerjani

Department of Ophthalmology, Nikoukari Hospital, Tabriz University of Medical Sciences, Tabriz, Iran

\*Corresponding author; E-mail: mveshagh@gmail.com

Received: 10 May 2014    Accepted: 8 June 2014    First Published online: 26 February 2017

Med J Tabriz Uni Med Sciences Health Services. 2017 April;39(1):58-63

#### Abstract

**Background:** Keratoconus is a progressive and non-inflammatory cornea ectasia in central and paracentral of cornea, developed by progressive thinning and protrusion and cone formation. Despite use of spectacles and contact lens for improvement of vision, these methods were impracticability and unsatisfactory. Our aim in this study was to assess effect of Intrastromal corneal ring segment (keraring) implantation on corneal biomechanical parameters.

**Methods:** In clinical trial study, 21 keratoconic eyes with inclusion criteria were selected and placed ICRS (keraring) and biomechanical characteristics were assessed preoperation and 1 and 6 months after surgery with ocular response analyzer.

**Result:** Mean CRF and CH and difference CH-CRF measures were not significant in this study at 1 and 6 months after surgery. Mean difference of k1, k2 at 1 and 6 months after surgery were significant comparing to preoperation results ( $p=0.02$ ). IOPg and IOPcc were not significant in post operation than preoperation. Waveform score measures were significant in post operation than preoperation. Change of CH-CRF with waveform score change measures were significantly difference ( $p=0.02$ ,  $R=0.31$ ). CCT were not significant in post operation than pre operation. Changes of CCT measures had significant relation with change of IOPcc ( $p=0.02$ ,  $R=0.40$ ). Change of CCT measures had significant relation with change of CH-CRF ( $p=0.02$ ,  $R=0.11$ )

**Conclusion:** Keraring made change of corneal shape but did not changed biomechanical properties.

**Keywords:** Corneal biomechanics, Intrastromal Corneal Ring segment, Keratoconus, Ocular Response Analyzer

**How to cite this article:** Lotfi Sadigh A, Veshagh M, Poursayed Lazerjani SZ. [Biomechanical characteristics changes with ocular response analyzer in keratoconic eyes after intrastromal corneal ring segment (keraring) implantation]. Med J Tabriz Uni Med Sciences Health Services. 2017 April;39(1):58-63. Persian.

## مقاله پژوهشی

# تغییرات مشخصات بیومکانیکی قرنیه با استفاده از Ocular Response Analyzer پس از جایگذاری حلقه داخل استرومای قرنیه نوع کرارینگ در بیماران با قوز قرنیه

افشین لطفی صدیق، محمد وشاق\*، سیده زهرا پورسید لزرجانی

گروه چشم پزشکی، بیمارستان نیکوکاری، دانشگاه علوم پزشکی تبریز، تبریز، ایران  
\* نویسنده رابط؛ ایمیل: mveshagh@gmail.com

دریافت: ۱۳۹۲/۲/۲۰ پذیرش: ۱۳۹۲/۳/۱۸ انتشار برخط: ۱۳۹۵/۱۲/۸  
مجله پزشکی دانشگاه علوم پزشکی و خدمات بهداشتی - درمانی تبریز، فروردین ۱۳۹۶؛ ۳۹(۱): ۵۸-۶۳

## چکیده

**زمینه:** قوز قرنیه (کراتوکونوس) یک بیماری غیر التهابی پیشرونده است که در آن قرنیه مرکزی و اطراف مرکز دچار نازکی پیشرونده و برآمدگی شده و به شکل مخروط در می آید. علیرغم وجود روشهایی مانند عینک و لنز تماسی برای بهبود دید، این روشها در بعضی بیماران غیر عملی بوده و همراه با رضایت نیست. هدف از این طرح اثر این روش درمانی بر خواص بیومکانیکی قرنیه بیماران واجد شرایط پس از جایگذاری نوع کرارینگ می باشد.

**روش کار:** در قالب یک مطالعه کارآزمایی بالینی، ۲۱ چشم مبتلا به قوز قرنیه در صورت دارا بودن معیارهای ورود به مطالعه، انتخاب و حلقه داخل استرومای قرنیه نوع کرارینگ تعبیه گردید و خواص بیومکانیکی قرنیه بیماران قبل از عمل، و ۱ و ۶ ماه بعد از عمل با استفاده از Ocular Response Analyzer ارزیابی شد.

**یافته ها:** متوسط CRF و CH و اختلاف CH-CRF قبل از جراحی و ماه های ۱ و ۶ بعد از عمل در این بررسی معنی دار نبود. متوسط آستیگماتیسم در ماههای ۱ و ۶ بعد از عمل نسبت به قبل از عمل، معنی دار می باشد ( $p=0/02$ ). در ارزیابی IOPg و IOPcc تفاوت معنی داری در بررسی های بعد از عمل نسبت به قبل از عمل وجود نداشت. تغییرات Waveform Score در این مطالعه بعد از عمل نسبت به قبل از عمل تفاوت معنی دار داشت. در بررسی اختلاف تغییرات CH-CRF با تغییرات waveform score، رابطه معنی دار و معکوس مشاهده گردید ( $P=0/02$  و  $R=0/31$ ). ضخامت مرکز قرنیه بعد از عمل نسبت به قبل از عمل اختلاف معنی داری نداشت. همچنین در این بررسی، تغییرات ضخامت مرکز قرنیه با تغییرات IOPcc معنی دار و مستقیم است ( $P=0/02$  و  $R=0/40$ ). تغییرات ضخامت مرکز قرنیه با تغییرات ch-crf ارتباط معنی دار و مستقیم داشت ( $P=0/02$  و  $R=0/11$ ).

**نتیجه گیری:** کرارینگ با اینکه تغییراتی در شکل قرنیه ایجاد می کند ولی با این حال خواص بیومکانیکی قرنیه را تغییر نمی دهد.

**کلید واژه ها:** بیومکانیکال قرنیه، رینگ داخل استرومای قرنیه، کراتوکونوس، Ocular Response Analyzer

نحوه استناد به این مقاله: لطفی صدیق، وشاق م، پورسید لزرجانی ز. تغییرات مشخصات بیومکانیکی قرنیه با استفاده از Ocular Response Analyzer پس از جایگذاری حلقه داخل استرومای قرنیه نوع کرارینگ در بیماران با قوز قرنیه. مجله پزشکی دانشگاه علوم پزشکی و خدمات بهداشتی - درمانی تبریز. ۱۳۹۶؛ ۳۹(۱): ۵۸-۶۳.

حق تألیف برای مؤلفان محفوظ است.

این مقاله با دسترسی آزاد توسط دانشگاه علوم پزشکی و خدمات بهداشتی - درمانی تبریز تحت مجوز کرییتیو کامنز (<http://creativecommons.org/licenses/by/4.0>) منتشر شده که طبق مفاد آن هرگونه استفاده تنها در صورتی مجاز است که به اثر اصلی به نحو مقتضی استناد و ارجاع داده شده باشد.

## مقدمه

قوز قرنیه (کراتوکونوس) یک بیماری غیر التهابی پیشرونده است که در آن قرنیه مرکزی و اطراف مرکز دچار نازکی پیشرونده و برآمدگی شده و به شکل مخروط در می آید. میزان شیوع این بیماری در حد ۵۰ مورد در هر ۱۰۰۰۰۰ نفر می باشد (۱).

این بیماری معمولاً دو طرفه است اگر چه درگیری دو چشم به صورت غیر قرینه رخ می دهد. بیماری ارجحیت جنسی نداشته و تمام نژادها را درگیر می کند. شروع بیماری در سن بلوغ است که قرنیه شروع به نازک شدن و برآمدگی کرده و باعث ایجاد یک آستیگماتیسم نامنظم می شود که در طی مدت ۲۰-۱۰ سال این فرآیند ادامه می یابد تا اینکه به تدریج پیشرفت بیماری متوقف می شود (۲). تظاهر بیماری به طور مشخص به صورت اختلال دید یک طرفه ناشی از نزدیک بینی و آستیگماتیسم پیشرونده است که در ادامه نامنظم می شود. با توجه به ماهیت غیر قرینه بیماری، چشم دیگر معمولاً در ابتدا طبیعی است و نزدیک به ۵۰٪ موارد چشم طبیعی در طی ۱۶ سال به سمت قوز قرنیه پیشرفت خواهد کرد (۳). درمان موارد خفیف تا متوسط بیماری شامل عینک یا لنزهای تماسی سخت می باشد. اغلب بیماران از لنزهای تماسی سخت استفاده می کنند و می توانند لنز را بصورت رضایت بخشی تحمل کنند. مراحل شدید بیماری، بیماران با عدم تحمل لنز و مواردی که کدورت قرنیه دید کافی برای بیمار ایجاد نمی کند، نیازمند جراحی پیوند قرنیه می باشد. زمانیکه قرنیه شفاف می باشد، قطعات حلقوی داخل استرومای قرنیه، جهت منظم کردن قرنیه قابل استفاده می باشد. این حلقه های داخل استرومایی قرنیه از طریق تغییر در انحنا سطح قدامی قرنیه و مسطح کردن ناحیه مرکزی قرنیه عمل می کنند. حسن اصلی این قطعات قابل برداشت بودن آن ها، پایداری و عدم درگیری محور بینایی مرکز قرنیه است (۴). (Ocular Response Analyzer, ORA) خصوصیات بیومکانیکال قرنیه را بر اساس رابطه نیروی اعمال شده با میزان جابجایی قرنیه بررسی می کند. بر روی قرنیه پالس هوای به دقت متریک شده، ارائه شده که این پالس باعث حرکت رو به داخل قرنیه می شود، یعنی قرنیه ابتدا فلت شده و سپس به طرف داخل انحنا می یابد. با کاهش فشار، قرنیه از حالت انحنا رو به داخل برگشته، ابتدا به صورت مسطح (فلت) ثانویه شده و سپس به حالت انحنا رو به خارج اولیه خود بر می گردد. این اختلال فشار اپلینیشن رو به داخل و رو به خارج (Corneal CH Hysteresis) است که نشانگر Viscous damping در قرنیه بوده و بیانگر ظرفیت بافت قرنیه در جذب و دفع انرژی است. (CRF, Corneal Resistance Factor) معیاری از اثرات تجمعی مقاومت ویسکوز و الاستیک حاصل از جت هوا در حین تغییر شکل سطح قرنیه است و به عنوان معیاری از مقاومت کلی قرنیه در نظر گرفته می شود (۵).

در سال های اخیر استفاده از قطعات حلقوی داخل استرومای قرنیه بعنوان روشی جدید و موثر در کاهش آستیگماتیسم و منظم کردن قرنیه در بیمارانی که استفاده از لنز تماسی سخت برایشان مقدور نمی باشد، بصورت چشمگیر افزایش یافته است. با توجه به مطالعات کمی که در رابطه با این روش درمانی و نیز اثرات آن بر خواص بیومکانیکی قرنیه انجام شده است، بر آن شدیم تا اثر این روش درمانی را بر خواص بیومکانیکی قرنیه بیماران واجد شرایط پس از جایگذاری نوع کرارینگ ارزیابی نمائیم.

## روش کار

در این مطالعه کارآزمایی بالینی که بر روی ۲۱ چشم کراتوکونوس از ۲۱ بیمار انجام شد بدین گونه بود که بیماران کراتوکونوس مراجعه کننده به درمانگاه های بیمارستان نیکوکاری تبریز تحت بررسی قرار گرفته و این بیماران بر اساس معاینات بالینی و کاهش بینایی غیر قابل اصلاح با عینک و یافته های ریتینوسکوپی مشخص و بر اساس یافته های پنتاکم یا اورب اسکن مشخص، تشخیص کراتوکونوس بالینی برای آنها گذاشته می شد و در صورت دارا بودن معیارهای ورود در مطالعه شرکت داده می شدند. در ضمن از تمامی بیماران رضایت نامه آگاهانه اخذ گردید. در این مطالعه از کرارینگ در ناحیه ۵ میلی متری قرنیه استفاده شده است. معیارهای ورود به مطالعه شامل: رضایت بیمار، بدتر شدن پیشرونده دید به طوری که بیمار با لنز تماسی یا عینک کارکرد بینایی لازم برای کارهای روزانه را نداشته باشد یا در مورد استفاده از کنتاکت لنز با مشکل مواجه شده باشد، بیماران با مرکز قرنیه شفاف، ضخامت قرنیه بیشتر یا مساوی ۴۵۰ میکرومتر در محل برش، فقدان وجود بیماری خود ایمنی منتشر یا موضعی و سابقه تروما و یا کراتیت یا گلوکوم (۷). از میان جمعیت بیماران کراتوکونوس مراجعه کننده موارد مناسب طبق تعاریف بالا جدا و مطالعه روی آنها صورت می گیرد. مطابق با Amsler-krumeich classification شدت کراتوکونوس در بیماران طبقه بندی گردید. از ۲۱ چشم مبتلا به کراتوکونوس ۱۴ چشم (۶۶/۶٪) در گرید ۲ و تعداد ۷ چشم (۳۳/۳٪) گرید ۳ بوده و وارد مطالعه شدند. مطالعات آماری تمام داده ها با استفاده از نرم افزار SPSS-17 مورد تجزیه و تحلیل قرار گرفته و پس از انجام آزمون های آماری Wilcoxon (برای مقایسه دو متغیر) و Spearman (برای رابطه دو متغیر)، مقدار  $P < 0.05$  از نظر آماری معنی دار تلقی گردید. از تمامی بیماران بعد از توضیح پژوهش و اهداف آن رضایت کتبی جهت شرکت در مطالعه گرفته شد. به تمامی بیماران اطلاع داده شد که شرکت در مطالعه کاملاً اختیاری بوده و در هر مرحله از مطالعه که تمایل داشته باشند، می توانند از مطالعه کنار بروند. به بیماران همچنین اطمینان داده شد که تمامی اطلاعات آن ها محرمانه بوده و در جایی نام و نشانی از آن

اول بعد از عمل نسبت به قبل از عمل کاهش داشته و در ماه ۶ بعد از عمل مختصری افزایش داشته است. نیز اختلاف CH-CRF در مطالعه ما معنی دار نبود. میانگین CRF قبل از جراحی و ماه های ۱ و ۶ بعد از عمل به ترتیب  $6/30 \pm 2/21$  و  $5/99 \pm 1/42$  و  $6/34 \pm 1/25$  می باشد و میانگین CH قبل از جراحی و ماه های ۱ و ۶ بعد از عمل به ترتیب  $7/26 \pm 1/88$  و  $6/83 \pm 1/47$  و  $7/09 \pm 1/40$  می باشد. مقدار متوسط اختلاف CH-CRF قبل از جراحی و ماه های ۱ و ۶ بعد از عمل به ترتیب  $0/99 \pm 1/32$  و  $0/84 \pm 1/29$  و  $0/76 \pm 0/95$  می باشد که به صورت نمودار خطی در نمودار ۱ نشان داده شده است. این نشانگر عدم ثبات قرنیه بعد از جاگذاری کرارینگ در مطالعه حاضر می باشد. در ارزیابی IOPg و IOPcc تفاوت معنی داری قبل از عمل و بررسی های بعد از عمل وجود نداشت. میانگین IOPg قبل از عمل و بعد از جراحی در ماههای اول و ششم، به ترتیب  $10/64 \pm 4/44$  و  $10/53 \pm 2/72$  و  $10/81 \pm 3/21$  می باشد. میانگین IOPcc قبل از عمل و بعد از جراحی در ماههای اول و ششم به ترتیب  $13/81 \pm 3/21$  و  $14/01 \pm 3/31$  و  $13/81 \pm 3/21$  و  $14/01 \pm 3/31$  بود. Waveform score در این مطالعه، بعد از عمل نسبت به قبل از عمل تفاوت معنی دار داشت و مقادیر قبل از عمل و ماه های ۱ و ۶ بعد از عمل به ترتیب  $2/57 \pm 0/57$  و  $2/28 \pm 0/49$  و  $3/96 \pm 0/59$  می باشد. ضخامت مرکزی قرنیه، بعد از عمل نسبت به قبل از عمل اختلاف معنی داری نداشته است و مقادیر آن قبل از عمل و ماه های ۱ و ۶ بعد از عمل به ترتیب  $470/85 \pm 31/20$  و  $469/14 \pm 34/42$  و  $469/90 \pm 32/16$  می باشد. در بررسی اختلاف تغییرات CH-CRF با تغییرات waveform score در این مطالعه رابطه معنی دار و معکوس مشاهده گردید ( $R=0/31$ ) ( $p=0/02$ ) (نمودار ۲) و همچنین در بررسی، ارتباط تغییرات ضخامت مرکزی قرنیه با تغییرات IOPcc معنی دار و مستقیم است ( $R=0/40$  و  $P=0/02$ ). ارتباط تغییرات ضخامت مرکزی قرنیه با تغییرات ch-crf ارتباط معنی دار و مستقیم داشت ( $R=0/11$  و  $P=0/02$ ).

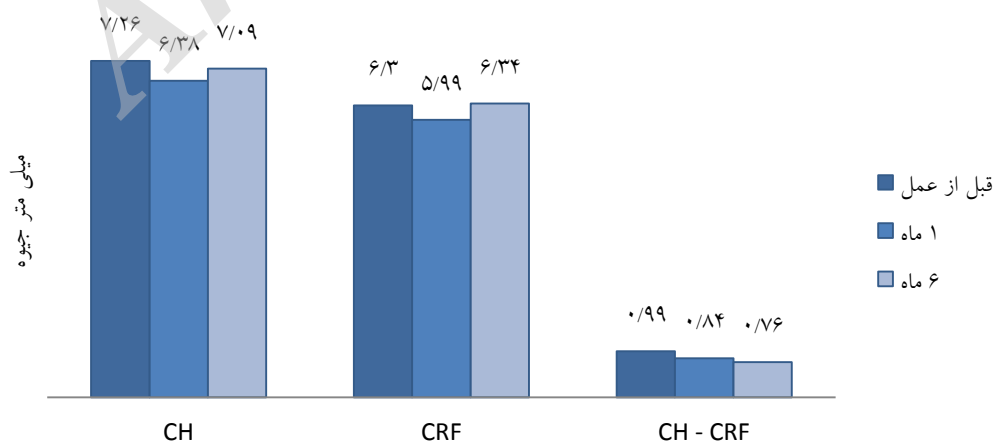
ها ذکر نخواهد شد. این مطالعه در کمیته منطقه ای اخلاق دانشکده علوم پزشکی تبریز طرح و به تصویب رسید و در پایگاه کارآزمایی های بالینی ایران، با کد IRCT2013071510143N2 ثبت گردید.

## یافته ها

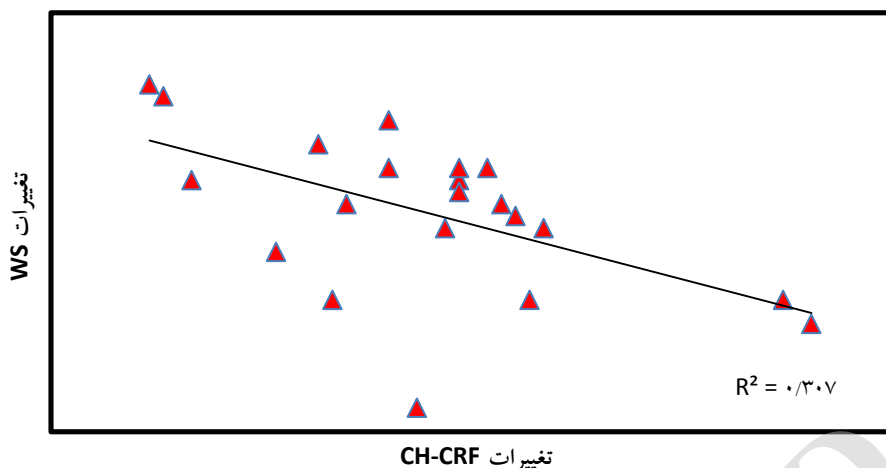
هدف اصلی از این مطالعه، تغییرات مشخصات بیومکانیکی قرنیه با استفاده از ORA پس از جایگذاری حلقه داخل استرومای قرنیه نوع کرارینگ در بیماران با قوز قرنیه می باشد. تعداد کل شرکت کنندگان در این مطالعه ۲۱ نفر بود. تعداد ۱۱ نفر مذکر ( $52/4\%$ ) و ۱۰ نفر ( $47/6\%$ ) مونث بودند. میانگین سنی بیماران  $27/8$  سال با انحراف از معیار  $7/80$  می باشد. در این میان میانگین سنی خانمها  $26/20$  سال و میانگین سنی آقایان  $29/27$  سال می باشد. دید اصلاح نشده (LogMAR UCVA) و بهترین دید اصلاح شده (LogMAR BCVA) و  $K1$  و  $K2$  و آستیگماتیسم، قبل و ۱ ماه بعد از جراحی اختلاف معنی دار داشتند ولی بین ۱ و ۶ ماه بعد از جراحی تفاوت معنی داری نداشتند. دید اصلاح نشده، قبل از عمل و ماه ۱ و ۶ بعد از عمل به ترتیب  $0/80 \pm 0/23$  و  $0/66 \pm 0/28$  و  $0/66 \pm 0/29$  ( $p=0/04$ ) و متوسط بهترین دید اصلاح شده، قبل از عمل و ماه ۱ و ۶ بعد از عمل به ترتیب  $0/39 \pm 0/18$  و  $0/21 \pm 0/19$  و  $0/20 \pm 0/19$  ( $p<0/001$ ) بود.

متوسط  $K1$  قبل از عمل و در ماههای ۱ و ۶ بعد از عمل به ترتیب  $50/89 \pm 3/05$  و  $47/81 \pm 2/59$  و  $47/87 \pm 2/62$  می باشد ( $p<0/001$ ) و متوسط  $K2$  قبل از عمل و در ماههای ۱ و ۶ بعد از عمل به ترتیب  $46/93 \pm 2/92$  و  $44/84 \pm 2/33$  و  $44/78 \pm 2/32$  بود ( $p=0/001$ ) و نیز متوسط آستیگماتیسم قبل از عمل و در ماههای ۱ و ۶ بعد از عمل به ترتیب  $3/96 \pm 1/60$  و  $2/97 \pm 2/08$  و  $2/90 \pm 2/05$  بود.

هر چند در این مطالعه CH و CRF اختلاف معنی دار بعد از عمل نسبت به قبل از عمل نداشتند اما متوسط مقدار آن در ماه



نمودار ۱: مقایسه میانگین قبل از عمل و بعد از عمل (ماه ۱ و ۶) متغیرهای CH, CRF, CH-CRF



نمودار ۲: رگرسیون خطی تغییرات CH-CRF با تغییرات WS

## بحث

قبل از استفاده از ORA در سال ۲۰۰۵، خصوصیات بیومکانیکی قرنیه کراتوکونوسی بصورت *Invitro* بررسی شده است. مطالعات اولیه نشان داده است که قرنیه های کراتوکونوسی نسبت به قرنیه های نرمال ضعیف تر و شل تر هستند. امروزه مشخص شده است که قرنیه های کراتوکونیک، CH پایینی دارند و قرنیه های نرمی هستند چون مدل الاستیکی پایینی دارند.

در مطالعه انجام گرفته حدت بینایی اصلاح نشده وحدت بینایی اصلاح شده به صورت معنی داری بهبود داشته است. نیز در کراتومتری قرنیه بیماران در محور فلت و در محور استیپ و اختلاف این دو بعد از تعبیه رینگ به طور معنی داری کاهش داشته است. در این مطالعه اختلاف معنی داری در پارامترهای بیومکانیکال قرنیه، بعد از جایگذاری رینگ داخل قرنیه نسبت به قبل از عمل وجود نداشت. هر چند در ماه اول کاهش داشته و در ماه ۶ افزایش داشته و به مقدار قبل از عمل نزدیک شده ولی این اختلاف معنی دار نبوده است. و در مطالعه انجام شده رابطه معنی دار و معکوس بین تغییرات WS با تغییرات اختلاف CH-CRF وجود داشته است. همچنین در بررسی تغییرات ضخامت مرکزی قرنیه با تغییرات IOPcc معنی دار و مستقیم است و تغییرات ضخامت مرکزی قرنیه با تغییرات *ch-crf* ارتباط معنی دار و مستقیم داشت.

کاهش CH و CRF در ماه اول به دلیل ایجاد برش شعاعی و کاهش ویسکوالاستیسیته قرنیه به علت دستکاری جراحی بوده است. اما بتدریج به مقادیر قبل از عمل در ماه ۶ نزدیک شده است. در مورد کاهش پیشرونده CH-CRF طی ۶ ماه هر چند معنی دار نبوده است احتمالاً به علت عدم ایجاد ثبات در وضعیت بیومکانیکال قرنیه می باشد که توصیه می گردد در مطالعه ای دیگر میزان کاهش اختلاف CH-CRF در مقایسه با بیماران کراتوکونوسی که تحت هیچ درمانی نبوده اند، صورت گیرد، که

می تواند در تعیین پیشرفت بیماری، به عنوان معیار جدید مطرح شود. در این مطالعه کرارینگ نتوانسته باعث ثبات دو وضعیت بیومکانیکال قرنیه شود.

تغییر در Waveform score می تواند ناشی از تغییر در شکل قرنیه و افزایش ویسکوالاستیسیته آن باشد البته از آنجایی که دسترسی به کراتوکونوس میچ اندکس (Keratoconus Match Index) برای ما مقدور نبود چنین تغییری نمی تواند مورد بحث قرار گیرد و همچنین رابطه این تغییر با CH-CRF قابل پیشگویی نمی باشد. در مطالعه ما کرارینگ با اینکه تغییراتی در شکل قرنیه ایجاد کرد ولی با این حال خواص بیومکانیکی قرنیه را تغییر نداد. مطالعات مشابهی در این زمینه وجود دارد:

در سال ۲۰۰۹ Dauwe و همکاران در مطالعه ای با عنوان "پاسخ بیومکانیکال و مورفولوژی قرنیه در بکارگیری رینگ داخل استرومای قرنیه در بیماران کراتوکونوس" که در یک مطالعه گذشته نگر بر روی ۱۸ چشم از ۱۸ بیمار انجام شد، گزارش کردند که خواص بیومکانیکال قرنیه در تعبیه رینگ داخل قرنیه تغییر نمی کند و هیچ اختلاف معنی داری بین متوسط CH یا متوسط CRF قبل و بعد جراحی وجود ندارد (۴).

در سال ۲۰۱۱ Gorgun و همکاران در مطالعه ای با عنوان "تاثیر کاشت رینگ داخل استرومای قرنیه بر روی پارامترهای بیومکانیکال قرنیه در چشم های مبتلا به کراتوکونوس" در مطالعه ای آینده نگر که بر روی ۱۷ چشم از ۱۳ بیمار انجام شد، نشان دادند که CRF بصورت گذرا (ماه اول و ماه سوم) کاهش پیدا می کند ولی CH تغییری نمی کند. در عین حال هم CH و هم CRF در پیگیری طولانی مدت (ماه ۶ و سال ۱ و ۲) تغییری نمی کند (۷). در سال ۲۰۱۲ دیوید و همکارانش در مطالعه ای با عنوان "تغییرات بیومکانیکال قرنیه بعد از تعبیه رینگ داخل قرنیه در بیماران کراتوکونوس" در مطالعه ای گذشته

چشم (۰/۶۸) یک تا چهار خط افزایش در دید تصحیح شده در آخرین فالوآپ داشتند و تنها در دو چشم مبتلا به کراتوکونوس پیشرفته کاهش تا دو خط داشتند. علی رغم کاهش در دید تصحیح شده این بیماران، آنها رینگ داخل قرنیه را خارج نکردند زیرا دید تصحیح نشده آنها افزایش داشته است (۱۰). در مطالعه جیمز و همکاران در سال ۲۰۱۰ با عنوان "تغییرات بیومکانیکال در کراتوکونوس" بیان شد که بیشتر خصوصیات بیومکانیکال چشم های کراتوکونوس به طور معنی داری متفاوت از چشم های نرمال مخصوصا در هنگام اپلاتیشن می باشد ( $p < 0/001$ ). با افزایش شدت کراتوکونوس قرنیه نازکتر می شود و سرعت مقرر شدن آن پس از اپلاتیشن سریعتر می شود ( $p = 0/01$ ) (۱۱).

### نتیجه گیری

جایگذاری رینگ داخل استرومای قرنیه به طور قابل توجه حدت بینایی اصلاح نشده و حدت بینایی اصلاح شده را در بیماران مبتلا به کراتوکونوس افزایش می دهد و یک روش موثر و سالم در بین بیماران انتخاب شده می باشد. هر چند تغییراتی در شکل قرنیه ایجاد می کند، اما تاثیر معنی داری بر روی پارامترهای بیومکانیکال قرنیه در بررسی کوتاه مدت بعد از جراحی ندارد.

نگر بر روی ۴۵ چشم از ۳۵ بیمار انجام شد، گزارش کردند که هیچ تغییر معنی داری در CH و CRF در ماه اول بعد از جراحی وجود ندارد. اما تغییرات معنی داری در پارامترها CH سه ماه بعد جراحی ( $P = 0/03$ ) و CRF شش ماه بعد جراحی ( $P = 0/02$ ) وجود داشت. همچنین، چندین آنالیز نشان داد که ارتباط معنی داری بین دید دور تصحیح شده در ماه اول بعد جراحی با کراتومتري متوسط قبل جراحی و اختلاف بین CH و CRF قبل عمل وجود دارد ( $P < 0/01$ ) (۸). در مطالعه در سال ۲۰۱۰ دیوید و همکاران با عنوان "تغییرات آستیگماتیسم در بیماران مبتلا به کراتوکونوس با رینگ داخل استرومای قرنیه" بیان کردند بهبود معنی دار بینایی ( $p = 0/03$ )، فلت شدن معنی دار سترال قرنیه ( $p = 0/03$ ) و کاهش معنی دار در آستیگماتیسم مانیفست ( $p < 0/01$ ) وجود دارد (۹). مطالعه افکان و همکاران در سال ۲۰۰۷ با عنوان نتایج یک سال بعد از تعبیه رینگ داخل استرومای قرنیه (کرارینگ) با بکارگیری فمتوسکند لیزر در بیماران مبتلا به کراتوکونوس نشان داد که دید تصحیح نشده در ۴۷ چشم قبل از کاشت رینگ داخل استرومای قرنیه ۲۰/۴۰ یا بدتر بود (۹۴٪ رنج بین شمارش انگشت تا ۲۰/۳۰). در حالی که در آخرین فالوآپ، ۱۴ چشم از ۵۰ چشم دید تصحیح نشده ۲۰/۴۰ یا بهتر داشتند (رنج بین شمارش انگشت تا ۲۰/۲۵). در مجموع، ۹ چشم همان دید تصحیح شده قبل از جراحی رو داشتند، در حالی که ۳۹

### References

- Gregory L, Skuta L, Cantor J, Weiss S. External Disease and cornea: *American academy of ophthalmology, Basic and clinical science course*. San Francisco. 2010-2011: 296-300.
- Krachmer JH, Mannis MJ, Holland EJ. *Cornea: Fundamentals, diagnosis and Management*. 3<sup>rd</sup> ed. USA. 2005: 1893-1895.
- Kanski JJ. *Clinical ophthalmology: Systematic Approach*. 6<sup>th</sup> ed. Windsor. 2007: 288-290.
- Caroline D, David T, Cynthia J, Roberts A, Kérautret MJ, Fournier P, et al. Biomechanical and morphological corneal response to placement of intrastromal corneal ring segments for keratoconus. *Journal Cataract refractive Surgery* 2009; **35**(10): 1761-1767. doi: 10.1016/j.jcrs.2009.05.033
- Luz A, Fntes B, Ramos IC, Lopes B, Correia F, Schor P, et al. Evaluation of ocular biomechanical indices to distinguish normal from keratoconus eyes. *International Journal of KCN and Ectatic Corneal Disease* 2012; **1**(3): 145-150.
- Schweitzer C, Roberts CJ, Mabmoud AM, Collin J, Maurice-Tison S, Kerautret J. Screening of form fruste keratoconus with the Ocular Response Analyzer. *IVOS* 2010; **51**(5): 2403-2410.
- Gorgun E, Kucumen RB, Yenerel NM. Influence of intrastromal corneal ring segment implantation on corneal biomechanical parameters in keratoconic eyes. *Journal of ophthalmology* 2011; **55**(5): 467-471.
- Pinero DP, Alio JL, Barraquer RI, Michael R. Corneal Biomechanical Changes after Intracorneal Ring Segment Implantation in Keratoconus. *Cornea* 2012; **31**(5): 491-499.
- Pinero D, Alio JL, Teus MA, Barraquer RI, Michael R. Modification and refinement of astigmatism in keratoconic eyes with intrastromal corneal ring segments. *J cataract refracts surgery* 2010; **36**(9): 1562-1572. doi: 10.1016/j.jcrs.2010.04.029
- Coskunseven E, Kymionis GD, Tsikis NS, Atun S, Arsalan E, Jankov MR, et al. One-year results of intrastromal corneal ring segment implantation (keraring) using femtosecond laser in patients with keratoconus. *Am J ophthalmology* 2008; **145**(5): 775-779. doi: 10.1016/j.ajo.2007.12.022
- Wolffsohn J, Safeen S, Shah S. change of corneal biomechanics with keratoconus. *Cornea* 2012; **31**(8): 849-854.