

## Original Article

### Effect of hydro alcoholic extract of pumpkins seed on the renal and hepatic serum variables and histological changes in adult female rats

Samaneh Motamed Jahromi 

School of Medical Science, Jahrom University of Medical Sciences, Jahrom, Iran, Educational Development Center, Bandarabas University of Medical Sciences, Bandarabas, Iran

\*Corresponding author; E-mail: Sanammorsal400500@yahoo.com

Received: 26 February 2017 Accepted: 21 May 2017 First Published online: 5 March 2019  
Med J Tabriz Uni Med Sciences Health Services. 2019 April-May; 41(1):82-91

#### Abstract

**Background:** The nature is a rich source of medicinal compounds in plants. Some of them are hidden in plants. Pumpkin seeds have long been used in Traditional medicine of many countries. Due to the unavailability of sufficient scientific evidence on the effects of this substance on the liver and kidneys, this study was designed.

**Methods:** In this experimental study, 40 rats immature Wistar (in the range of weight  $10 \pm 180$  g and the age of 60 days) and divided into 5 groups of 8 animals: three experimental groups, control and sham groups. Extract the experimental groups (20, 50, 100 mg dose of pumpkin seed extract kg) was injected intraperitoneally for 21 consecutive days. One day after the last injection blood samples from rats to evaluate serum levels of ALT, AST, ALP, total protein, albumin, bilirubin, uric acid, creatinine and liver and kidney were removed for histological studies.

**Results:** No significant changes in serum levels of ALT, AST, total protein, albumin, bilirubin, uric acid, creatinine compared was found in experimental group. The serum ALP 3 in the experimental group had a significant decrease. Totally, no changes were observed in liver tissue but the diameter of the Boman's capsule and the glomerulus and kidney cortex in the experimental group had a significant decrease.

**Conclusion:** Extract of pumpkin seeds has been able to significantly reduce the serum ALP and as well as on kidney tissue to reduce the diameter of glomeruli and Bowman's capsule and the cortex.

**Keyword:** Kidney- Liver- Mature -Pumpkin Seeds- Rats.

**How to cite this article:** Motamed Jahromi S. [Effect of hydro alcoholic extract of pumpkins seed on the renal and hepatic serum variables and histological changes in adult female rats.]. Med J Tabriz Uni Med Sciences Health Services. 2019 April-May;41(1):82-91. Persian.

## مقاله پژوهشی

## اثر عصاره هیدرو الکی تخمه کدو تنبل بر میزان متغیرهای کلیوی و کبدی و تغییرات بافتی این دو ارگان در موشهای صحرایی ماده بالغ

سمانه معتمد جهرمی\*

دانشکده پزشکی، دانشگاه علوم پزشکی جهرم، جهرم، ایران، مرکز مطالعات و توسعه آموزش علوم پزشکی، دانشگاه علوم پزشکی بندرعباس، بندرعباس، ایران  
\* نویسنده مسول؛ ایمیل: Sanammorsal400500@yahoo.com

دریافت: ۱۳۹۵/۱۲/۸ پذیرش: ۱۳۹۶/۲/۳۱ انتشار برخط: ۱۳۹۷/۱۲/۱۴  
مجله پزشکی دانشگاه علوم پزشکی و خدمات بهداشتی - درمانی تبریز. فروردین و اردیبهشت ۱۳۹۸؛ ۴۱(۱): ۸۲-۹۱

## چکیده

**زمینه:** طبیعت، منبعی غنی از ترکیبات دارویی می باشد که بخشی از آنها در گیاهان نهفته اند. تخمه کدو تنبل به مدت طولانی در طب سنتی بسیاری از کشورها استفاده می شود. با توجه به در دسترس نبودن شواهد علمی کافی در خصوص میزان تأثیر این ماده بر کبد و کلیه این تحقیق طراحی و اجرا گردید. **روش کار:** در این تحقیق تجربی ۴۰ سر موش صحرایی ماده بالغ از نژاد ویستار (در محدوده‌ی وزنی  $10 \pm 180$  گرم و سن ۶۰ روز) انتخاب و به طور تصادفی به ۵ گروه ۸ تایی: سه گروه تجربی، کنترل و شش تقسیم شدند. به گروه‌های تجربی عصاره (با دوزهای ۲۰، ۵۰، ۱۰۰ میلی گرم بر کیلوگرم وزن بدن عصاره هیدروالکی تخمه کدو تنبل) به مدت ۲۱ روز متوالی به صورت درون صفاقی تزریق شد. یک روز بعد از آخرین تزریق خونگیری از موشها جهت بررسی سطح سرمی ALP، AST، ALT، پروتئین تام، آلبومین، بیلی روبین، اسید اوریک، کراتینین به عمل آمد و کبد آنها نیز برای مطالعات بافت شناسی برداشته شد.

**یافته ها:** در بررسی های انجام شده، تغییر معنی داری در سطح سرمی ALT، AST، پروتئین تام، آلبومین، بیلی روبین، اسید اوریک، کراتینین نسبت به گروه کنترل مشاهده نگردید. میزان سرمی ALP در گروه تجربی ۳ نسبت به گروه کنترل کاهش معنی دار را نشان داد. از نظر مطالعات بافتی تغییری در بافت کبد مشاهده نشد ولی قطر کپسول بومن و گلومرول و بخش قشری کلیه در گروه تجربی ۲ و ۳ نسبت به گروه کنترل کاهش معنی داری را نشان می دهد. **بحث و نتیجه گیری:** عصاره تخمه کدو تنبل توانسته است میزان سرمی ALP را به طور معنی دار کاهش دهد و همچنین بر روی بافت کلیه گروه تجربی ۲ و ۳ باعث کاهش قطر کپسول بومن و گلومرول و بخش قشری شده است.

**کلید واژه ها:** بالغ، تخمه کدو، کلیه، کبد، موش صحرایی

نحوه استناد به این مقاله: معتمد جهرمی س. اثر عصاره هیدرو الکی تخمه کدو تنبل بر میزان متغیرهای کلیوی و کبدی و تغییرات بافتی این دو ارگان در موشهای صحرایی ماده بالغ. مجله پزشکی دانشگاه علوم پزشکی و خدمات بهداشتی - درمانی تبریز. ۱۳۹۸؛ ۴۱(۱): ۸۲-۹۱

حق تألیف برای مؤلف محفوظ است.

این مقاله با دسترسی آزاد توسط دانشگاه علوم پزشکی و خدمات بهداشتی - درمانی تبریز تحت مجوز کرییتیو کامنز (<http://creativecommons.org/licenses/by/4.0>) منتشر شده که طبق مفاد آن هرگونه استفاده تنها در صورتی مجاز است که به اثر اصلی به نحو مقتضی استناد و ارجاع داده شده باشد.

## مقدمه

از جمله خواص کدو، ادرار آور و برطرف کننده ی یرقان می باشد. کدو حلوایی سینه را نرم می کند و تب بر می باشد. برای درمان کم خوابی مفید است و بافت های بدن را مستحکم می کند و قوای جسمی و روحی را افزایش می دهد. طبیعتی سرد دارد و تسکین دهنده ی صفرا است. آب کدوی خام سرشار از ویتامین های B3, B2, B1 و نیاسین و همچنین دارای مواد معدنی قلیایی، کلسیم و پتاسیم است. ضمامد کوبیده ی کدو برای سردرد و درد شقیقه بسیار سودمند است. خوردن روغن کدو برای معالجه ی افسردگی و تشنج بسیار مفید است (۱۰). کدو دارای مقدار زیادی ماده ضد سرطان و آنتی اکسیدان به نام کاروتنوئید می باشد. پوست کدو در درمان بواسیر، خون ریزی معده و روده مفید است (۱۱).

با توجه به تمام موارد فوق تاکنون و کمبود منابع (فقدان یا کمبود تحقیقات انجام شده) اثر مصرف بالای کدو بر پارامترهای بدن مورد مطالعه قرار نگرفته است، لذا هدف این تحقیق بررسی اثر عصاره هیدرو الکلی تخمه کدو در دوزهای بالا بر بافت کلیه و کبد و آنزیم های کبدی و کلیوی است.

## روش کار

این مطالعه از نوع علوم پایه می باشد که به صورت یک مطالعه تجربی و کاربردی با جامعه پژوهش موش های صحرایی ماده بالغ نژاد ویستار انجام گردید. در این مطالعه جهت رسیدن به نتایج به بررسی سطح سرمی ALT, AST, ALP, پروتئین تام، آلبومین، بیلی روبین، اسید اوریک، کراتینین پرداخته و کلیه و کبد آنها نیز برای مطالعات بافت شناسی برداشته شد. رعایت ملاحظات اخلاقی از قبیل مطالعه بر روی نمونه حیوانی به جای نمونه انسانی، مراقبت و رعایت نظافت موشها در طول دو هر مطالعه و بیهوشی سریع و مرگ بدون درد موشهای صحرایی انجام گردید.

در این تحقیق حجم نمونه به روش نمونه گیری آسان انتخاب و با استفاده از جدول اعداد تصادفی موش های نمونه بین گروه ها تقسیم شدند. حیوانات به صورت تجربی و به تعداد ۴۰ سرموش صحرایی ماده بالغ نژاد ویستار در محدوده ی وزنی  $10 \pm 180$  گرم و سن ۶۰ روز به صورت جداگانه و به طور تصادفی به ۵ گروه ۸ تایی شامل گروه های تجربی ۲، ۳ و ۴ کنترل و شش تقسیم شدند.

موشهای صحرایی از مرکز پرورش خانه حیوانات دانشگاه آزاد اسلامی واحد جهرم تهیه شد و در همین مرکز کارهای عملی انجام گرفت. غذای مصرفی آن ها به صورت آماده تهیه شد که به آن ها Pellet می گویند. از آب لوله کشی شده جهت تأمین آب مصرفی حیوانات استفاده شد. درجه حرارت محیط نگهداری

طبیعت، منبعی غنی از ترکیبات دارویی است که بخشی از آنها در گیاهان نهفته اند. به طوری که از هزاران سال پیش این گیاهان کاربرد زیادی به عنوان داروهای سنتی داشته اند. اخیراً در کشورهای در حال توسعه به دلیل اثرهای جانبی داروهای سنتزی، استفاده از داروهای گیاهی در درمان انواع بیماریها و استفاده از آنتی اکسیدانهای طبیعی در کارخانه های مواد غذایی مورد توجه زیادی قرار گرفته است و تحقیقات در زمینه استخراج ترکیب های فعال بیولوژیکی از گیاهان به سرعت در حال انجام می باشد (۱).

تخمه کدو تنبل حاوی ۹۴ گرم آب، ۱/۱ گرم پروتئین، ۰/۱ گرم چربی، ۶/۳ گرم نشاسته، ۲۸ میلی گرم کلسیم، ۳۰ میلی گرم فسفر، ۰/۴ میلی گرم آهن، ۲/۲ میلی گرم پتاسیم، ۴۰۰ واحد ویتامین A، ۰/۰۵ میلی گرم ویتامین B1، ۰/۰۹ میلی گرم ویتامین B2، ۱ میلی گرم ویتامین B3، ۲۲ میلی گرم ویتامین C و همچنین یک منبع خوب روی و اسیدهای چرب غیر اشباع و فیتواسترول ها ( $\beta$ -sitosterol) است. اسیدهای چرب در دانه کدو تنبل شامل اسید پالمیتیک، اسید استریک، اسید اولئیک و اسید لینولئیک می باشد و همچنین دارای پروتئین ها، ویتامین ها، آنتی اکسیدان، کاروتنوئیدها و توکوفرول غنی می باشد. مشخص شده که این ترکیبات بر بافت های بدن اثرات مثبت دارند (۲، ۳). کدو تنبل به مدت طولانی در طب سنتی بسیاری از کشورها، از جمله چین، آرژانتین، هند، مکزیک، برزیل و کره استفاده می شود (۴). کدو تنبل و دانه ی آن، یک غذای معروف بومی سرخپوستان آمریکایی است و دارای خواص درمانی و تغذیه ای منحصر به فرد است. دانه کدو تنبل در برخی از غذاهای اروپایی، به طور عمده در بخش های جنوبی، اتریش، مجارستان و اسلوانی استفاده می شود. امروزه تولید کنندگان تجاری کدو تنبل، ایالات متحده، مکزیک، هند و چین می باشند (۵).

مطالعه Salimi و همکاران نشان داد که بعلت اثرهای جانبی داروهای شیمیایی، حساسیت افراد زیادی به برخی از این داروها و مقاوم شدن بسیاری از بیماریها در برابر داروهای شیمیایی نظر محققان به استفاده از فرآورده های گیاهی در زمینه های مختلف معطوف شده است (۶). گیاهان دارویی به گروهی از گیاهان گفته می شود که دارای ماده مؤثره است و در درمان اکثر بیماریها یا پیشگیری از بروز آنها مورد استفاده قرار می گیرد (۷). دانشمندان در بسیاری از کشورها با شتابی وصف ناپذیر برای شناسایی گیاهان دارویی، خواص و ترکیبات آنها در تلاشند. کشور ما ایران به دلیل تنوع آب و هوایی، مکان مناسبی برای رویش گیاهان دارویی است (۸). همچنین در طب سنتی به عنوان دانشی که از میراث گذشتگان به ما رسیده و مبتنی بر طبیعت است، گیاهان دارویی جایگاه ویژه ای دارند (۷).

مراحل انجام شده ۱۶ گرم عصاره خشک به دست آمد و بقیه تقاله بوده است، پس عصاره حاصل به دست آمده ۱۶ درصد است. در نهایت دوز کشنده دارو تعیین گردید و سپس دوزهای حداقل و متوسط و حداکثر تزریق شد (۱۲).

#### بررسی میکروسکوپی بافت کلیه و کبد:

پس از خونگیری ناحیه شکمی برش زده شد و کبد و کلیه توسط اسکالپل و پنس از بافت های چربی اطراف جدا گردید. کبد و کلیه تمامی حیوانات جدا و با سرم فیزیولوژی شستشو داده شدند، سپس هر کدام از آنها وارد یک شیشه حاوی فرمالین ۱۰٪ کرده و برای مدت ۱۴ روز در محلول فرمالین نگهداری شدند. سپس کبد و کلیه ها به صورت جداگانه به آزمایشگاه بافت شناسی بیمارستان شهید مطهری جهرم جهت تهیه لام ارسال می-گردید.

اسلایدهای تهیه شده از بخش های مختلف بافتهای کبد و کلیه به صورت جداگانه امکان مطالعه بافتی را فراهم نمود. در هر اسلاید به ترتیب میزان احتقان و پرخونی عروق، آترزی بافتی، میانگین اندازه لوله های کلیوی و میزان تخریب بافت کبدی (برخی از پارامترهای بافتی کبد شامل از بین رفتن نظم رو به مرکز هپاتوسیت ها، پرخونی، اتساع وریدها، نکروز هپاتوسیت ها، تجمع سلول های کوپفر، ارتشاح سلول های آماسی و تغییرات فضای پورتال) توسط میکروسکوپ نوری با بزرگنمایی  $\times 400$  در  $10$  میدان دید (مجموعاً  $50$  میدان دید در هر حیوان) مورد بررسی و اندازه گیری قرار گرفت. سپس میانگین آنها در هر گروه مشخص و با گروه های دیگر مقایسه گردید (۱۲).

#### تعیین دوز عصاره تخمه کدو تنبل:

چند غلظت از عصاره کدو تنبل را به صورت تصادفی انتخاب و به ۵ گروه ۸ تایی از موش ها تزریق کردیم. در هر گروهی که نیمی از موشها مرده، دوز مصرفی به عنوان LD50 انتخاب شد که برابر با  $400 \text{ mg/kg}$  بود، غلظت های حداکثر، متوسط و حداقل تعیین شد. لازم به ذکر می باشد عصاره تخمه کدو تنبل از مرکز تهیه عصاره دانشگاه پزشکی شیراز تهیه شد. طبق دستور العمل در هر لیتر از عصاره تهیه شده  $400$  میلی گرم عصاره خالص وجود داشت که با توجه به وزن موش ها که حدود  $200$  گرم بودند در تعیین LD50 هر میلی لیتر از این عصاره به  $5$  موش تزریق شد.

برای تهیه دوز  $200$  میلی گرم بر کیلوگرم وزن بدن، عصاره اولیه با سرم فیزیولوژی به نسبت دو برابر رقیق شد. حال با توجه به وزن موش ها، موش های بالغ (وزن  $200$  گرم) روزانه  $0/2$  سی سی و موش های نابالغ (وزن  $100$  گرم) روزانه  $0/1$  سی سی از این محلول دریافت کردند (۱۲).

$23 \pm 2$  درجه سانتی گراد و دوره  $12$  ساعت روشنایی و  $12$  ساعت تاریکی و رطوبت نسبی  $60-40$  در نظر گرفته شد. قفس های نگهداری حیوانات از جنس پلی کربنات به ابعاد  $20 \times 30 \times 50$  سانتی متر با سقف مشبک بود. کف قفس ها از خاک اره و تراشه چوب پوشیده شده بود. کف اتاق و تجهیزات موجود در آن توسط ساونل ضد عفونی می شدند و همچنین هر دو روز یکبار قفس ها خالی و تمیز و ضد عفونی می شدند. در طول دوره تیمار حیوانات دسترسی به آب و غذا داشتند و شرایط نگهداری برای تمام حیوانات یکسان بود. گروه های تجربی به ترتیب  $0/1$  میلی لیتر محلول  $20$ ،  $50$  و  $100$  میلی گرم بر کیلوگرم وزن بدن عصاره تخمه کدو تنبل و گروه شم  $0/1$  میلی لیتر سرم فیزیولوژی به صورت داخل صفاقی و توسط سرنگ انسولین به مدت  $21$  روز متوالی هر روز ساعت  $10$  صبح دریافت کردند. گروه کنترل هیچ دارویی دریافت نکرد (۱۲).

در انتهای پژوهش (روز  $22$ ) پس از توزین حیوانات به طور مستقیم از قلب حیوانات به کمک سرنگ  $5$  سی سی (تحت بیهوشی به وسیله دی اتیل اتر) خون گیری انجام شد و سرم آنها توسط دستگاه سانتریفیوژ (به مدت  $15$  دقیقه و  $3000$  دور در دقیقه) جمع آوری شدند و در دمای  $20-$  درجه سلیسیوس به منظور سنجش ALT، AST، ALP، پروتئین تام، آلبومین، بیلی روبین، اسید اوریک، کراتینین و نیترژن اوره خون نگهداری گردید.

برای اندازه گیری فاکتورهای بیوشیمی خون از کیت های اندازه گیری زیست شیمی ساخت ایران و به روش رنگ سنجی و دستگاه اتوالایزر مدل Selectera XL ساخت هلند استفاده شد.

تهیه عصاره هیدرو الکلی ( $0/80$ ) تخمه کدو تنبل به روش زیر انجام شد:

جهت عصاره گیری از روش سوکسله استفاده گردید که  $100$  گرم از دانه های کدو تنبل خشک را به صورت پودر در آورده و در  $500$  میلی لیتر اتانول  $80$ ٪ مخلوط کرده و مدت سه روز در هوای آزمایشگاه در دستگاه پرکولاتور نگهداری شد. بعد از سه روز عصاره را به وسیله شیر پایین دستگاه قطره قطره جمع آوری گردید. اتانول  $80$ ٪ را به دستگاه اضافه شد تا مادامی که عصاره بدست آمده را بی رنگ نشان دهد و این نشان دهنده آن است که دیگر عصاره ای وجود ندارد و بعد از این مرحله جهت شفاف سازی مخلوط حاصل را از کاغذ صافی عبور دادیم، سپس عصاره بدست آمده را در دستگاه روتاری در درجه حرارت  $40^{\circ}\text{C}$  تبخیر کردیم تا عصاره ای غلیظ به دست آمد. عصاره حاصل با استفاده از دستگاه دسی کاتور تحت خلاء قوی به مدت  $24$  ساعت قرار دادیم تا رطوبت کاملاً گرفته شده و خشک شد سپس عصاره خشک به دست آمده را وزن کرده و راندمان آن را به دست آوردیم، که برای  $100 \text{ g}$  پودر تخمه کدو تنبل بعد از

به گروه کنترل کاهش دهند و گروه دریافت کننده دوز ۱۰۰ میلی گرم بر کیلوگرم میزان ALP را نسبت به گروه کنترل به طور معنی داری کاهش داد (جدول ۲).

گروه شاهد و گروهها دریافت کننده دوزهای ۲۰، ۵۰ و ۱۰۰ میلی گرم بر کیلوگرم تغییر معنی داری از نظر غلظت های BUN، کراتینین، UA، نسبت به گروه کنترل نشان ندادند (جدول ۲).

#### اثر عصاره هیدروالکلی تخمه کدو بر میزان متغیر های بافتی کبد و کلیه:

در هیچکدام از گروههای مورد بررسی، عصاره تخمه کدو تبیل بر بافت کبد تغییرات معنی داری را از لحاظ پرخونی کبد، ارتشاح سلولهای آماسی، نکروز هیپاتوسیتی، واکوئل شدن سلول، روشن شدن سیتوپلاسم و تغییرات فضای پورتال اعمال نکرد. قطر بخش قشری کلیه و قطر کپسول بومن و قطر گلوبول در گروههای دریافت کننده دوزهای ۵۰ و ۱۰۰ میلی گرم بر کیلوگرم نسبت به گروه کنترل کاهش معنی داری را نشان می دهد (جدول ۲ و شکل ۱).

گروه شاهد و گروهها دریافت کننده دوزهای ۲۰، ۵۰ و ۱۰۰ میلی گرم بر کیلوگرم تغییر معنی داری از نظر بخش مرکزی کلیه و قطر لوله دیستال و پروکسیمال و قطر فضای ادراری و قطر لوله هنله نسبت به گروه کنترل نشان ندادند (جدول ۲).

#### اثر عصاره هیدروالکلی تخمه کدو بر میزان سرمی LH و FSH و استروژن و پروژسترون به علت انتخاب موشهای صحرائی بالغ ماده:

در خلال مطالعه حاضر به علت انتخاب نوع موش ماده مطالعه بر روی هورمونهای جنسی ماده شامل بررسی سطح پارامترهای LH، FSH و استروژن و پروژسترون موجود در خون نیز انجام پذیرفت. روش انجام کار شبیه به همان روش خونگیری و آزمایشگاهی پارامترهای کبدی و کلیوی بود و برای مشخص شدن و هم سیکل کردن موش های صحرائی از تمام آنها اسمیر واژنی تهیه شد تا اطمینان حاصل گردد که همگی در یک فاز از سیکل استروس قرار دارند و همچنین غلظت هورمونهای LH و FSH و استروژن و پروژسترون موجود در سرم خون حیوانات با استفاده از کیت های مخصوص هر کدام (شرکت پیشناز طب) به روش الیزا در آزمایشگاه تشخیص طبی هنری جهرم اندازه گیری شد. نتایج حاصل مورد تجزیه و تحلیل آماری طبق همان روشی که برای تجزیه و تحلیل آماری آنزیم های کبد و کلیه توضیح داده شده است انجام گرفت و در نهایت نتایج گروههای مختلف با گروه شاهد و کنترل مقایسه گردید.

برای تهیه دوز ۱۰۰ میلی گرم بر کیلوگرم وزن بدن، عصاره با دوز ۲۰۰ میلی گرم بر کیلوگرم وزن بدن با سرم فیزیولوژی به نسبت دو برابر رقیق شد. حال با توجه به وزن موش ها، موش های بالغ (وزن ۲۰۰ گرم) روزانه ۰/۲ سی سی و موش های نابالغ (وزن ۱۰۰ گرم) روزانه ۰/۱ سی سی از این محلول دریافت کردند (۱۲).

برای تهیه دوز ۵۰ میلی گرم بر کیلوگرم وزن بدن، عصاره با دوز ۱۰۰ میلی گرم بر کیلوگرم وزن بدن با سرم فیزیولوژی به نسبت دو برابر رقیق شد. حال با توجه به وزن موش ها، موش های بالغ (وزن ۲۰۰ گرم) روزانه ۰/۲ سی سی و موش های نابالغ (وزن ۱۰۰ گرم) روزانه ۰/۱ سی سی از این محلول دریافت کردند. (۱۲).

**روش تجزیه و تحلیل اطلاعات:** جهت تجزیه و تحلیل اطلاعات از آنالیز واریانس یک طرفه ANOVA استفاده شد. محاسبات آماری و ارزیابی نرمال بودن توزیع داده ها توسط نرم افزار SPSS در سطح معنی داری ۵ درصد انجام گردید. معیار ورود، موش های صحرائی ماده بالغ سالم نژاد ویستار و معیار خروج، مرگ حیوان بود.

### یافته ها

#### یافته و نتایج آزمایشگاهی:

#### اثر عصاره هیدروالکلی تخمه کدو بر وزن بدن :

با توجه به وزن گیری انجام شده در روز اول و روز آخر و مقایسه بین گروههای شاهد و گروههای دریافت کننده دوزهای ۲۰، ۵۰ و ۱۰۰ میلی گرم بر کیلوگرم، بر طبق جدول ۱ چنین می توان نتیجه گرفت که گروه شاهد و گروهها دریافت کننده دوزهای ۲۰، ۵۰ و ۱۰۰ میلی گرم بر کیلوگرم تغییر معنی داری از نظر وزن بدن نسبت به گروه کنترل نشان ندادند (جدول ۱).

#### اثر عصاره هیدروالکلی تخمه کدو بر میزان متغیرهای سرمی کبد و کلیه:

نتایج حاصل با توجه به آزمایشات انجام شده بر میزان متغیرهای سرمی کبد و کلیه و همچنین بافت کلیه و بر طبق جدول ۲ بدین شرح می باشد:

گروه شاهد و گروهها دریافت کننده دوزهای ۲۰، ۵۰ و ۱۰۰ میلی گرم بر کیلوگرم تغییر معنی داری بر میزان غلظت های AST، LT، آلبومین، Total protein و بیلی روبین نسبت به گروه کنترل نشان ندادند (جدول ۲).

گروه شاهد تغییر معنی داری از نظر غلظت ALP نسبت به گروه کنترل نشان نداد. گروه دریافت کننده دوز ۲۰ و ۵۰ میلی گرم بر کیلوگرم توانستند به صورت غیر معنی دار میزان ALP را نسبت

جدول ۱: میزان متغیر وزنی مورد بررسی در گروه های مختلف

تجربی ۳	تجربی ۲	تجربی ۱	شاهد	کنترل	
۱۶۷/۲۵±۴/۴۸a	۱۷۰/۱۲±۴/۱۰a	۱۶۳/۳۷±۱/۳۸a	۱۶۳/۳۷±۱/۴۵a	۱۶۴/۳۷±۱/۴۰a	وزن روز اول kg
۱۸۷/۸۷±۲/۶۴a	۱۸۳/۲۵±۳/۸۹a	۱۸۵/۰±۵/۶۴a	۱۹۲/۱۲±۱/۵۰a	۱۹۱/۱۲±۱/۵۸a	وزن روز آخر kg

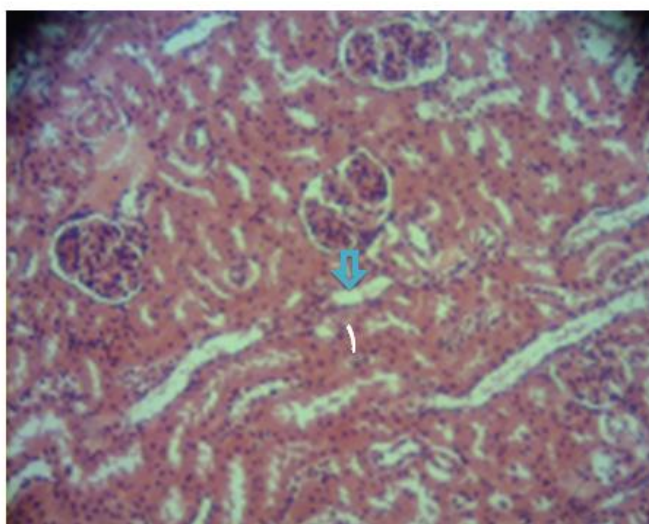
جدول ۲: میزان متغیرهای سرمی کبد و کلیه و بافت کلیه مورد بررسی در گروه های مختلف

• میزان متغیرهای سرمی کبد مورد بررسی در گروه های مختلف

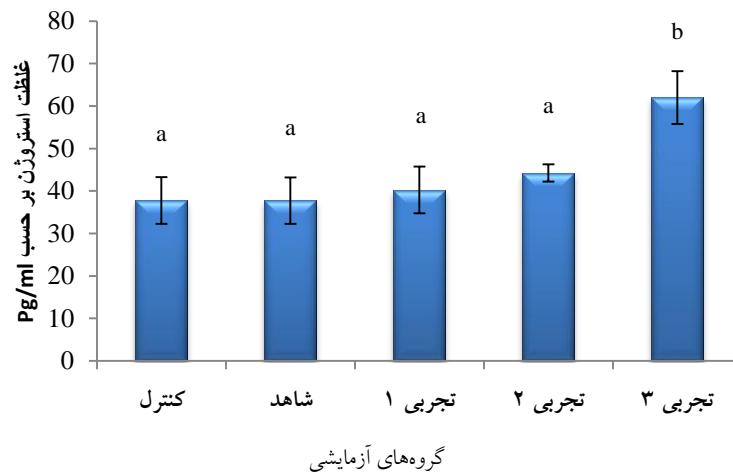
تجربی ۳	تجربی ۲	تجربی ۱	شاهد	کنترل	
۱۶۷±۱۰/۲۲۹ a	۱۷۱/۵±۱۴/۹۷ a	۱۸۳/۵±۱۷/۳۳۴ a	۱۷۵/۵±۱۲/۰۹۶ a	۱۷۵/۵±۱۲/۰۹۶ a	OT(AST) UL
۵۷/۱۲۵±۲/۶۰۱ a	۶۷±۴/۷۱۳ a	۷۳±۸/۵۷۹ a	۶۰±۳/۵۲۱ a	۵۹/۵±۳/۵۲۰ a	PT(ALT) UL
۴۵۹/۶۲۵±۴۸/۸۴۳ a	۵۳۶/۳۷۵±۵۰/۶۹۳ ab	۵۰۱/۷۵±۵۰/۴۴۷ ab	۶۷۰/۷۵±۴۲/۱	۶۶۶/۷۵±۴۲/۰۳۱ b	ALP(UL)
۷/۱۵۰±/۱۳۳ a	۷/۸۸۷±/۲۲۳ a	۷/۵۶۲±/۱۳۷ a	۷/۵±/۱ a	۷/۴۶۲±/۱۷۴ a	(Total protein mg /dl)
۳/۹۷±/۰۸۳ a	۳/۹۵±/۱۰۶ a	۳/۹±/۰۶۱ a	۳/۹۷۷±/۱۰ a	۳/۹۸۷±/۱۰۴ a	(Albumin mg /dl)
۰/۹۱±۰/۰۷a	۰/۸۹±۰/۰۶a	۰/۸۸±۰/۰۳a	۰/۸۹±۰/۰۱a	۰/۹±۰a	بیلی روبین (mg /dl)

• میزان متغیرهای سرمی و بافتی کلیه مورد بررسی در گروه های مختلف

تجربی ۳	تجربی ۲	تجربی ۱	شاهد	کنترل	
۲۱/۷۵±۱/۵۲۰ a	۲۱/۶۲۵±۸/۰۰a	۲۱/۱۲۵±۴/۷۹ a	۲۳/۲۴±۹/۰۲ a	۲۴/۲۵±۹/۰۱ a	BUN( mg /dl)
۸۹۲۵±/۰۲۷ a	۸۸۵۰±/۰۳۹ a	۸۹۷۵±/۰۲۱ a	۸۷۲۵±/۰۴۶ a	۸۶۲۵±/۰۴۷ a	Creatinin( mg /dl)
۵/۱۳۷±/۶۷۸ a	۷/۶۷۵±/۱/۱۹۹ a	۷/۹±/۱/۱۵۵ a	۵/۹۹۰±/۹۱۴ a	۵/۹۸۷±/۹۱۱ a	UA( mg /dl)
۸۷۴۷/۳۷±۷۳/۸۴	۷۹۹/۱۲±۶۴/۸۶a	۱۰۰۷/۳۷±۲۵/۸۳b	۱۰۴۸/۱±۱۶/۰۰b	۱۰۴۱/۲۵±۱۶/۳۰b	قطر کورتکس (میلی متر)
۱۸۳۶/۱۲±۱۳۵/۵۳a	۲۰۱۲/۱۲±۱۸۸/۸۳a	۲۱۶۶/۰۰±۱۲۹/۰۷a	۲۰۸۰/۵۰±۳۹/۰۰a	۲۰۸۳/۵۰±۳۹/۱۳a	قطر مدولا (میلی متر)
۳۳۹/۴۷±۹/۱۵a	۳۴۳/۷۵±۸/۸۱ab	۳۶۷/۸۳±۹/۶۲bc	۳۸۰/۴۲±۵/۰۰c	۳۸۴/۴۱±۵/۱۵c	قطر گلو مرون (میلی متر)
۴۱۲/۸۷±۱۰/۶۹ab	۴۰۶/۴۲±۸/۵۸a	۴۳۸/۰۸±۱۴/۵۰bc	۴۵۰/۱۲±۱/۵c	۴۴۶/۸۴±۴/۰c	قطر کپسول بومن (میلی متر)
۷۳/۴۲±۵/۷۹a	۶۳/۵۸±۵/۵۵a	۷۱/۲۹±۸/۶۵a	۶۲/۲۰±۷/۷۰a	۶۲/۳۳±۷/۷۵a	قطر فضای ادراری (میلی متر)
۱۷۲/۶۷±۵/۷۷a	۱۶۳/۴۷±۶/۶۳a	۱۷۸/۵۴±۶/۵۹a	۱۸۲/۰۱±۶/۴۹a	۱۸۳/۴۱±۴/۵۶a	قطر لوله پروکسیمال (میلی متر)
۱۶۰/۸۲±۵/۵۲a	۱۶۳/۷۲±۵/۷۵a	۱۷۷/۴۱±۹/۵۶a	۱۸۱/۸۹±۸/۱۸a	۱۸۲/۲۰±۶/۱۴a	قطر لوله دیستال (میلی متر)
۱۲۲/۰۵±۶/۱۵a	۱۱۰/۶۶±۱/۴۵a	۱۲۱/۹۱±۵/۷۶a	۱۴۱/۹۰±۹/۲۰a	۱۴۲/۶۶±۵/۳۱a	قطر لوله هنله (میلی متر)



شکل ۱: کاهش معنی دار قطر بخش قشری کلیه و قطر کپسول بومن و قطر گلو مرون<sup>۱</sup> در گروه های دریافت کننده دوز ۱۰۰ میلی گرم بر کیلو گرم نسبت به گروه کنترل (هماتوکسیلین-ئوتوزین، بزرگنمایی ۴۰۰)



نمودار ۱: مقایسه گروه‌های مورد بررسی از نظر غلظت استروژن بعد از تأثیر عصاره تخمه کدو تنبل در کلیه گروه‌های بالغ ستون‌هایی که حداقل یک حرف مشترک دارند اختلاف معنی داری با هم ندارند ( $p < 0/5$ )

در مصرف کنندگان غذای غنی سازی شده با تخمه کدو تنبل می شود و لیکن در مطالعه‌ی حاضر گروه شاهد و گروه‌ها دریافت کننده دوزهای ۲۰، ۵۰ و ۱۰۰ میلی‌گرم بر کیلوگرم تغییر معنی داری از نظر وزن بدن نسبت به گروه کنترل نشان ندادند (۱۳).

نتایج مطالعه‌ی Hyounjeong و همکاران نشان داد که کدو تنبل اثر کاهنده قوی چربی در یک رژیم غذایی افراد چاق مدل حیوانی دارد که عمدتاً به دلیل تأثیر آن بر سنتز و تخریب محصولات چربی در بدن است و همچنین آن را می‌توان به عنوان تنظیم کننده متابولیک از مسیرهای ساخت و تجزیه چربی-ها به حساب آورد (۱۴) و همچنین کدو تنبل دارای خواص بالقوه کاهندگی قند خون می باشد و در رژیم غذایی افراد دیابتی کاربرد دارد (۱). حضور اسیدهای چرب غیر اشباع مانند اسیداولئیک و اسیدلینولئیک دردانه کدو تنبل، باعث کاهش سطح کلسترول در موش‌های صحرایی می شود (۱۵ و ۱۶). با توجه به اینکه کبد عضو بسیار مهم بدن در سوخت و ساز چربی می باشد، در مطالعه حاضر نیز که اثر تخمه کدو بر آنزیم‌های کبد و کلیه مورد بررسی قرار گرفت، میزان سرمی ALP در گروه تجربی ۳ نسبت به گروه کنترل کاهش معنی دار را نشان داد.

از کل فسفر موجود در بدن ۸۰ درصد آن در استخوانها موجود است و ۲۰ درصد آن در دیگر قسمت‌های بدن وجود دارد. از آنجا که ۳۰ میلی‌گرم فسفر در هر کیلوگرم تخم کدو وجود دارد و فسفر در ابتدای روده جذب می شود، این ماده سریعتر از کلسیم وارد خون شده و ذخایر بدن را تکمیل می کند. میزان متوسط فسفر در خون ۳ تا ۴ میلی‌گرم در ۱۰۰ میلی لیتر است. ویتامین D به جذب فسفر همانند کلسیم کمک می کند. لازم به ذکر است که مصرف بیش از اندازه فسفر موجب کاهش جذب کلسیم می شود. زیرا این دو عنصر در ورود به سلولهای روده

### نتایج مربوط به بررسی هورمون‌های جنسی ماده در موش‌های صحرایی ماده بالغ

نتایج حاصل از اندازه‌گیری هورمون FSH در گروه‌های مختلف بالغ نشان داد که گروه تجربی ۳ نسبت به گروه‌های تجربی ۱ و ۲ و کنترل افزایش معنی داری دارد. ولی در گروه‌های دیگر تغییر معنی داری مشاهده نشد. نتایج حاصل از اندازه‌گیری هورمون LH در گروه‌های مختلف بالغ نشان داد که گروه تجربی ۳ نسبت به گروه کنترل افزایش معنی داری دارد. ولی در گروه‌های دیگر تغییر معنی داری مشاهده نشد. نتایج حاصل از اندازه‌گیری هورمون پروژسترون در گروه‌های مختلف بالغ تغییر معنی داری را نشان نداد. با توجه به تحقیق حاضر می‌توان گفت که احتمالاً عصاره هیدرو الکلی تخمه کدو دارای اثرات مثبت بر بافت تخمدان و همچنین محور هورمونی هیپوفیز گناد می‌باشد و باعث تغییرات معنی داری در سطح فولیکول‌های تخمدان و همچنین هورمون‌های جنسی ماده نیز می‌شود.

### بحث

اثرهای جانبی داروهای شیمیایی، حساسیت افراد به برخی از این داروها و مقاوم شدن بسیاری از بیماری‌ها در برابر داروهای شیمیایی باعث می‌شود که بار دیگر نظر و توجه دانشمندان و محققان به استفاده از فرآورده‌های گیاهی در زمینه‌های مختلف معطوف گردد (۶). مطالعه Bataneh و همکاران نشان داد که مصرف تخمه کدو باعث افزایش قابل توجهی در میزان وزن بدن

بنابراین، دانه کدو تنبل که حاوی  $\beta$ -sitosterol است می تواند به حفظ سلامت انسان کمک کند (۲۴). در مطالعه حاضر و بررسی های انجام شده تغییر معنی داری در سطح سرمی AST, ALT, پروتئین تام، آلبومین، بیلی روبین، اسید اوریک، کراتینین نسبت به گروه کنترل مشاهده نشد.

هورمون های استروژنی، اصلی ترین نقش را در تنظیم رشد، تکوین، هومئوستازی و مرگ سلولی برنامه ریزی شده در تخمدان دارند. به طوری که در زمان یائسگی که همراه با قطع عملکرد تخمدانی و اتمام فولیکولهای تخمدانی است، تولید دوره ای استروژن قطع می شود (۲۵). مطالعاتی که توسط Raicht و همکاران و Awad و همکاران انجام شد نشان داد که تخمه کدو تنبل حاوی فیتواستروژن می باشد که دارای بسیاری از اثرات زیستی از جمله، فعالیت استروژنیک و فعالیت ضد سرطانی است (۲۶ و ۲۷). فیتواستروژن ها دو گروه هستند: ۱- فلاونوئیدها ۲- غیر فلاونوئیدها. فیتو استروژن های مصرفی در غذای انسانی در گروه فلاونوئیدها قرار دارند و شامل ایزوفلاون ها هستند. ایزوفلاون ها استروژن های گیاهی هستند که مشابه هورمون استروژن زنانه به گیرنده استروژنی سلول ها در ارگان های مختلف بدن انسان متصل می شوند (۲۸). با توجه به نتایج به دست آمده در مطالعه ای که توسط Gossell-Williams و همکاران انجام گرفت، تخمه کدو تنبل سرشار از فیتو استروژن است که مصرف آن در زنان یائسه باعث کاهش علائم اصلی یائسگی مانند گرگرفتگی، درد مفاصل (به دلیل عدم وجود فعالیت پاراتورمونی استروژن) و سردرد می شود (۲۹). نتایج بدست آمده در تحقیق حاضر در گروه موشهای بالغ دریافت کننده دوز حداکثر افزایش معنی دار در میزان هورمون استروژن نسبت به گروه کنترل مشاهده گردید. با توجه به اینکه افزایش میزان LH سبب افزایش تولید آندوژن ها می شود (۳۰) و در تحقیق حاضر میزان LH در گروه تجربی ۳ (گروه حداکثر) بالغ افزایش معنی دار نسبت به گروه کنترل داشته است، افزایش میزان استروژن در این گروه قابل توجه است. در مطالعه حاضر به علت تغییر بر میزان استروژن، احتمال تأثیر آن بر نتایج و مارکهای مورد مطالعاتی کبد و کلیه وجود دارد که این مورد مطالعات بیشتر را در آینده می طلبد.

### نتیجه گیری

عصاره تخمه کدو تنبل توانسته است میزان سرمی ALP در گروه تجربی ۳ نسبت به گروه کنترل را به طور معنی دار کاهش دهد و همچنین بر روی بافت کلیه گروه تجربی ۲ و ۳ باعث کاهش قطر کپسول بومن و گلومرول و بخش قشری شده است.

رقابت می کنند. میزان فسفر در خون، توسط هورمونی به نام پاراتورمون کنترل می شود. در صورتی که مصرف فسفر خیلی بیش از کلسیم باشد مثلاً فرد عادت به خوردن گوشت زیاد و لبنیات کم داشته باشد، حالتی در فرد بوجود می آید که به آن هیپرپاراتیروئیدسم ثانویه گویند که موجب افزایش گردش املاح در استخوان شده و محتوی کلسیم استخوان را کاهش می دهد.

بنابراین عوارض مصرف زیاد فسفر عبارتند از: کاهش تراکم استخوان، کاهش توده استخوانی، شکستگی استخوان و اختلال در رشد. اگر فسفر دریافتی بیش از حد نیاز باشد میزان اضافی آن از ادرار دفع می شود. مقدار نیاز بدن به فسفر روزانه ۷۰۰ تا ۱۲۰۰ میلی گرم در روز است. بنابراین این احتمال وجود دارد که زیادی فسفر در کلیه رسوب کند و باعث اختلال عملکرد کلیه شود (۱۷). با وجود اثر ضد التهابی تخمه کدو در مفاصل بر خلاف دارو ها، سطح چربی های مضر (لیپید پراکسیدها) را در اتصالات مفاصل افزایش نمی دهد و در واقع از پیشرفت آرتروز جلوگیری می کند. تخمه کدو، اگر به عنوان یک میان وعده خورده شود، یک منبع خوب روی و اسیدهای چرب غیر اشباع و فیتواستریولها ( $\beta$ -sitosterol) است که می تواند از بیماری های مزمن جلوگیری کند (۱۹، ۱۸، ۲۰ و ۲۱).

همچنین با توجه به این نکته که در مصرف داروهای گیاهی نیز در این زمانه توسط افراد غیر آگاه، زیاده روی و افراط می شود، علاوه بر این چون تخم کدو دارای مصرف زیادی در جامعه است و همچنین قطره تخم کدو به عنوان درمان پروستات استفاده می شود (۱۷)، این احتمال وجود دارد که مصرف بالای داروهای گیاهی به نوبه خود خطرناک باشد و بر سایر بافتهای بدن تأثیرگذار باشد. مطالعات انجام شده نشان داد که وجود پتاسیم در تخمه کدو تنبل باعث کاهش وقوع سنگ مجاری ادراری اگزالات کلسیم می شود و همچنین تخمه کدو در کاهش خطر بیماری مثانه مؤثر است و همچنین تأثیر تخمه کدو در درمان علایم مجرای ادراری تحتانی و هیپرپلازی خوش خیم پروستات نیز گزارش شده است (۲۲ و ۹). مطالعات نشان داده اند که ۲۸ میلی گرم کلسیم، ۳۰ میلی گرم فسفر در یک گرم تخمه کدو وجود دارد و در مطالعه حاضر تأثیر عصاره تخمه کدو بر بافت کلیه را مورد بررسی قرار داد و نشان داد که قطر کپسول بومن و گلومرول و بخش قشری کلیه در گروه تجربی ۲ و ۳ نسبت به گروه کنترل کاهش معنی داری داشته است (۳ و ۲).

کدو تنبل دارای مقدار قابل توجهی از آنتی اکسیدان ها، توکوفرول و کاروتنوئیدها است. بنابراین، کدو تنبل به طور بالقوه دارای فعالیت آنتی اکسیدانی است که ممکن است برای پیشگیری از دیابت و بیماران با آسیب عروقی مفید باشد (۲۳).

$\beta$ -Sitosterol دارای بسیاری از اثرات زیستی از جمله کاهش کلسترول، فعالیت استروژنی و فعالیت ضد سرطانی است.



## قدردانی

از کلیه دست اندرکارانی که در رسیدن به اهداف و نتایج این مقاله نقش داشته اند، تشکر و قدردانی می‌شود.

## منافع متقابل

اینجانب به عنوان نویسنده مسئول اظهار می‌دارد که منافع متقابلی از تالیف یا انتشار این مقاله ندارد.

## ملاحظات اخلاقی

رعایت ملاحظات اخلاقی از قبیل مطالعه بر روی نمونه حیوانی به جای نمونه انسانی، مراقبت و رعایت نظافت موشها در طول مطالعه و بیهوشی سریع و مرگ بدون درد موشهای صحرایی انجام گردید. لازم به ذکر است، مقاله مورد تایید کمیته اخلاق دانشگاه علوم پزشکی جهرم با کد اخلاق jums.REC.1393.071 می‌باشد.

## مشارکت مؤلفان

س. م طراحی، اجرا و تحلیل نتایج مطالعه را بر عهده داشت. همچنین مقاله را تالیف نموده و نسخه نهایی را خوانده و تأیید کرده است.

## References

1. Asghari J, Mazaheritehrani M. Extraction of tannin from *Eucalyptus camaldulensis* Dehnh and trimyristin from *Myristica fragrans* Houutt by using microwave irradiation. *Iranian J Medicinal and Aromatic Plants* 2010; **26**(2): 185-195. Persian.
2. Pretre R, Robert J, Mirescu D. Pathophysiology, recognition and management of pneumoretroperitoneum. *J Surg* 1993; **80**: 1138-1140. doi: 10.1002/bjs.1800800923
3. Ripetti V, Caricato M, Arullani A. Rectal perforation, retro pneumoperitoneum, and pneumomediastinum after stapling procedure for prolapsed hemorrhoids: report of a case and subsequent considerations. *J Dis Colon Rectum* 2002; **45**: 268-270. doi: 10.1007/s10350-004-6159-3
4. Stevenson D G, Eller F J, Wang L. Oil and tocopherol content and composition of pumpkin seed oil in 12 cultivars. *J Agric Food Chem* 2007; **55**: 4005-4013. doi: 10.1021/jf0706979
5. Murkovic M, Hillebrand A, Winkler H. Variability of vitamin E content in pumpkin seeds (*Cucurbita pepo* L.). *J Forsch* 1996; **202**: 275-278. doi: 10.1007/BF01206096
6. Salimi M, Ebrahimi A, Shojaee Asadieh Z. Essential oil composition of *Kelussia odoratissima* Mozaff. *Iranian Journal of Medicinal and Aromatic Plants* 2010; **26**(2): 156-147. Persian.
7. Davazdah Emami S. The use of medicinal plants. Tehran. *Agricultural Research Center in Isfahan*, 2003; PP: 113. Persian.
8. Kianmehr. Knowledge of medicinal plants. Tehran, Atiz pub. 2012; PP: 224. Persian.
9. Farbin S, Davidson P, Shockley L. Perforation of the sigmoid colon by hydrostatic pressure of a public water fountain. *J Emerg Med* 1996; **14**: 703-706. doi: 10.1016/S0736-4679(96)00179-5
10. Rad K. *Pharmacies at home*. Sixth edition. Tehran, bridge paplition, 2011; PP: 344 (Persian).
11. Q khaoshbin. *Miracle plants*. Fourth edition. Tehran. 2013, PP: 480. (Persian).
12. Marianna N, Tzortzis N, Elizabeth F. Antioxidant and lipoxigenase inhibitory activities of pumpkin seed extracts. *J Food Research International* 2009; **42**: 641-646. doi: 10.1016/j.foodres.2009.02.003
13. Bataineh Z M, Hani I H, Al-Alami J R. Zinc in normal and pathological human prostate gland. *J Saudi Med* 2008; **23**(2): 218-220.
14. Hyounjeong C, Haekwan E, Kyoungcheol P. A water-soluble extract from *Cucurbita moschata* shows ant obesity effects by controlling lipid metabolism in a high fat diet-induced obesity mouse model. *J BBRC* 2007; **359**: 419-425. doi: 10.1016/j.bbrc.2007.05.107
15. Takada R, Saitoh M, Mori T. Dietary gamma linolenic acid-enriched oil reduces body fat content and induces liver enzyme activities relating to fatty acid beta oxidation in rats. *J Nutr* 1994; **124**: 469-474.
16. Gerhard I I, Patek A, Monga B. Mastodynion (R) bei weiblicher Sterilitat. *J Forsch Komplementarmed* 1998; **5**: 272-278. doi: 10.1159/000021154
17. <http://www.mahshar.com/nutrition/features/fosfor.htm>
18. Sabudak T. Fatty acid composition of seed and leaf oils of pumpkin, walnut, almond, maize, sunflower and melon. *J Chem Nat Compd* 2007; **43**: 465-467. doi: 10.1007/s10600-007-0163-5
19. Ryan E, Galvin K, O'Connor T P. Phytosterol, squalene, tocopherol content and fatty acid profile of selected seeds, grains, and legumes. *J Plant Foods Hum Nutr* 2007; **62**: 85-91. doi: 10.1007/s11130-007-0046-8
20. Phillips K M, Ruggio D M, Ashraf-Khorassani M. Phytosterol composition of nuts and seeds commonly consumed in the United States. *J Agric Food Chem* 2005; **53**: 9436-9445. doi: 10.1021/jf051505h
21. Kumar SA, Sudhahar V, Varalakshmi P. Protective role of eicosapentaenoate-lipoate (EPA-LA) derivative in combating oxidative hepatocellular injury in hypercholesterolemic thermogenesis. *J Atherosclerosis* 2006; **189**: 115-122. doi: 10.1016/j.atherosclerosis.2005.11.037

22. Dreikorn K. The role of phototherapy in treating lower urinary tract symptoms and benign prostatic hyperplasia. *J World. Urol* 2002; **19**: 426-435. doi: 10.1007/s00345-002-0247-6
23. Yadav M, Jain S, Tomar R. Medicinal and biological potential of pumpkin: an updated review. *J Nutr Res Rev* 2010; **23**: 184-190. doi: 10.1017/S0954422410000107
24. Bradvord PG, Awad AB. Phytosterols as anticancer dietary components. *Molecular Nutr J* 2007; **151**(2): 161-170. doi: 10.1002/mnfr.200600164
25. Quirk P G, patchell V B, Colyer Y. Conformational Effect of serine phosphorylation in phospholamban peptides. *European J Biochemistry* 1996; **236**: 85-91. doi: 10.1111/j.1432-1033.1996.00085.x
26. Awad A B, Fink C S. Phytosterols as anticancer dietary components: evidence and mechanism of action. *J Nutr* 2003; **130**: 2127-2130.
27. Raicht R F, Cohen B I, Fazzini E P. Protective effect of plant sterols against chemically induced colon tumors in rats. *J Cancer Res* 2000; **40**: 403-405.
28. Kershaw D R. *Animal diversity*. 2010; 4<sup>th</sup> ed, London, Chapman and hall. PP: 418. doi: 10.1017/s002555720000677x
29. Gossell-Williams M, Hyde C, Hunter T. Improvement in HDL cholesterol in postmenopausal women supplemented with pumpkin seed oil: pilot study. *J Climacteric* 2011; **14**(5): 558-564.
30. Speroff L, Fritz M. Anovulation and the polycystic ovary. *Journal of Clinical Gynecology Endocrinology and Infertility* 2012; **7**: 465-498.