

## مطالعه آسیب شناختی اثر عصاره گیاه تنوکریوم پولیوم بر بافت پانکراس، کبد و کلیه رت های دیابتیک ناشی از تزریق استرپتوزوتوسین

جواد اشرفی هلان<sup>1\*</sup>، راضیه یزدان پرست<sup>2</sup>، محمد علی اسماعیلی<sup>2</sup>، مریم نوروزی<sup>3</sup>

<sup>1</sup>گروه پاتوبیولوژی، دانشکده دامپزشکی دانشگاه تبریز، تبریز، ایران. <sup>2</sup>مرکز تحقیقات بیوشیمی و بیوفیزیک دانشگاه تهران، تهران، ایران. <sup>3</sup>دانشجوی رشته دامپزشکی دانشگاه تبریز، تبریز، ایران.

تاریخ دریافت: 88/4/14، تاریخ پذیرش: 88/8/20

### A pathologic study on changes of pancreas, liver and kidney due to *Teucrium polium* extract in streptozotocin induced-diabetic rats

Ashrafihelan J. <sup>1\*</sup>, Yazdanparast R. <sup>2</sup>, Esmaeili M.A. <sup>2</sup>, Nowrozi M. <sup>3</sup>

<sup>1</sup>Department of Pathobiology, University of Tabriz, Tabriz, Iran. <sup>2</sup>Institute of Biochemistry and Biophysics, University of Tehran, Tehran, Iran. <sup>3</sup>Undergraduate student, Faculty of Veterinary medicine, University of Tabriz, Tabriz, Iran.

Received: 5 Jul. 2009, Accepted: 11 Nov. 2009

**Objective:** This study initiated to evaluate the pathologic changes of pancreas, liver and kidney in diabetes rats treated with *T. polium*. **Methods:** In an experimental study, the crude extract of *T. polium* was administered orally to a group of streptozotocin (STZ) diabetic rats for 6 consecutive weeks. The control healthy rats and the control diabetic rats received distilled water. Tissue samples were routinely processed and stained with H&E and PAS. **Results:** Significant decrease in blood glucose, increase in serum alkaline phosphatase and insulin secretion were observed in treated diabetic rats. Histopathologic study of diabetic rats revealed reduction in the number of pancreatic islets as well as their number of  $\beta$ -cells and insulinitis (inflammation of pancreatic islets) with lymphocytes infiltration. Regeneration of pancreatic islets and  $\beta$ -cells, along with a reduction in the number of infiltrated lymphocytes, hepatitis with hypertrophy and hyperplasia of Kupffer's cells and infiltration and sequestration of polymorphonuclears and tubulointerstitial nephritis with focal necrosis were present in plant extract-treated diabetic rats. **Conclusions:** The plant extract seems to be capable of regenerating the islets of langerhans in the treated rats compared to the untreated diabetic rats. Severe changes due to the plant extract in organs such as liver and kidney could explain increase of alkaline phosphatase activity. Further works are required to explore exactly the mechanisms of islet regeneration by the plant extract its side effects.

**Key words:** Insulinitis, Nephritis, Hepatitis, Diabetic rats, *Teucrium polium*.

**زمینه وهدف:** این مطالعه برای ارزیابی تغییرات هیستوپاتولوژیک بافت های پانکراس، کلیه و کبد پس از تجویز عصاره گیاه *T. polium* در رت های دیابتی ناشی از استرپتوزوتوسین صورت گرفت. روش ها: در یک مطالعه تجربی، عصاره گیاه مذکور به صورت خوراکی و به مدت 6 هفته متوالی در رت های مبتلا به دیابت تجویز شد. در رت های کنترل سالم و بیمار آب مقطر دریافت کردند. نمونه های بافتی و پس از گذراندن مراحل آماده سازی به روش های H&E و PAS رنگ آمیزی گردید. یافته ها: کاهش معنی دار عیار گلوکز خون، افزایش ترشح انسولین و افزایش الکالین فسفاتاز سرم در رت های دیابتی درمان شده، مشاهده گردید. در مطالعه هیستوپاتولوژیک، کاهش تعداد جزایر لانگرهانس و سلول های بتا و التهاب جزایر (انسولیت) با نفوذ لنفوسیت ها در رت های دیابتی جلب توجه می کرد. در رت های درمان شده، بازسازی و نوزایش جزایر لانگرهانس و سلول های بتا همراه با کاهش نفوذ سلول های التهابی، تورم همراه با افزایش تعداد و اندازه سلول های کوپفر و نفوذ و تجمع پلی مورفونوکلرها در کبد و تورم بافت بینابینی همراه با کانون های نکروز در کلیه قابل تشخیص بود. نتیجه گیری: به نظر می رسد عصاره *T. polium*، قادر به بازسازی و نوزایش جزایر لانگرهانس در رت های دیابتی معالجه شده است. ضایعات بافتی ناشی از عصاره این گیاه در بافت کلیه و کبد می تواند توجه کننده افزایش الکالین فسفاتاز سرم باشد. تحقیقات بیشتر برای پی بردن به مکانیسم های واقعی بازسازی جزایر و اثرات جانبی عصاره این گیاه ضرورت دارد.

واژه های کلیدی: تورم جزایر لانگرهانس، نفریت، هیپاتیت، رت های دیابتیک، تنوکریوم پولیوم

\*Corresponding Author: Javad Ashrafihelan, Associated Professor, Department of Pathobiology, Faculty of Veterinary Medicine, University of Tabriz, Tabriz, Iran, Tel: +98-411-3392341, Fax: +98-411-3357834, E-mail: ashrafihelan@yahoo.com

\* نویسنده مسئول: جواد اشرفی هلان، دانشیار گروه پاتوبیولوژی، دانشکده دامپزشکی، دانشگاه تبریز، تبریز، ایران، تلفن: 0411-3392341، نمابر: 0411-3357834

## 1- مقدمه

دیابت شیرین و به عبارتی بیماری قند یک گروه نامتجانس از اختلالات ژنتیکی و بالینی است که چهره ی بارز آن عدم تحمل گلوکز می باشد (1). بر اساس تقسیم بندی سازمان بهداشت جهانی دیابت شیرین را به 3 دسته عمده تقسیم می کنند: تیپ یک: دیابت شیرین وابسته به انسولین (insulin dependent diabetes mellitus=IDDM)، تیپ دو: دیابت شیرین غیروابسته به انسولین (NIDDM) و تیپ 3: دیابت شیرین مرتبط با سوء تغذیه. دیابت تیپ یک را دیابت دوران جوانی می نامند که بدلیل تخریب خود ایمن با واسطه سلولی در سلول های بتای پانکراس ایجاد می شود اما تیپ دو، دیابت دوران بزرگسالی خوانده می شود و با شکل گیری مقاومت به انسولین همراه است و معمولاً افراد مبتلا، دچار کمبود انسولین می باشند (2-4).

از زمان های بسیار دور استفاده از گیاهان دارویی از اولین درمان های دیابت شیرین بوده است. جیره با فیبر بالا از جوانه گندم، جوشانده میوه های تازه و اماج (gruels) غلات مختلف و شیر توسط برخی از دانشمندان در مصر و یونان باستان برای درمان این بکار گرفته می شد (5-7). امروزه بیش از 1200 نوع ارگانسیم گیاهی (از 725 جنس و 183 خانواده) که نیمی از آنها حالت سنتی دارند برای بهبود نشانه های بیماری قند استفاده می شود و در نیمی از آنها خاصیت کاهش قند خون مورد آزمایش قرار گرفته است (8-11). یکی از این گیاهان polygermander با نام علمی تتوکریوم پولیوم (*Teucrium polium*) می باشد که به گیاهان خانواده لابیاته آ تعلق دارد و در زبان فارسی به کالپوره یا کلپوره همدانی و آریه و در زبان عربی به حشیشه الریح معروف بوده و به فراوانی در منطقه مدیترانه از جمله نواحی مختلف ایران به ویژه قسمت های نیمه خشک کوهستان ها و دشت ها یافت می شود. از سالیان دور در جنوب ایران، قسمت های هوایی این گیاه را خشک کرده و جوشانده آنرا برای معالجه بیماری قند مورد استفاد قرار می دهند. همچنین عصاره آن برای درمان فشار و چربی خون، تشنج و به عنوان مدر، ضد درد، تب بر، ضد التهاب، ضد اسپاسم، آنتی باکتریال و ضد اسهال و افزایش تعریق کاربرد دارد (11-19). این پژوهش، به منظور پی بردن به برخی از دلایل بهبودی بیماران مبتلا به دیابت شیرین و ارزیابی تغییرات هیستوپاتولوژیک بافت پانکراس، کبد و کلیه و یافتن اثرات جانبی احتمالی گیاه صورت پذیرفت بنابراین عصاره آبی استخراج شده به گروهی از رت ها که با استرپتوزوتوسین (STZ) دچار دیابت شده

بودند تجویز و اثرات آن بر روی عیار گلوکز خون، سطح انسولین و برخی از آنزیم های سرمی، تغییرات ساختار بافتی جزایر لانگرهانس، کبد و کلیه و همچنین جداسازی جزایر لانگرهانس و سنجش توان تولید انسولین در آزمایشگاه توسط این جزایر مورد بررسی قرار گرفت. در اینجا نتایج مربوط به تغییرات هیستوپاتولوژیک بافت های مذکور و ارتباط آنها با تجویز عصاره گیاه و اثرات مفید گیاه در بازسازی جزایر لانگرهانس و اثرات جانبی زیان آور آن مورد بحث و بررسی قرار گرفته است.

## 2- مواد و روش ها

### 1-2: روش عصاره گیری

در این مطالعه از تجویز خوراکی عصاره گیاه *T. polium* استفاده شد. بخش های هوایی گیاه مذکور در بهار 1378 از استان فارس جمع آوری گردید. نمونه ثبت شده این گیاه در هرباریوم دانشکده داروسازی دانشگاه علوم پزشکی شهید بهشتی (شماره 570) نگه داری می شود. بخش های هوایی گیاه، در معرض هوا و به دور از نور مستقیم خورشید خشک و به صورت پودر در ظروف در بسته در دمای 10 درجه در مرکز تحقیقات بیوشیمی و بیوفیزیک دانشگاه تهران نگهداری گردید. 250 گرم از پودر گیاه مورد نظر با حلال اتانول- آب (70٪ اتانول-30٪ آب)، سه بار در دمای معمول آزمایشگاه عصاره گیری شد. عصاره ها مخلوط و با کاهش فشار تغلیظ گردید به طوری که حجم آن به 500 میلی لیتر رسید که معادل 5/ گرم پودر در هر میلی لیتر محلول بود. برای بررسی های بعدی، عصاره بدست آمده به حجم های مساوی (25 میلی لیتری) تقسیم و در دمای 20- درجه سانتی گراد نگهداری می شد.

### 2-2: حیوانات

رت های نر آلبینو از نژاد Wister، به تعداد 30 سر، 5-7 ماهه، که وزنی بین 200 الی 250 گرم داشتند از انستیتو پاستور ایران خریداری و تحت شرایط معمول آزمایشگاهی نگهداری شدند و در طول شبانه روز دسترسی آزاد به آب و غذا داشتند.

### 3-2: ایجاد دیابت تجربی

دیابت با تزریق داخل صفاقی استرپتوزوتوسین (Sigma, USA) ایجاد گردید. قبل از تزریق، استرپتوزوتوسین در محلول بافر سدیم سترات (0/1 M) با pH=4/5 حل و به میزان 40 میلی گرم به ازای هر کیلوگرم وزن بدن در 22 رت تزریق شد. تعداد 8 رت به عنوان گروه کنترل (گروه یک=کنترل منفی) انتخاب و معادل استرپتوزوتوسین، از

سطح گلوکز خون موش های معالجه شده شروع و پس از 6 هفته به طور معنی دار پایین تر ( $6/2 \pm 1/64$  mmol/L) از موش های دیابتی درمان نشده ( $27/7 \pm 5/1$  mmol/L) یعنی گروه کنترل مثبت بود. سطح گلوکز خون در موش های دیابتی درمان نشده در طول آزمایش بالا باقی ماند. سطح گلوکز خون موش های سالم (گروه یک) در جریان تحقیق تغییری نکرد. در مقایسه با رت های درمان نشده، عیار انسولین خون رت های درمان شده پس از 6 هفته درمان متوالی به طور چشمگیر (تا 161٪) افزایش یافت.

### 2-3: تغییرات وزن

تا 2 هفته بعد از تجویز عصاره گیاه، کاهش معنی داری در وزن رت های تحت تیمار (گروه 2 و 3) در مقایسه با موش های طبیعی وجود داشت. از هفته سوم بعد از درمان، نشانه های افزایش وزن در رت های درمان شده ( $30/2 \pm$  g) در مقایسه با موش های دیابتی درمان نشده ( $8/6 \pm$  g) (173 ±) ملاحظه گردید.

### 3-3: آسیب شناسی پانکراس

در مطالعه هیستوپاتولوژیک پانکراس رت های دیابتی، از تعداد جزایر لانگرهانس کاسته شده بود (عکس شماره 1) و جزایر باقی مانده کوچک، نامنظم و دچار آتروفی بودند. سلول های التهابی متشکل از سلول های تک هسته ای از نوع لنفوسیت و ماکروفاژ و چند هسته ای از نوع نوتروفیل با غالبیت لنفوسیت ها در داخل و پیرامون جزایر نفوذ یافته و تورم لنفوسیتیکی جزایر لانگرهانس (lymphocytic insulinitis) رخ داده بود. هیپرسلولاریتی این جزایر به علت نفوذ سلول های التهابی محسوس بود (عکس شماره 1) در بسیاری از جزایر، تغییرات دژنراتیو در سلول های بتا دیده می شد به طوری که این سلول ها، گرانول های خود را از دست داده (دگرانوله شده) و سیتوپلاسم تیره رنگ داشتند که در آن واکوئل های متعددی قابل مشاهده بود. مراحل نکروز هسته به صورت متراکم شدن (پیکنوز) و هضم کروماتین هسته ها (کاریولیز) جلب توجه می کرد. به طور چشمگیری از تعداد سلول های بتا در هر یک از جزایر کاسته شده بود. به این دلیل جزایر لانگرهانس غالباً کوچک و نامشخص گشته و به اصطلاح دچار کلاپس بود. سلول های باقی مانده در قالب ساختارهای رشته مانند آرایش یافته بودند (عکس شماره 1) کانونهای متعدد نکروز و خونریزی در بافت پانکراس دیده می شد. در رت های دیابتی درمان شده با عصاره گیاه، در مقایسه با رت های دیابتی درمان نشده، افزایش تعداد جزایر لانگرهانس بازسازی شده، افزایش تعداد سلول های بتا همراه با کاهش لنفوسیت ها و ماکروفاژهای وارد شده در هر یک از جزایر

محللول بافر سیترات دریافت کردند. بعد از یک هفته از تزریق STZ، رت های دیابتی با غلظت گلوکز خون ناشتا بین 20-25 میلی مول در لیتر (360-450 میلی گرم در دسی لیتر) انتخاب و خود به 2 گروه 8 و 12 تایی (گروه 2 و گروه 3) تقسیم شدند. گروه 8 تایی (گروه 2) به عنوان گروه کنترل مثبت و گروه 12 تایی (گروه 3) به عنوان گروه درمان انتخاب شدند.

### 4-2: تجویز خوراکی عصاره گیاه

عصاره گیاه با استفاده از لوله معدی (gavage) به 12 رت در گروه درمان (گروه 3) با دوز 1 میلی لیتر برای هر رت (معادل 5٪ گرم پودر گیاه برای هر رت) به طور روزانه و به مدت 6 هفته متوالی خورانده شد. موش های سالم گروه کنترل (گروه 1) و موش های دیابتی گروه کنترل مثبت (گروه 2)، هم حجم دارو آب مقطر دریافت کردند (9).  
5-2: سنجش عیار گلوکز: هفته ای یکبار، عیار گلوکز خون در هر یک از نمونه ها با بکارگیری کیت تجاری به نام گلوکومن (Glucomen, A.Menarini, Diagnostics, Germany) اندازه گیری می شد.

### 6-2: سنجش عیار انسولین

عیار انسولین خون در هر یک از نمونه ها با استفاده از روش ELISA و با بکارگیری کیت تجاری به نام (rat insulin) (ELIZA, Drug, Instruments GmbH, Germany) که بر اساس تکنیک فراگیری مستقیم (direct sandwich technique) که در آن دو نوع آنتی بادی مونوکلونال موش قادر به شناسایی نواحی آنتی ژنیک جداگانه بر روی مولکول انسولین باشند طراحی شده بود اندازه گیری شد.

### 7-2: ارزیابی هیستوپاتولوژیک

7 هفته بعد از شروع مطالعه، همه رت ها پس از بیهوشی و کشته شدن با اتر کالبد گشایی شدند. ضایعات ماکروسکوپیک مشاهده شده به ویژه در اندامهای احشایی ثبت و نمونه های بافتی مناسب از پانکراس، کلیه ها و کبد برداشته شد و در محللول بافر فرمالین ده درصد (10٪) پایدار و بعد از گذراندن مراحل آماده سازی بافتی و تهیه بلوک های پارافینی، مقاطعی به قطر 6 میکرون تهیه و به روش های هماتوکسیلین و اتوزین (H&E) و پریودیک اسید شیف (PAS) رنگ آمیزی گردید (20).

### 3- نتایج

#### 3-1: عیار قند خون و انسولین

پیش از تجویز عصاره، اختلاف معنی داری در سطح گلوکز خون در بین موش های دیابتی در گروه های 2 و 3 وجود نداشت اما بعد از یک هفته از شروع درمان کاهش تدریجی

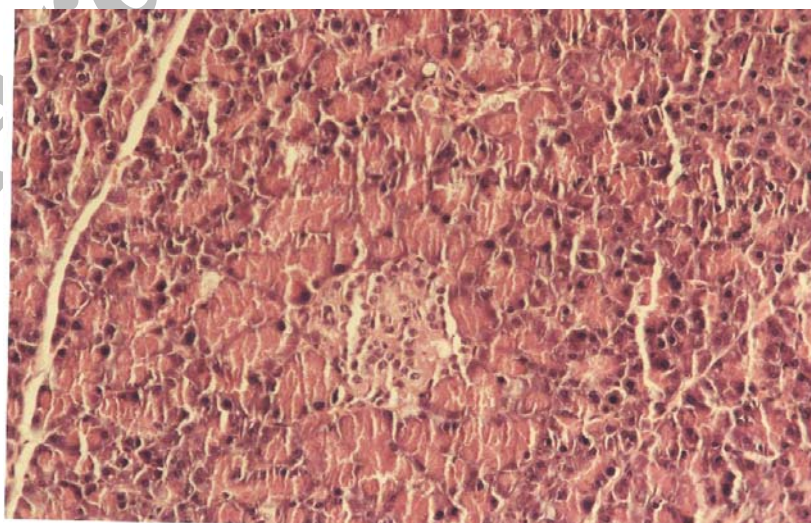
سیمای میکروسکوپی بافت پانکراس رت های دیابتی در رت های دیابتیک، درجات خفیفی از پرخونی کلافه مویرگی، افزایش بستر مزانژیال، قطور شدن سرتاسری غشای پایه در گلومرول ها (عکس شماره 6) و در مواردی فیروز پری گلومرولار جلب توجه می کرد. تغییر چربی (fatty change) و قطرات هیالن در قسمت راسی سلول های مفروش کننده لوله های پروگزیمال و کست های هیالن در داخل لوله های ادراری دیده می شد. در قسمت قشری، در برخی از لوله های دیستال تجمع گلیکوژن در سیتوپلاسم این سلول ها قابل مشاهده بود که محل تجمع آنها پس از گذراندن مراحل آماده سازی بافتی به صورت حفرات روشن جلب توجه می کرد و معرف نفروز گلیکوژنی شدید بود. دژنرسانس گرانولار در لوله های جمع کننده و هنله در بخش مرکزی کلیه ها قابل تشخیص بود. کانون های التهاب تک هسته ای در حالب و لگنچه مشاهده گردید. در رت های درمان شده، علاوه بر ضایعات ذکر شده نفوذ سلول های التهابی پلی مورفونوکلتر و لنفوسیت در گلومرول ها و پرخونی ملایم، کانون های کوچک خونریزی، نکروز و التهاب مزمن لنفوسیتیک همراه با فیروز در بافت بینابینی مشاهده گردید (عکس های شماره 7 و 8). در رت های کنترل بجزه پرخونی خفیف ضایعه قابل توجهی یافت نشد (عکس شماره 9).

جلب توجه می کرد (عکس شماره 2). به عبارت دیگر درمان شده با عصاره گیاه مذکور تا حد زیادی شبیه به پانکراس رت های سالم (عکس شماره 3) بود. از وسعت و تعداد کانون های نکروز کاسته شده بود. در رت های سالم تعداد، وسعت و هم چنین اندازه سلول های بتا در هریک از جزایر بیشتر از رت های مبتلا بود. در این رت ها، تعداد جزایر زیاد، اندازه ی آنها بزرگ و سلول های بتا در مرکز جزایر قرار داشته و دارای هسته های یوکروماتین و سیتوپلاسم انوزینوفیلیک فراوان بودند. آثار التهاب در جزایر لانگرهانس مشاهده نمی شد (عکس شماره 2).

#### 3-4: آسیب شناسی کبد

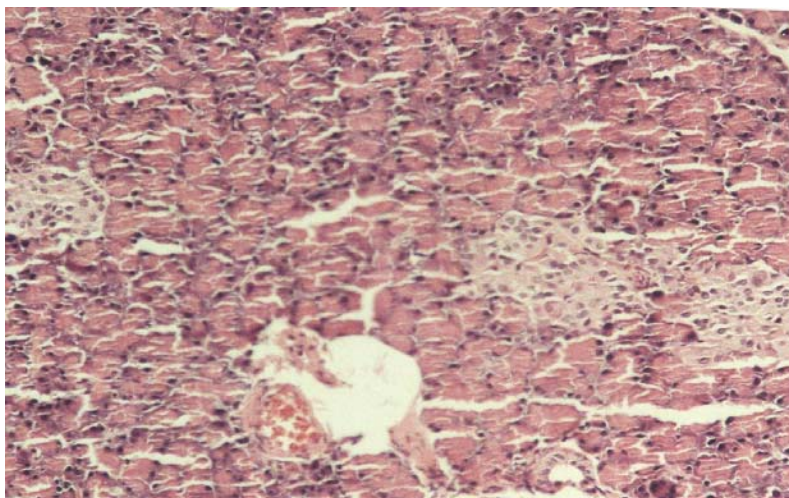
در کبد های مورد بررسی، لپیدوز شدید دیده نشد. در کبد رت های دیابتی، تغییر چربی و دژنرسانس گلیکوژنی و در برخی از آنها، کانون های نکروز و خونریزی دیده می شد (عکس شماره 4). در کبد رتهای درمان شده، کانون های نکروز و خونریزی وجود نداشت اما تعداد و اندازه سلول های کوپفر افزایش یافته بود و نفوذ و تجمع (sequestration) کانونی و منتشر نوتروفیل ها محسوس بود که معرف راکتیو بودن بافت کبد بود (عکس شماره 5). در کبد موش های کنترل بجزه تغییر چربی و دژنرسانس گلیکوژنی خفیف ضایعه دیگری مشاهده نشد

#### 3-5: آسیب شناسی کلیه

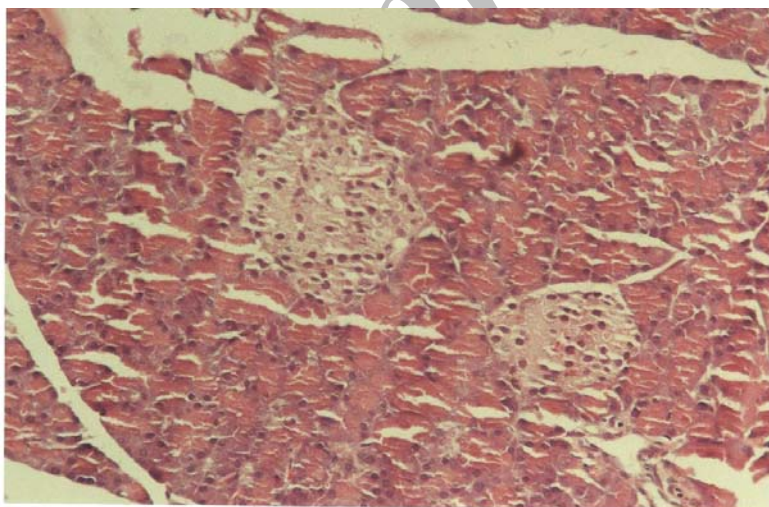




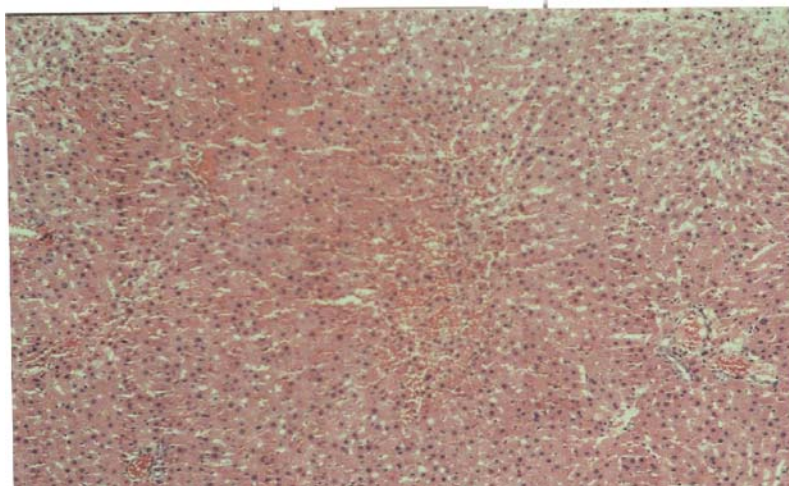
**شکل 1.** سیمای هیستوپاتولوژیک بافت پانکراس در رت های مبتلا به دیابت. از تعداد جزایر لانگرهانس کاسته شده و با نفوذ سلول های التهابی تک هسته ای از نوع لنفوسیت و ماکروفاژ در داخل یکی از جزایر باقی مانده تورم لنفوسیتیک جزایر لانگرهانس (lymphocytic insulitis) رخ داده است. از تعداد سلول های بتا جزایر کاسته شده و سلول های باقی مانده در قالب ساختارهای رشته مانند آرایش یافته اند (رنگ آمیزی H&E، درشتنمایی  $\times 250$ ).



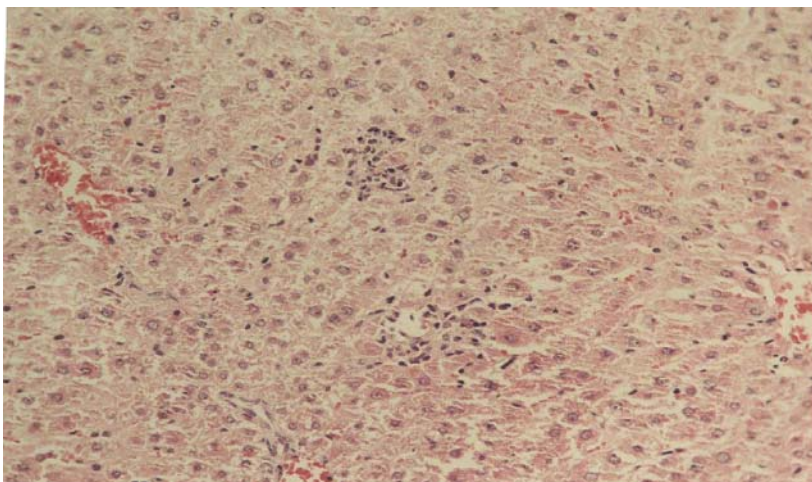
**شکل 2.** سیمای هیستوپاتولوژیک بافت پانکراس در رت های دیابتی درمان شده با عصاره گیاه. افزایش تعداد جزایر لانگرهانس، افزایش تعداد سلول های بتا همراه با کاهش سلول های التهابی در هر یک از جزایر جلب توجه می کند. چهره میکروسکوپی بافت پانکراس تا حد زیادی شبیه به پانکراس رت های سالم است هرچند جزایر کوچکتر و پر سلول تر به نظر می رسند (رنگ آمیزی H&E، درشتنمایی  $\times 225$ ).



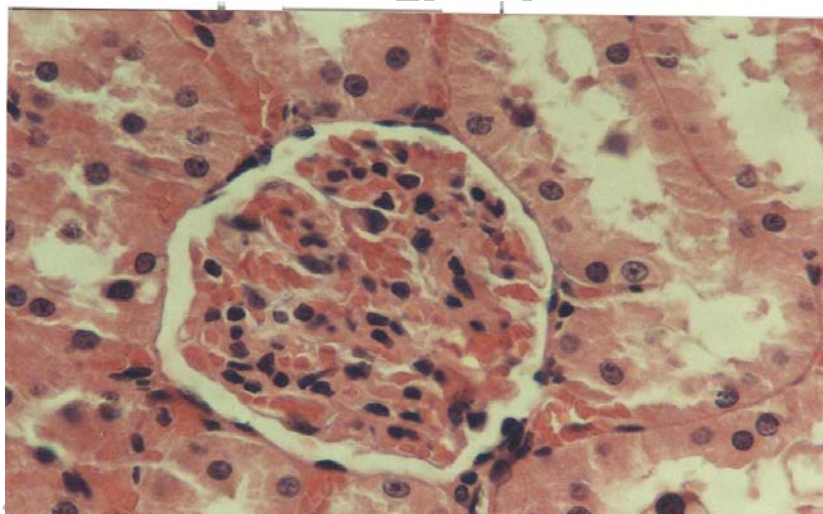
**شکل 3.** سیمای هیستوپاتولوژیک بافت پانکراس در رت های سالم. جزایر لانگرهانس بزرگ و سلول های بتا دارای هسته های یوکروماتین و سیتوپلاسم انوزینوفیلیک فراوان هستند. آثار التهاب در جزایر مشاهده نمی شود (رنگ آمیزی H&E، درشتنمایی  $\times 270$ ).



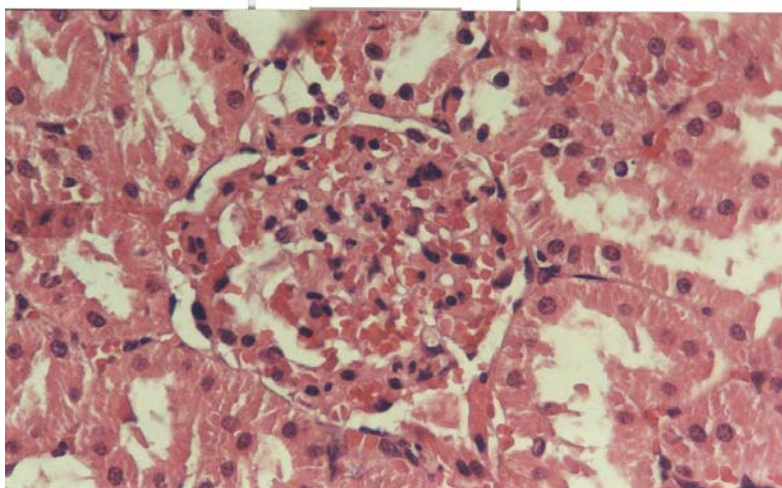
**شکل 4.** سیمای هیستوپاتولوژیک بافت کبد در رت های مبتلا به دیابت. تغییر چربی، دژنراسانس گلیکوژنی (دژنراسانس گرانولار) و کانون های نکروز و خونریزی جلب توجه می کند (رنگ آمیزی H&E، درشتنمایی  $\times 100$ ).



**شکل 5.** سیمای هیستوپاتولوژیک بافت کبد در رت های دیابتی درمان شده با عصاره گیاه. پرخونی، تغییر چربی، دژنراسانس گلیکوژنی (دژنراسانس گرانولار) و افزایش تعداد و اندازه سلول های کوپفر و نفوذ و تجمع (sequestration) کانونی و منتشر نوتروفیل ها محسوس است که معرف راکتیو بودن بافت کبد می باشد (رنگ آمیزی H&E، درشتنمایی  $\times 225$ ).

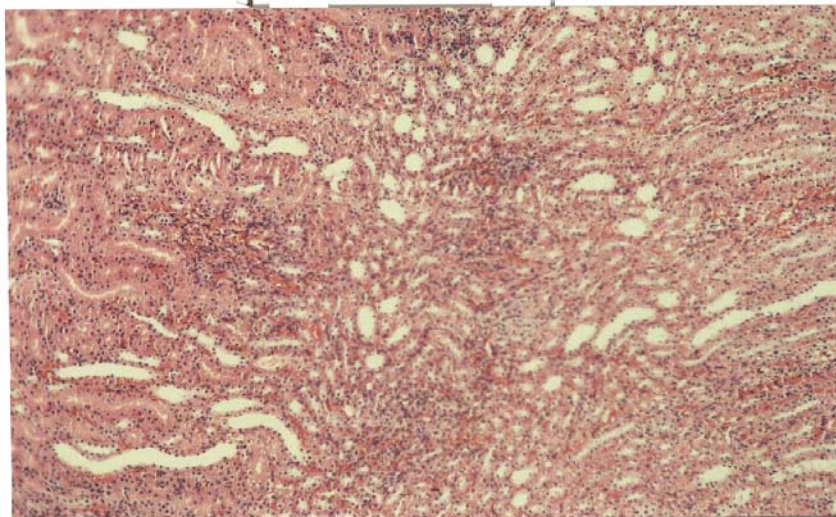


**شکل 6.** سیمای هیستوپاتولوژیک بافت کلیه در رت های دیابتیک، پرخونی کلافه مویرگی و گلومرولواسکلروزیس به صورت افزایش بستر مزانژیال و فطور شدن سرتاسری غشای پایه در گلومرول ها جلب توجه می کند (رنگ آمیزی H&E، درشتنمایی  $\times 650$ ).

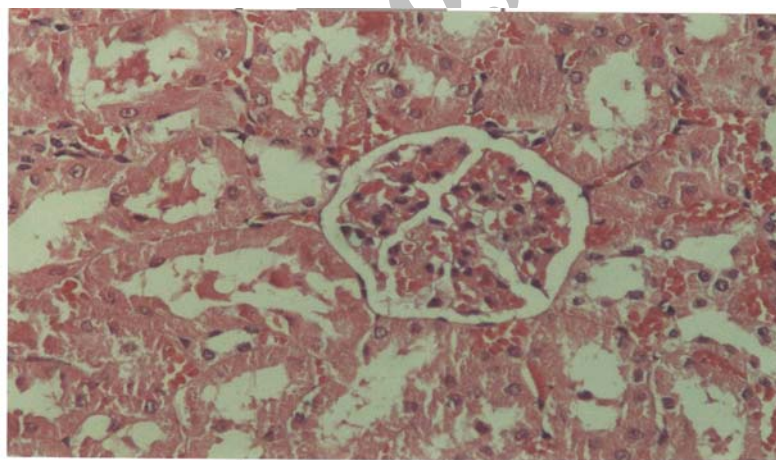




**شکل 7.** سیمای هیستوپاتولوژیک بافت کلیه در رت های دیابتی درمان شده با عصاره گیاه. پرخونی کلافه مویرگی، افزایش بستر مزانژیال، قطور شدن غشای پایه و نفوذ سلول های التهابی پلی مورفونوکلر و لنفوسیت در گلومرول ها مشاهده می گردد (رنگ آمیزی H&E، درشتنمایی  $\times 550$ ).



**شکل 8.** سیمای هیستوپاتولوژیک بافت کلیه در رت های دیابتی درمان شده با عصاره گیاه. در رت های درمان شده، کانون های کوچک خونریزی، نکروز و التهاب مزمن لنفوسیتیک همراه با درجات خفیفی از فیروز در بافت بینابینی دیده می شود (رنگ آمیزی H&E، درشتنمایی  $\times 100$ ).



**شکل 9.** سیمای هیستوپاتولوژیک بافت کلیه در رت های سالم. در رت های کنترل بجزه پرخونی ضایعه دیگری جلب توجه نمی کند (رنگ آمیزی H&E، درشتنمایی  $\times 400$ ).

#### 4- بحث و نتیجه گیری

هرچند پاتوژنز دیابت القاء شده به وسیله مواد شیمیایی و نقش التهاب جزایر (insulinitis) در آن به طور کامل مشخص نشده است (21) اما استرپتوزوتوسین به واسطه آلکلیله کردن بازها و آلوکسان با تولید رادیکال های آزاد باعث آسیب به مولکول DNA و تخریب سلول های بتا می گردند (22)، در این پژوهش تغییرات بافت پانکراس در رت های دیابتی درمان نشده، همتای تغییرات بافتی در پانکراس افراد مبتلا به دیابت تیپ یک (IDDM) می باشد. نفوذ سلول های

التهابی تک هسته ای بویژه لنفوسیت ها می تواند نشان دهنده شکل گیری یک واکنش خودایمن باشد که سبب از بین رفتن سلول های جزایر لانگرهانس مخصوصاً سلول های بتا گردیده است (23-25). در هر حال فرآیند التهاب، جزء مکمل برای یک پاسخ خود ایمن است که بر علیه سلول های بتا در برخی از مدل های حیوانی دیابت صورت می گیرد (21).

در مطالعه حاضر التهاب جزایر در رتهای درمان شده تا حد زیادی کاهش یافته بود و افزایش قابل ملاحظه عیار

بسیاری از غدد آندوکراین از سلول های پایدار (stable cells) و به عبارتی سلول های خاموش (quiescent) تشکیل شده است. این سلول ها قابلیت نوزایش (regeneration) خود را حفظ کرده اند اما در حالت عادی تقسیم نمی شوند و در مرحله  $G_0$  چرخه تقسیم سلولی قرار دارند. در صورت نیاز پس از وارد به مرحله  $G_1$ ، تقسیم و پس از برطرف شدن نیاز پیش آمده مجدداً به مرحله  $G_0$  برمی گردند بنابراین سلول های زنده می توانند جهت جایگزینی سلول های از دست رفته تکثیر یابند (30، 31). همچنین در این مطالعه عیار بیلی روبین تام، گلوتامات اگزالواستات ترانسفراز، گلوتامات پیرووات ترانسفراز و الکالین فسفاتاز سرم اندازه گیری شد (11). کاهش معنی دار عیار بیلی روبین تام (تا 35٪)، گلوتامات اگزالواستات ترانسفراز (تا 48٪) و گلوتامات پیرووات ترانسفراز (تا 30٪) در مقایسه با رت های دیابتی درمان نشده، مشاهده گردید (11) اما عیار الکالین فسفاتاز نسبت به گروه کنترل (میانگین 313 U/L) به حدود 400 U/L در رت های بیمار و 900-1000 U/L در رت های دیابتی درمان شده با عصاره *T. polium* افزایش یافت که نشانگر آسیب بافت های کبد و کلیه در رت های درمان شده بود. در پژوهش حاضر در کبد رت های دیابتی، تغییر چربی و دژنراسانس گلیکوژنی و در برخی از آنها، کانون های نکروز و خونریزی دیده می شد و در کبد رت های درمان شده، تعداد و اندازه سلول های کوپفر افزایش یافته بود و نفوذ و تجمع (sequestration) پراکنده و یا منتشر نوتروفیل ها محسوس بود که معرف راکتیو بودن بافت کبد بود. اثرات آسیب رسان عصاره این گیاه را بویژه بر روی هپاتوسیت ها به دی ترپنئوئید از جمله neo-clerodane diterpenoids نسبت می دهند که به عنوان پیش ساز سموم کبدی عمل می نماید (17، 27، 28). متابولیت سمی حاصل از cytochrome P450 3A مربوط به یکی از اجزاء گیاه (furano neo-clerodane diterpenoids) احتمالاً به عنوان عامل اصلی مسمومیت کبدی عمل می نماید (27، 28، 32). زال و همکاران (2001) در پژوهشی که پیرامون اثرات هپاتوتوکسیک عصاره آبی بخش های هوایی گیاه *T. polium* در رت های دیابتی انجام داده اند دژنراسانس آبکی (hydropic degeneration) شدید، نکروز تکی (آپوپتوز) و کانونی هپاتوسیت ها به ویژه در نواحی پری آسینار و میدزونال، راکتیو بودن کبد با افزایش تعداد سلول های کوپفر و تغییرات رژنراتیو هسته ها را مشاهده کرده اند (28). همچنین یک مورد نارسایی کبدی شدید منجر به پیوند کبد، یک مورد هپاتیت با استاز صفرا، موارد متعددی

انسولین، کاهش قند خون و یافته های هیستوپاتولوژیک نشانگر بازسازی جزایر لانگرهانس بود که بوسیله استرپتوزوتوسین تخریب شده بودند. عصاره گیاه *T. polium* حاوی عوامل فعال فارماکولوژیکی از جمله انواع الکلئوئید، گلیکوزید، ترپنئوئید، استرول، تریترپن و فلاونوئید می باشد (16، 17، 19، 26). شاید بتوان چنین اظهار داشت که برخی از این ترکیبات تا حدودی می تواند شدت واکنش های خود ایمن و فرآیند التهاب را که منجر به نابودی سلول های بتا می شوند کاهش داده و بدین ترتیب از تخریب سلول های باقی مانده جلوگیری می نماید تا فرصت کافی برای تکثیر این سلول ها و بازسازی جزایر فراهم شود. در یک مطالعه خوراندن عصاره گیاه مورد بحث سبب رژنره شدن جزایر لانگرهانس در رت های دیابتیک با STZ گردیده است و دلیل آن را وجود فلاونوئیدها (flavonoids) از جمله کوئرستین (quercetin) می دانند که در بخش های هوایی گیاه وجود داشته و می تواند با تغییر در متابولیسم  $Ca^{++}$  باعث آزاد شدن انسولین گردند. معتقدند این ترکیبات خواص شبیه به انسولین داشته و احتمالاً عامل رژنره شدن سلول های بتا باشند (15، 27). برخی از محققین اثرات هیپوگلیسمیک این گیاه را به افزایش حساسیت بافت های محیطی بدن به انسولین (9) و در مواردی به میکروالمان های موجود در عصاره گیاه همانند پتاسیم، روی، کادمیوم و کرومیوم نسبت داده و شدت این اثر را با نوع خاکی که گیاه در آن رشد نموده مرتبط می دانند (26، 28). ضمن آنکه خواص آنتی اکسیدانی عصاره گیاه مورد بحث در مطالعات آزمایشگاهی به اثبات رسیده است (29). همچنین بازسازی پانکراس در شرایط دیگری نیز رخ می دهد مثلاً برخی تحقیقات نشان داده اند که سم حاصل از باکتری سیاه سرفه با افزایش ساخت DNA باعث تکثیر سلول های بتا و ترشح انسولین می گردد. به طور کلی cAMP به عنوان یک عامل محرک در ترزاید سلول های بتا عمل می کند. در رت های تازه متولد شده که با تزریق مقادیر بالای استرپتوزوتوسین دچار دیابت شده اند افزایش محسوس سلول های بتا ناشی از تکثیر سلول های بتای زنده مانده و جوانه زدن جزایر جدید از مجاری سالم رخ می دهد که به آن nesidoblastosis گویند. همچنین برداشت قسمتی از پانکراس عامل محرکی برای نوزایش آن است به طوری که در رت های بالغ، 5 الی 7 روز پس از برداشتن بخشی از پانکراس افزایش فعالیت تکثیری و میزان میتوز در سلول های بتای پانکراس مشاهده گردیده است (21، 22). بهر حال از لحاظ ترمیم، بخش درون ریز پانکراس همانند



توبولویتراستیشیال کانونی به آن افزوده شده بود اما تغییرات بافتی نظیر کانون های گلومرولواسکلروزیس (ضایعه kimmelstiel-wilson)، تغییر هیالن جدار عروق آوران و وایران، وارد شدن ندول های انوزینوفیلیک کوچک از کپسول بومن به فضای ادراری (capsular drops) و چسبندگی کپسولار که در افراد مبتلا به دیابت دیده می شود مشاهده نشد (36، 37). نظر می رسد دلیل این امر کوتاه بودن مدت بیماری رت ها در مقایسه با دیابت انسان باشد. به هر حال ضایعات کبدی و کلیوی رت های درمان شده یادآور این نکته بسیار مهم می باشد که عصاره چنین گیاهانی در عین داشتن اثرات مفید در بازسازی بافت هایی نظیر پانکراس، ممکن است اثرات مضر و آسیب رسان بر روی سایر بافت های مهم بدن همانند کبد و کلیه داشته باشند. بنابراین بررسی های بیشتر برای تعیین نوع و شدت ضایعات احتمالی و یافتن دوزهای درمانی با بیشترین اثرات مفید و کمترین آثار جانبی کاملاً ضروری به نظر می رسد. شکی نیست که اثبات این فرض که عصاره گیاهانی همانند *T. polium*، حقیقتاً توانایی القاء نوزایش در سلول های جزایر لانگرهانس بویژه سلول های بتا را دارد و کشف جزئیات و نحوه این بازسازی و یافتن مقادیر درمانی آن به طوری که حداقل اثرات پاتولوژیک را داشته باشد می تواند تحول بزرگی در درمان دیابت در سال های آتی ایجاد نماید.

از هپاتیت ناشی از مصرف طولانی مدت این عصاره *T. polium* در بیماران و نکروز نواحی سستری لوبولار و میدزونال کبد رتها، 24 ساعت پس از خوردن 2/5 گرم *T. chamaedrys* برای هر کیلوگرم وزن بدن گزارش شده است (32-35). بعضی از محققین علی رغم اثرات بسیار قوی عصاره گیاه در کاهش قند خون در حیوانات آزمایشگاهی، بدلیل اثرات هپاتوتوکسیک آن توصیه کرده اند استفاده از گیاه مذکور در انسان و حیوانات بسیار محدود گشته و تحقیقات بیشتر برای ارزیابی ترکیبات آلی و غیر آلی دارای اثرات هیپوگلیسمیک گیاه و مجزا ساختن آنها از عوامل هپاتوتوکسیک ادامه یابد (26، 28). در مطالعه انصاری اصل و همکاران (2003) بر روی بیماران مبتلا به دیابت تیپ 2، تفاوت معنی داری در عیار گلوکز و انسولین خون و همچنین اختلال در کارکرد کبد پس از مصرف عصاره الکلی *T. polium* (معادل 3/2 گرم از پودر خشک گیاه در روز) مشاهده نشده است (26). بهر حال ضایعات مشاهده شده در مطالعه حاضر نشانگر راکتیو بودن بافت کبد بوده و تا حدی مشابه مطالعه زال و همکاران (2001) می باشد و تفاوت در نوع، شدت و وسعت ضایعات ایجاد شده به میزان و مدت مصرف عصاره مذکور بستگی دارد. در این مطالعه، ضایعات کلیوی رت های دیابتیک نشانگر پروتئینوری و درجات ملایمی از گلومرولونفریت مزانژیوکاپیلاری (گلومرولواسکلروزیس) بود که در رت های درمان شده کانون های نکروز، خونریزی و نفریت

## References:

1. WHO Prevention of diabetes mellitus, Technical Report Series, 844. World Health Organization, 1994, pp: 11-15.
2. Atkinson M.A., Maclaren N.K. The pathogenesis of insulin dependent diabetes, The New England journal of medicine, 1994, 331: 1428-1436.
3. Takeshi K., Shojichi N., Yasunori K., Yasuhiko I. Report of the committee on the classification and diagnostic criteria of diabetes mellitus (The Committee of the Japan Diabetes Society on the diagnostic criteria of diabetes mellitus), Diabetes Research and Clinical Practice, 2002, 55: 65-85.
4. DeFronzo R.A., Bonadonna R.C., Ferrannini E., in International textbook of Diabetes mellitus: Pathogenesis of NIDDM, Alberti K.G.M.M., Zimmet P., DeFronzo R.A. Ed., 2<sup>nd</sup> Ed., John Wiley, Chichester, England, 1997, 635-712.
5. Ajgaonkar S.S. Herbal drugs in treatment of diabetes mellitus, a review, International diabetes federal bulletin, 1979, 24: 10-19.
6. Hamdan I.I., Afif F.U. Studies on the in vitro and in vivo hypoglycemic activities of some medicinal plants used in treatment of diabetes in treatment of diabetes in Jordanian traditional medicine, Journal of ethnopharmacology, 2004, 93, 1: 117-121.
7. Eddouks M., Maghrani M., Lemhadri A., Ouahidi M.L., Jouad H. Ethnopharmacological survey of medicinal plants used for the treatment of diabetes mellitus, hypertension and cardiac diseases in the south-east region of Morocco (Tafilalet), Journal of ethnopharmacology, 2002, 82(2-3): 97-103.
8. Marles R.J., Farnsworth N.R. Antidiabetic plants and their active constituents, Phytomedicine, 1994, 2(2): 137-189.
9. Gharaibeh M.N., Elayan H.H., Salhab A.S. Hypoglycemic effects of *Teucrium polium*, Journal of ethnopharmacology, 1988, 24: 93-99.
10. Baluchnejadmojarad T., Rohani M., Roghani-Dehkordi F. Antinociceptive effect of *Teucrium polium* leaf extract in the diabetic rat formalin test, Journal of ethnopharmacology, 2005, 97(2): 207-210.
11. Yazdanparast R., Esmaeili M.A., Ashrafi Helan J. *Teucrium polium* extract effects pancreatic function of Streptozocin diabetic rats: a histopathologic examination, Iranian biomedical journal, 2005, 9(2): 81-85.
12. Amin G.R. Popular medicinal plants of Iran (in Persian). 1<sup>st</sup> Ed., Ministry of Health Publications, Tehran, Iran, 1991, Vol. 1: 113-118.

13. Yaniv Z., Dafni A., Palevich D., Friedman J. Plants used for the treatment of diabetes in Israel, *Journal of ethnopharmacology*, 1987, 19: 145-151.
14. Suleiman M.S., Abdul-Ghani A.S., Al-Khalil S., Amir R. Effect of *Teucrium polium* boiled leaf extract on intestinal motility and blood pressure, *Journal of ethnopharmacology*, 1988, 22: 111-116.
15. Ghahharzadeh A. Antidiabetic effects of extract of *Teucrium polium* on diabetic rats, dissertation (in Persian), Kerman University of Medical Science, 1996, 45-47.
16. Khooban H. Evaluation of pharmacologic effect of *Teucrium polium* (in Persian), Thesis, Faculty of Pharmacology, Ferdowsi University of Mashhad, 1995, 9-19.
17. Bedir E., Tasdemir D., Calis I., Zerbe O., Sticher O. Neo-clerodane diterpenoids from *Teucrium polium*, *Phytochemistry*, 1999, 51(7): 921-925.
18. Passmore R. Eastwood M.A. Davidson and Passmore human nutrition and dietetics. 8<sup>th</sup> Ed., Churchill Livingstone, Edinburgh, Scotland, UK, 1986, 371-390.
19. Zargari A. Medical plants (in Persian). 4<sup>th</sup> Ed., Tehran University Publication, Tehran, Iran, No. 1810/4, 1990, Vol. 3, pp: 130-132.
20. Luna L.G. Manual of histologic staining methods of the Armed Forces Institute of Pathology. 3<sup>rd</sup> Ed., Mc Graw-Hill Book Company, New York, 1968, pp: 32-46, 158-160.
21. Jamshidian A. Histopathological lesions study of alloxan (ALX) induced diabetes mellitus in goat and pigeon and evaluation of susceptibility of diabetic pigeon to cryptococcosis, PhD Thesis, Department of pathology, Faculty of Veterinary Medicine, University of Tehran, No.: 63, pp: 113-134.
22. Jones T.C., Hunt R.D., King N.W. Veterinary pathology. 6<sup>th</sup> ED., Williams and Wilkins, Baltimore, USA, pp: 1252-1259.
23. McGee J.O'D., Isaacson P.G., Wright N.A. Oxford textbook of pathology: pathology of systems. Oxford University Press, Oxford, UK, 1990, Vol. 2b, pp: 1997-2001.
24. Hung S.W., Plaut M.S., Taylor G.E., Manclark C.R. The development and the abrogation of murine immune insulinitis induced with streptozotocin, *Pediatric Research*, 1980, (14): 574.
25. Wright J.R.Jr., Lefkowitz J.B., Schreiner G., Lacy P.E. Essential fatty acid deficiency prevents multiple low-dose streptozotocin-induced diabetes in CD-1 mice, *Proceeding of the national academy of sciences of the USA*, 1988, 85(16): 6137-6141.
26. Ansari Asl A., Soveid M., Azadbakht M., Omrani G.H., Solimani S.M., Samani M. The effect of extract of *Teucrium polium* on blood sugar and insulin levels of type 2 diabetic patients. *Shiraz E-Medical Journal*, 4 (4): 1-6, (<http://pearl.sums.ac.ir/semj/vol4/oct2003/rTP&NIDDM.htm>).
27. Vessal M., Zal F., Vasei M. Effects of *Teucrium polium* on oral glucose tolerance test, regeneration of pancreatic islets and activity of hepatic glycokinase in diabetic rats, *Archives of Iranian Medicine*, 2003, 6(1): 35-39.
28. Zal F., Vasei M., Rasti M., Vessal M. Hepatotoxicity associated with hypoglycemic effects of *Teucrium polium* in diabetic rats, *Archives of Iranian Medicine*, 2001, 4(4): 188-192.
29. Ljubuncic P., Dakwar S., Portnaya I., Cogan U., Azaizeh H., Bomzon A. Aqueous extracts of *Teucrium polium* possess remarkable antioxidant activity in vitro, *Evidence-based complementary and alternative medicine*, 2006, 3(3): 329-338.
30. Kumar V., Cotran R., Robbins S., Basic Pathology. 5<sup>th</sup> Ed., W.B. Saunders, Philadelphia, USA, 1992, pp: 47-48.
31. Goyan A.T. Macfarlane P.S., Callander R. Pathology illustrated. 2<sup>nd</sup> Ed., Churchill Livingstone, Edinburgh, 1986, pp: 86, 859-862.
32. Loeper J., Descatoire V., Lettoron P., Moulis C., Degott C., Dansette P., Fau D., Pessayre D. Hepatotoxicity of germander in mice, *Gastroenterology*, 1994, 106: 464-472.
33. Mattei A., Pierre R., Didier S., Cyril F., Michel R., Henri B. Liver transplantation for severe acute liver failure after herbal medicine (*Teucrium polium*) administration, *Journal of hepatology*, 1995, 22(5): 597-599.
34. Larrey D., Vial T., Pauwels A., Castot A., Biour M., David M., Michel H. Hepatitis after germander (*Teucrium chamaedry*) administration: another instance of herbal medicine hepatotoxicity, *Annals of Internal Medicine*, 1992, 117(2): 129-132.
35. Mazokopakis E., Lazaridou S., Tzardi M., Mixaki J., Diamantis I., Ganotakis E. Acute cholestatic hepatitis caused by L. *Phytomedicine*, 2004, 11(1): 83-84.
36. Woolf N. Pathology (basic and systemic). W.B., Saunders, London, UK, 1998, pp: 846-854.
37. MacSween R.N.M. Whaley K. Muir's textbook of pathology. 13<sup>th</sup> Ed., Arnold, London, UK, 1992, pp: 798-803, 912-914.